Tumoración nodular en primer dedo del pie derecho

Nodular tumor in first right toe

Leonardo A. Sánchez-Saldaña*

Paciente femenino de 18 años de edad, consulta por presentar una tumoración nodular dolorosa de rápido crecimiento en la parte distal derecha del primer dedo del pie de unos seis meses de evolución, luego del cual comienza a disminuir de tamaño. Consulta al servicio de dermatología por sangrado.

Al examen clínico se aprecia tumoración nodular de aspecto angiomatoso, polipoide de base ancha, de aproximadamente un centímetro de diámetro, superficie cubierta parcialmente con una costra hemática, localizado en la primera falange distal del primer dedo del pie derecho. Figura Nº 1.

En la histopatología se observa proliferación de tejido de granulación con infiltrado inflamatorio y numerosos canales vasculares tapizados por células endoteliales. Resto del perfil, hematológico, bioquímico, hepático y renal dentro de valores normales. Figuras Nº 2 a 6.

El paciente recibió tratamiento quirúrgico con resolución completa de la lesión.

Figura Nº 1. Tumoración nodular de aspecto angiomatoso, polipoide de base ancha, de aproximadamente un centímetro de diámetro, superficie cubierta parcialmente con una costra hemática, localizado en la primera falange distal del primer dedo del pie derecho.

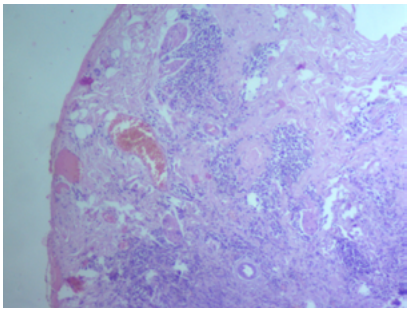

Figura Nº 2. Neoformación con epidermis atrófica. La dermis superficial, media y profunda están ocupadas por vasos neoformados dilatados y congestivos.

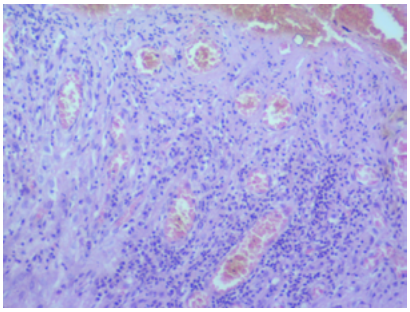

Figura Nº 3. En el corte histológico se aprecian vasos neoformados, congestivos y dilatados dentro de un estroma discretamente edematoso.

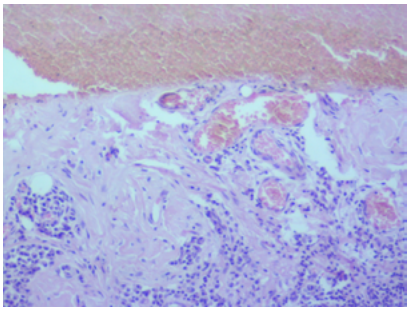

Figura Nº 4. El corte histológico muestra vasos dilatados, congestivos tapizados por células endoteliales inmersos en un estroma edematoso.

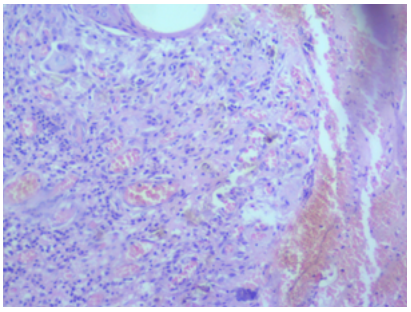

Figura Nº 5. Vasos neoformados, dilatados, congestivos que muestran un patrón multilobular, con septos de tejido conectivo que separan lóbulos de capilares sanguíneos. Células inflamatorias.

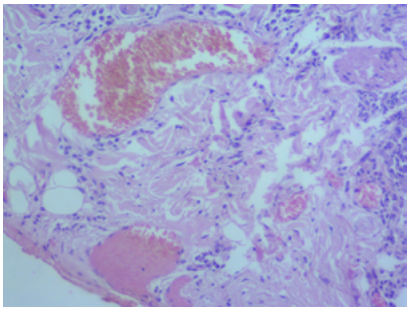

Figura Nº 6. Capilares dilatados, congestivos y edema del estroma.

* Profesor Invitado de Post Grado de Dermatología. UNMSM.

DIAGNÓSTICO

Granuloma piógeno

Comentario

El granuloma piógeno es una hiperplasia inflamatoria benigna de origen vascular que afecta la piel y las mucosas, de crecimiento rápido y en su histopatología se observa una proliferación de tejido de granulación con infiltrado inflamatorio y gran capacidad angiogénica; relativamente frecuente en niños y adultos jóvenes[1,2].

En 1879 *Rivolta* describió por primera vez el granuloma piógeno. *Bollinger* en 1887 propuso que era causado por un parásito que denominó *Botryomicosis*. En 1897 Poncet y Dor publican cuatro pacientes con neoformaciones vasculares y la denominaron *Botryomycosis hominis*. *Hartzell* en 1904 propuso el término granuloma piógeno y Küttner sugirió el nombre de granuloma telangiectásico[1].

Es una lesión muy común. En un estudio de 325 casos[3,4], el 86% de los casos correspondían a lesiones cutáneas, mientras el 12% de las lesiones correspondía a lesiones en mucosas. En general, el número de pacientes varones supera a la de mujeres. El pico de incidencia máxima se encontró alrededor de la segunda década de vida; es más frecuente en niños y adultos jóvenes[4].

El origen del granuloma piógeno no se conoce con exactitud[1]. Se considera un proceso reactivo. La mayoría de las lesiones aparecen como respuesta a traumatismos previos, factores hormonales o tratamiento con retinoides orales[4]. Con frecuencia se manifiesta en el embarazo, quizá porque la progesterona causa incremento del grosor y la tortuosidad de los vasos sanguíneos periféricos[1]. *Kerr* y colaboradores sugieren que se trata de una respuesta a un estímulo que desencadenaría la producción del factor angiogénico tisular o citoquinas[4]. *Nakamura* sugiere que el granuloma piógeno tiene bajo índice de apoptosis y que se relaciona con el aumento de la expresión de proteínas de la familia Bax/Bcl-2, lo que permite su rápido crecimiento[4]. El granuloma piógeno, es un proceso *hiperplásico* que corresponde a una producción excesiva de tejido de granulación[4-6].

Clínicamente la lesión se presenta como una pápula o una lesión polipoide de apariencia angiomatosa, que sangra fácilmente. Puede asentar tanto en la piel como en las superficies mucosas[1-4]. Se localiza preferentemente en las encías, labios, mucosa de la nariz, cara, dedos de las manos y plantas de los pies, aunque se han descrito granulomas piógenos en prácticamente todas las áreas de la superficie cutánea y membranas mucosas, incluyendo vulva, escroto, pene y glande[4]. El granuloma piógeno se desarrolla casi siempre en el sitio de un traumatismo punzante previo, creciendo rápidamente durante unas cuantas semanas hasta alcanzar el máximo tamaño de 1 a 2 cm, y a partir de aquí empieza a disminuir de tamaño debido a que va siendo reemplazado de tejido fibroso, hasta su desaparición en el plazo de unos pocos meses[4]. Existen también variantes raras de granuloma piógeno, como las formas subcutáneas y las intravenosas[4-7].

Money describió cinco variantes clínicas[4]:

1) Granuloma piógeno con satélites

   Se manifiesta cuatro a seis meses o hasta dos años después del tratamiento quirúrgico. Se distingue por tener lesiones satélites a una distancia mayor de 5 cm de la lesión inicial. La topografía más frecuente es alrededor de la escápula.

2) Granuloma piógeno subcutáneo

   Es una neoformación no específica, de corta duración y localizado más a menudo en las extremidades superiores.

3) Granuloma piógeno variedad gravidarum o épulis del embarazo

   Se manifiesta durante el segundo o tercer trimestre del embarazo o en quienes tienen antecedentes de administración de anticonceptivo orales. Afecta la mucosa gingival en la papila interdental y en la mucosa oral.

4) Granuloma piógeno intravenoso

   Variante poco frecuente, descrita en 1979, que aparece asociada con una mancha en vino de oporto, como un pólipo intravascular, marrón rojizo, localizada en la cara, el cuello o las extremidades superiores. Histopatológicamente se observa un granuloma piogénico intraluminal unido a la pared de una vena por un pedículo fibrovascular.

5) Granuloma piógeno diseminado.

   Consiste en lesiones múltiples, que aparecen desde el nacimiento o asociarse a enfermedades como: dermatitis exfoliativa, hipogammaglobulinemia, enfermedad de Hodgkin, cirrosis alcohólica, disminución en la relación de linfocitos T cooperadores/supresores y bajas concentraciones de IL-2.

Desde el punto de vista histopatológico, las lesiones iniciales de granuloma piógeno son idénticas al tejido de granulación, ya que están constituidas por capilares y vénulas dispuestas radialmente y perpendicularmente a la superficie cutánea, que habitualmente aparece erosionada y cubierta de costra hemática. El estroma es edematoso y contiene

un infiltrado inflamatorio mixto compuesto de linfocitos, histiocitos, células plasmáticas, neutrófilos y mastocitos. Las lesiones completamente desarrolladas tienen una morfología polipoide y muestra un patrón multilobular, con septos de tejido conectivo que separan lóbulos de capilares sanguíneos. Cada uno de los lóbulos está constituido por agregados de capilares y vénulas tapizadas por células endoteliales tumefactas[4]. En este estadio de evolución, la lesión ha reepitelizado por completo y está cubierta por epidermis y delimitada lateralmente por un collarete de epitelio anexial; el infiltrado inflamatorio es escaso y el edema del estroma ha desaparecido. En estadios avanzados de evolución de un granuloma piógeno se observa un incremento de tejido fibroso, con ensanchamiento de los septos fibrosos y una disminución del tamaño de los lóbulos de capilares, y en lesiones tardías el granuloma piógeno evoluciona hacia la fibrosis[4].

El tratamiento de las lesiones pediculadas pueden extirparse fácilmente mediante electrocoagulación y curetaje. Lesiones más profundas o recidivante es la extirpación quirúrgica es el tratamiento de elección.

REFERENCIAS BIBLIOGRÁFICAS

1. Vences M, Novales J, Martinez V, Medina A. granuloma piógeno. Correlación clínico-patológica. Dermatología Rev Mex 2005;49(3):101-108.
2. Gadea R, Cartagena A, Cáceres A. Diagnóstico y tratamiento del granuloma piógeno oral: Serie de casos. Revista Odontológica Mexicana 2017;21(4):253-261.
3. Harris MN, Desai R, Chuang TY, Mirowski GW. Lobular capillary hemangiomas: An epidemiologic report, with emphasis on cutaneous lesions. J Am Acad Dermatol 2000;76:51-52.
4. Requena L. Granuloma piógeno. En Luis Requena. Tumores cutáneos de partes blandas. España. Aula Médica. Edición 2012:69:453-462.
5. Sánchez JG, Villarroel M, Lopez-Labady J, Mata de Henning M. Granuloma piogénico. Reporte de uncaso.Acta Odontológica Venezolana. HOME> EDICIONES 2000;38(2):
6. Orellana M, Galván J, Nava F, Orellana JE. Granuloma piógeno. Presentación de un caso.Odontol Pedriatr 2013;21(2):151-156.
7. Cabeza R, Leis V, silvente c, Zamberk P, Marengo R, Hernanz JM. Granuloma piógeno. Act Pediatr Esp 2006;64:223-224.

Correspondencia: Dr. Leonardo A. Sánchez-Saldaña
Email: dr_leonardosanchez@yahoo.es

Recibido: 12-04-19
Aceptado: 03-05-19

VISITA NUESTRA REVISTA

DERMATOLOGÍA PERUANA

REVISTA OFICIAL DE LA SOCIEDAD PERUANA DE DERMATOLOGÍA

INGRESA A: www.dermatologiaperuana.pe

NÚMERO ACTUAL | NÚMEROS ANTERIORES | INFORMACIÓN PARA LOS AUTORES | ENVÍO DE MANUSCRITOS | ENLACES DE INTERÉS | EDUCACIÓN MÉDICA CONTÍNUA