Enfermedad de Flegel: hiperqueratosis lenticularis pertsans

Flegel's disease: hyperkeratosis lenticularis perstans

Elizabeth Mayeshiro-Ikeho[1], César A. Chian-García[2], Atilio Solis-Reyes[3], Cinthia A. Bocanegra-Liñan[3], Yohnar Ossco-Cárdenas[3]

RESUMEN

Paciente femenina de 80 años de edad, procedente de Lima, con un tiempo de enfermedad de 10 años cursa con múltiples pápulas planas discoides de diferentes tamaños, color pardo rojizo, de bordes bien delimitados, que al desprender deja un centro ligeramente deprimido y hemorrágico localizadas en cara anterior de ambas piernas. En la histopatología se evidencia hiperqueratosis, atrofia epidérmica, degeneración vacuolar leve, infiltrado linfocitario perivascular superficial e incontinencia pigmentaria.

Palabras clave: *Enfermedad de Flegel, lesiones hiperqueratósicas*

Dermatol Peru 2019; 29 (2): 130-133

ABSTRACT

80-year-old female patient, original from Lima, with 10 years of disease, has multiple discoid flat papules of different sizes, reddish brown, with well-defined edges, that when they detach a slightly depressed and hemorrhagic center is left on the front of both legs. Histopathology shows hyperkeratosis, epidermal atrophy, mild vacuolar degeneration, superficial perivascular lymphocyte infiltrate and pigmentary incontinence.

Key words: *Flegel's disease, hyperkeratotic lesions.*

INTRODUCCIÓN

La enfermedad de Flegel o hiperqueratosis lenticularis perstans (HLP), descrita por un médico alemán, Flegel, en 1958, es un trastorno de la queratinización de herencia autosómica dominante o aparición esporádica[1] que afecta por igual a hombres y mujeres de 40-50 años. Se ha descrito su asociación con alteraciones endocrinas (diabetes e hipertiroidismo), tumores digestivos y cutáneos[2,3].

La etiología es desconocida; sin embargo, puede ser el resultado de un trastorno de queratinización y puede ser provocado por la radiación ultravioleta[4].

Algunos autores describieron la presencia de cuerpos de Odland estructuralmente alterados, carentes de su estructura lamelar interna, los lípidos derivados de los cuerpos de Odland están implicados en la regulación de la descamación del queratinocito y por lo tanto, las alteraciones en la estructura y la función de los cuerpos de Odland pueden originar menos descamación del estrato córneo y en definitiva, hiperqueratosis por retención[5,6].

1. Médico Dermatóloga, Hospital Nacional Arzobispo Loayza-MINSA.
2. Médico Patólogo Clínico, Hospital Nacional Arzobispo Loayza-MINSA.
3. Médico Residente de Dermatología, Hospital Arzobispo Loayza-MINSA.

El cuadro clínico se caracteriza por la presencia de numerosas pápulas queratósicas de color pardo rojizo, de forma discoide, asintomáticas y que al desprenderse, dejan una depresión hemorrágica característica. Generalmente afectan de forma simétrica al dorso de los pies, piernas y ocasionalmente brazos, antebrazos, palmas y plantas e incluso a la mucosa oral[7].

Histológicamente, la afección se caracteriza por hiperqueratosis, adelgazamiento o ausencia de la capa granular, atrofia epidérmica y un infiltrado en forma de banda en la dermis superior[8].

Se han descrito múltiples opciones terapéuticas como los retinoides tópicos y sistémicos, derivados de la vitamina D, la terapia PUVA (psoraleno más radiación UVA), la escisión y la dermoabrasión de las lesiones. Actualmente todas ellas se consideran insatisfactorias por las frecuentes recidivas. Sin embargo el tratamiento con 5-fluorouracilo al 5% en crema, ha dado buenos resultados en muchos casos y por ello algunos autores lo consideran el tratamiento más eficaz. En ocasiones debe suspenderse por su efecto irritante[9,10].

CASO CLÍNICO

Paciente femenina de 80 años de edad, procedente de Lima, quien consulta por presentar lesiones hiperpigmentadas, asintomáticas, de 10 años de evolución. Las lesiones aparecieron en la cara anterior de ambas piernas.

Al examen físico, se evidencian múltiples pápulas de diferentes tamaños, color pardo rojizo, de bordes bien delimitados, forma discoide, que al desprender deja un centro ligeramente deprimido y hemorrágico localizado en cara anterior de ambas piernas. (Figura Nº 1).

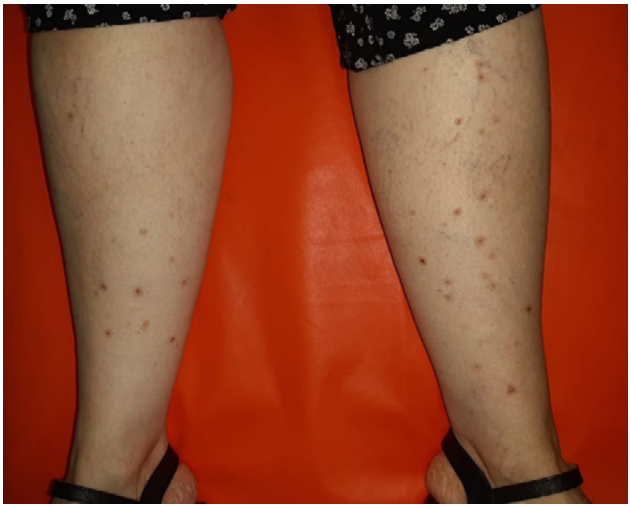

Figura Nº 1. Lesiones hiperpigmentadas en miembro inferior.

Figura Nº 2. Multiples papulas queratosicas de color pardo rojizo con bordes bien delimitados y centro ligeramente atrofico.

Antecedentes personales de fibromialgia y artrosis.

Antecedentes familiares no contributorios.

A la paciente se le practicó una biopsia de piel con resultado histopatológico de epidermis con hiperqueratosis, atrofia epidermica, degeneración vacuolar leve, infiltrado linfocitario perivascular superficial e incontinencia pigmentaria. (Figura Nº 4-7)

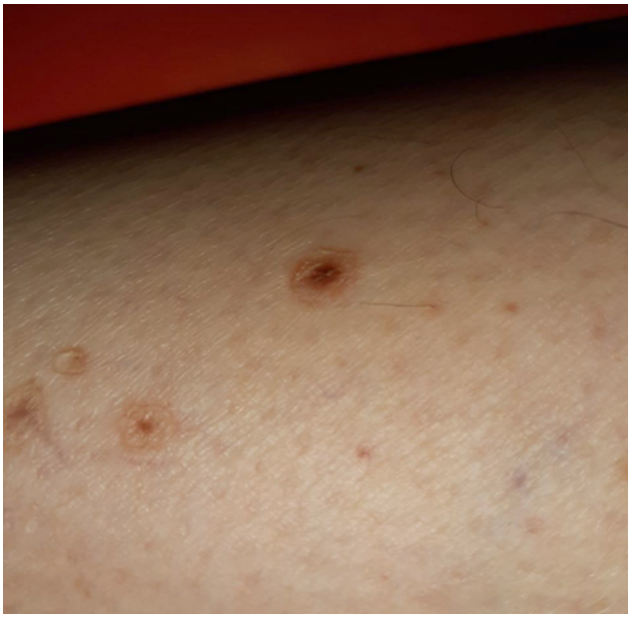

Figura Nº 3. A mayor aumento se observa centro atrofico hemorragico.

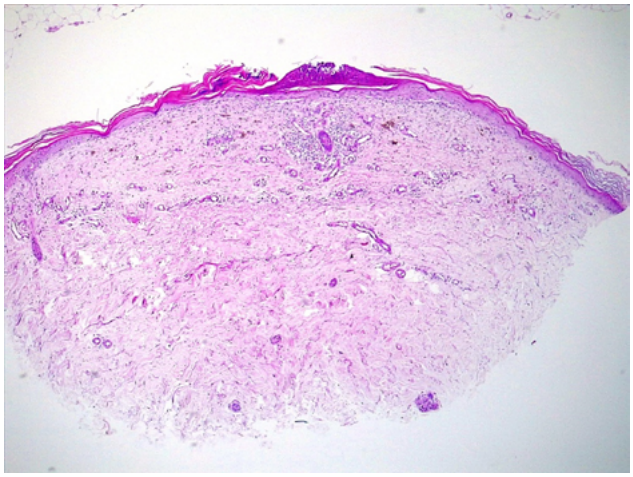

Figura N° 4. Hiperqueratosis superficial. 10X H-E.

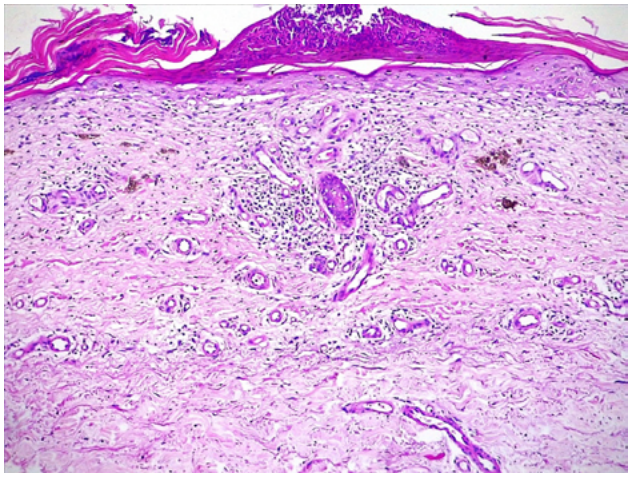

Figura N° 6. A mayor aumento de observa infiltrado linfocítario perivascular. 40X H-E.

COMENTARIO

Aunque la mayoría de autores señalan a la HLP como un trastorno autosómico dominante, la mayoría de los casos son esporádicos y aparecen en forma tardía en la edad adulta, tal como ocurrió en la paciente.

La primera descripción de la HLP realizada por Flegel en 1958 fue de la siguiente manera: «escamas córneas, de color rojo-parduzco, de bordes irregulares, generalmente de 1 a 5 mm de diámetro y hasta 1 mm de grosor localizadas primariamente en el dorso de los pies y piernas[11].

Desde su primera descripción, se han reportado otras localizaciones incluyendo miembros superiores, palmas, plantas, dorso de manos y antebrazos e incluso la mucosa oral. La evolución es crónica, los pacientes son por lo general asintomáticos, aunque pueden referir prurito.

Se describe el caso de una paciente del sexo femenino, sin antecedentes familiares, con aparición de lesiones desde hace 10 años, localizadas en forma simétrica en ambos miembros inferiores, sobre todo en piernas, no pruriginosas.

El diagnóstico diferencial clínico incluye otros trastornos localizados de la queratinización tales como la enfermedad de Kyrle, estucoqueratosis, poroqueratosis actínica superficial diseminada, la acroqueratosis verruciforme de Hopf y el liquen nitidus.[12]

Las alteraciones histológicas fueron las siguientes: Hiperqueratosis paraqueratósica compacta, por debajo de la cual la epidermis estaba algo atrófica, con desaparición del estrato granular y discreta espongiosis, asimismo la dermis papilar subyacente mostraba un infiltrado inflamatorio linfocitario e incomtinencia pigmenti.

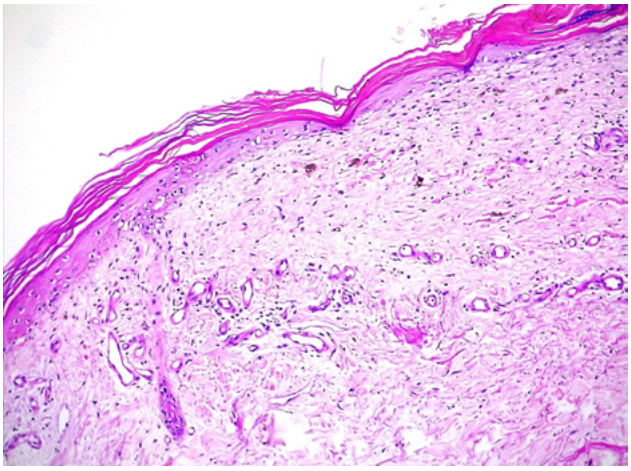

Figura N° 5. Histológicamente se aprecia atrofia epidérmica. 20X H-E.

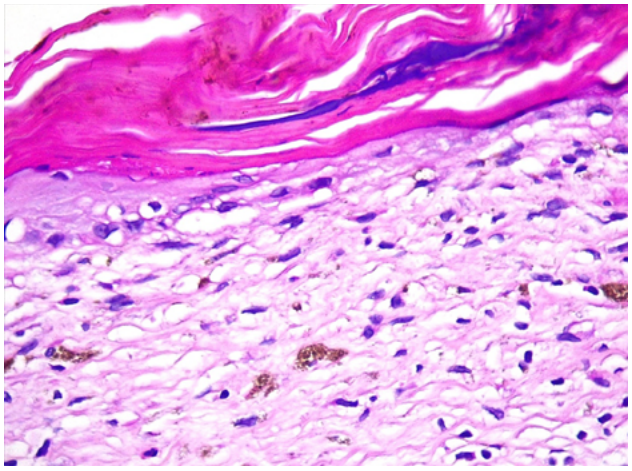

Figura N° 7. Degeneración vacuolar e incontinencia pigmentaria. 100X H-E.

En conclusión, este caso es de presentación esporádica de hiperqueratosis lenticularis perstans o enfermedad de Flegel. A pesar de ser una enfermedad infrecuente, constituye una entidad clínico-patológica bien definida y se debe pensar en esa posibilidad diagnóstica al observar pacientes con lesiones hiperqueratósicas numerosas y localizadas en miembros inferiores.

REFERENCIAS BIBLIOGRÁFICAS

1. Flegel H. Hyperkeratosis lenticularis perstans. Hautarzt. 1958;9:362-4.
2. De Argila D, Revenga F, Rodríguez Peralto JL, Nevado Santos M, Guerra Tapia A, Iglesias Díez L. Hiperqueratosis *lenticularis perstans* (enfermedad de Flegel): estudio clí- nico-patológico de 10 casos. Actas Dermosifiliogr. 1994;85: 309-15.
3. PearsonLH,SmithJG,ChalkerDK.Hyperkeratosis lenticularis perstans (Flegel's disease): case report and literature review. J Am Acad Dermatol. 1987;16:190-5.
4. Price ML, Jones EW, MacDonald DM. A clinicopathological study of Flegel's disease (hyperkeratosis lenticularis perstans). Br J Dermatol. 1987;116:681-91.
5. Ando K, Hattori H, Yamauchi Y. Histopathological differences between early and old lesions of hyperkeratosis lenticularis perstans (Flegel's disease). Am J Dermatopathol. 2006;28:122-6.
6. Jang KA, Choi JH, Sung KJ, Moon KC, Koh JK. Hyperkeratosis lenticularis perstans (Flegel's disease): histologic, immunohistochemical, and ultrastructural features in a case. Am J Dermatopathol. 1999;21:395-8.
7. Jean L. Bolognia, Julie V. Schaffer, Lorenzo Cerroni. Dermatologia.Cuarta Edición. 2018;Pag 1904
8. Ando K, Hattori H, Yamauchi Y. Histopathological differences between early and old lesions of hyperkeratosis lenticularis perstans (Flegel s Disease). Am J Dermatopathol. 2006;8:122-6.
9. Blaheta HJ, Metzler G, Rassner G, Garbe C. Hyperkeratosis lenticularis perstans (Flegel's disease) –lack of response to treatment with tacalcitol and calcipotriol. Dermatology. 2001;202:255-8.
10. LindemayrH,JureckaW.Retinoidacidinthetreatmentof hyperkeratosis lenticularis perstans Flegel. Acta Derm Vene- reol (Stockh). 1982;62:89-91
11. Pearson LH, Smith JG, Chalker DK. Hyperkeratosis lenticularis perstans (Flegel's disease). J Am Acad Dermatol 1987;16:190-5.
12. Orkin M, Mibach HI, Dahl MV. Dermatología. 3a ed. Ciudad de México: Manual Moderno, 1994;318-322.

VISITA NUESTRA REVISTA

DERMATOLOGÍA PERUANA

REVISTA OFICIAL DE LA SOCIEDAD PERUANA DE DERMATOLOGÍA

INGRESA A: www.dermatologiaperuana.pe

NÚMERO ACTUAL | NÚMEROS ANTERIORES | INFORMACIÓN PARA LOS AUTORES | ENVÍO DE MANUSCRITOS | ENLACES DE INTERÉS | EDUCACIÓN MÉDICA CONTÍNUA