Hidradenocarcinoma en una gestante

Hidradenocarcinoma in a gestante

Favio García-Mendoza[1], Cindy Rodríguez-Arbi[2], Víctor Delgado-Gonzáles[3]

RESUMEN

El hidradenocarcinoma es un tumor maligno extremadamente raro, dependiente de los ductos ecrinos de glándulas sudoríparas. Se presenta el caso de una paciente de sexo femenino de 36 años, que en los últimos 12 meses desarrolla una lesión papular en cara interna de pierna derecha, la cual fue creciendo progresivamente adquiriendo una conformación nodular. El inicio del cuadro clínico coincide con el inicio de un embarazo de la paciente. Se presenta el caso debido a la rareza de la entidad y la importancia de tener en cuenta los tumores de anexos cutáneos dentro de los diagnósticos diferenciales en tumoraciones con componente quístico.

Palabras clave: *Hidradenocarcinoma, tumor maligno, ecrino.*

Dermatol Peru 2019; 29 (2): 138-140

ABSTRACT

Hydradenocarcinoma is an extremely rare malignant tumor, dependent on the ecrinducts of sweat glands. We present the case of a 36-year-old female patient, who in the last 12 months developed a papular lesion on the inner face of the right leg, which grew progressively acquiring a nodular conformation. The onset of the clinical picture coincides with the onset of a pregnancy of the patient. The case arises due to the rarity of the entity and the importance of taking into account the tumors of skin annexes within differential diagnoses in tumors with cystic component.

Key words: *Hydradenocarcinoma, malignant tumor, ecrine.*

INTRODUCCIÓN

El hidradenocarcinoma es un tumor maligno extremadamente raro, dependiente de los ductos ecrinos de glándulas sudoríparas[1]. Es un tumor maligno agresivo que representa el 0,01% de todos los cánceres de piel[1]. Se origina de novo, entre la quinta y séptima década de vida con leve predominancia en mujeres[1]. El diagnóstico está basado en el estudio histológico e histoquímico[1,2]. La recurrencia local es común (hasta 50% de casos)[1] y puede presentar metástasis ganglionares[2,3,4], por lo que los estudios de extensión y seguimientos cercanos son fundamentales.

CASO CLÍNICO

Se presenta el caso de una paciente de sexo femenino de 36 años, sin antecedentes patológicos de importancia, que en los últimos 12 meses desarrolla una lesión papular en cara interna de pierna derecha, sin traumatismo previo, la cual fue creciendo progresivamente adquiriendo una conformación nodular que se asociaba a prurito perilesional y dolor a la presión de esta. El inicio del cuadro clínico coincide con el inicio de un embarazo de la paciente.

1. Médico Residente de Dermatología del Hospital Nacional Guillermo Almenara Irigoyen.
2. Médico Asistente del Servicio de Dermatología del Hospital Nacional Guillermo Almenara Irigoyen.
3. Médico Asistente del Servicio de Anatomía Patológica del Hospital Nacional Guillermo Almenara Irigoyen.

El examen físico reveló una tumoración en forma de cúpula de aspecto quístico de 3 centímetros de diámetro y 5 milímetros de altura, de coloración rojiza y superficie lisa, no móvil, con translucencia positiva (Figura N° 1). No se identificaron adenopatías inguinales ni poplíteas palpables.

Se planteó una biopsia exéresis de la tumoración, el estudio histológico e histoquímico (panqueratina+, EMA+, CK7+, CEA+) del tejido fue sugestivo de hidradenocarcinoma ecrino con bordes quirúrgicos comprometidos (Figura N° 2). Se realizaron estudios de extensión (PET-CT, TEM) los cuales fueron negativos para enfermedad neoplásica a distancia. La paciente fue sometida a ampliación de márgenes quirúrgicos.

Actualmente se encuentra en controles por el servicio de dermatología y oncología sin signos de recurrencia de enfermedad en 6 meses de seguimiento.

Figura N° 1. Tumoración nodular en forma de cúpula de 3 centímetros de diámetro, de coloración rojiza azulada, de superficie lisa y brillante en cara interna de pierna derecha. Lesión presentaba transiluminación positiva, evidenciando su componente quístico.

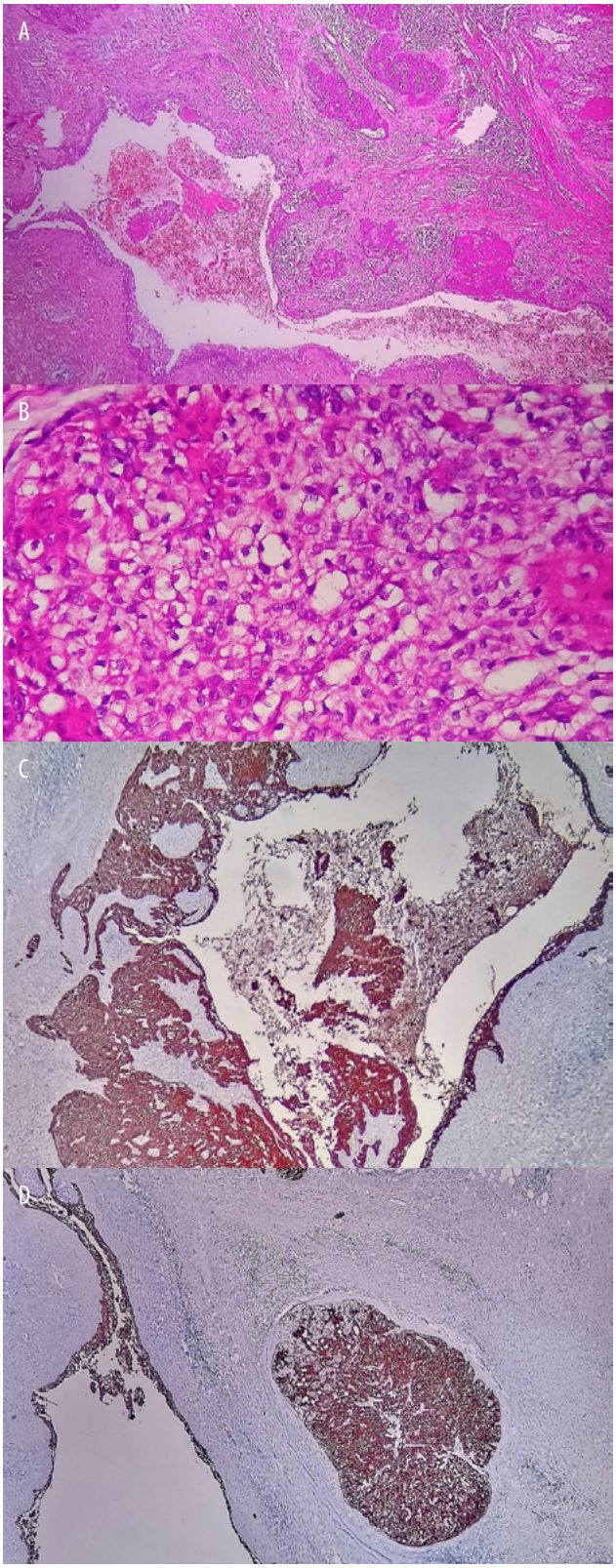

Figura N° 2. A) H&E: Neoplasia de componente quístico y sólido infiltrante en dermis, compuesto por células de citoplasma claro y acidófilo con estroma hialino. B) H&E: Células claras pleomórficas que conforman canalículos ecrinos, se observan algunas figuras mitóticas. C) Tinción positiva para panqueratina. D) Tinción positiva para CK7 resaltando canalículos ecrinos.

DISCUSIÓN

El hidradenocarcinoma es un tumor maligno agresivo que representa el 0,01% de todos los cánceres de piel[1]. Se origina de novo, entre la quinta y séptima década de vida con leve predominancia en mujeres[1]. El diagnóstico esta basado en estudio histológico e histoquímico[1,2]. La recurrencia local es común (hasta 50% de casos)[1] y puede presentar metástasis ganglionares[2-4], por lo que los estudios de extensión y seguimiento cercanos son fundamentales.

El tratamiento de elección es la cirugía con márgenes amplios[1], lo que se realizó con la paciente en las dos intervenciones quirúrgicas. En caso de enfermedad residual, recurrencia o compromiso ganglionar es posible la radioterapia[1]. Sin embargo, la supervivencia a 5 años post cirugía llega solo hasta el 30%[1].

CONCLUSIÓN

Se presenta el caso debido a la rareza de la entidad y la importancia de tener en cuenta los tumores de anexos cutáneos dentro de los diagnósticos diferenciales en tumoraciones con componente quístico, ya que el tratamiento en el caso de carcinomas de anexos requiere escisiones amplias y seguimiento periódico por el alto grado de recidiva.

REFERENCIAS BIBLIOGRÁFICAS

1. Soni A, Bansal N, Kaushal V, Chauhan AK. Current management approach to hidradenocarcinoma: a comprehensive review of the literature. Ecancermedicalscience. 2015;19(9):517.
2. Ngo N, Susa M, Nakagawa T, Kawahara Y, Sato C, Horiuchi K, et al. Malignant Transformation of Nodular Hidradenoma in the Lower Leg. Case Rep Oncol. 2018;11(2):298-304.
3. Labbardi W, Hali F, Marnissi F, Cribier B, Chiheb S. [Hidradenocarcinoma of the heel associated with inguinal metastases]. Ann Dermatol Venereol. 2017;144(8-9):536-42.
4. Kane B, Adler E, Bhandari T, Rose M, DiGuglielmo N, Sun X. Malignant Hidradenocarcinoma in the Lower Extremity: A Case Report of a Rare Tumor. J Foot Ankle Surg. 2018;57(3):618-21.

Correspondencia: Dr. Favio Garcia Mendoza
Email: favio.gm@gmail.com

Recibido: 15-05-19
Aceptado: 30-05-19

VISITA NUESTRA REVISTA

DERMATOLOGÍA PERUANA

REVISTA OFICIAL DE LA SOCIEDAD PERUANA DE DERMATOLOGÍA

INGRESA A: www.dermatologiaperuana.pe

NÚMERO ACTUAL | NÚMEROS ANTERIORES | INFORMACIÓN PARA LOS AUTORES | ENVÍO DE MANUSCRITOS | ENLACES DE INTERÉS | EDUCACIÓN MÉDICA CONTÍNUA