

Placa Verrucosa en Planta del Pie

VERRUCOUS PLAQUE ON SOLE

Oscar Pereda Tejada ⁽¹⁾, Florencio Cortez Franco ⁽²⁾, Soledad De la Cruz Peceros ⁽¹⁾

RESUMEN DE HISTORIA CLÍNICA

Filiación

Paciente mujer de 21 años, natural y procedente de San Martín de Porres. Niega antecedentes patológicos y familiares de importancia.

Enfermedad actual

Paciente acude con un tiempo de enfermedad de aproximadamente 4 años caracterizada por presentar placa y dolor en planta de pie derecho, niega otra sintomatología.

Examen Clínico

En planta de pie derecho presenta placa verrucosa de 2x 1,5 cm (Fig. 1). Resto de examen dentro de límites normales.

EXÁMENES AUXILIARES

Hematemetría general: resultados dentro de límites normales

Radiografía de tórax: ligero aumento de la trama vascular, resto sin alteraciones

Biopsia de piel con reacción crónica granulomatosa tuberculoide (Figs. 2 y 3). BK (-), Giemsa (-) PAS (-).

EVOLUCIÓN

Evolución clínica favorable de la lesión luego del inicio del tratamiento adecuado.

(1) Médico Residente de Dermatología del HNDAC

(2) Médico Asistente de Dermatología del HNDAC

Recibido: 02-XII-2008

Aceptado: 18-XII-2008

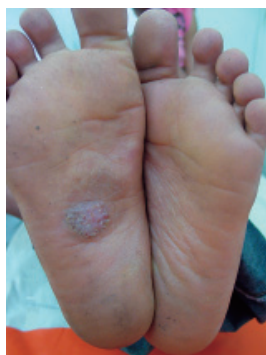

Figura 1: Placa verrucosa

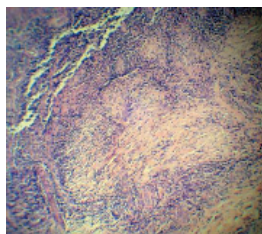


Figura 2: En dermis papilar y media se observan focos de células epitelioides rodeadas por linfocitos y células tipo Langhans.

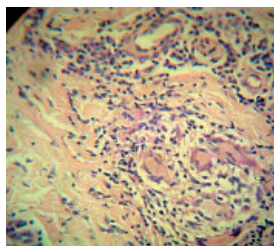


Figura 3: Granulomas tuberculoideos

DISCUSIÓN CLÍNICA

Diferentes procesos infecciosos e inflamatorios pueden tener en común la presentación clínica de lesiones verrucosas en plantas de pies. Algunas de estas pueden ser secundarias a infección por diferentes hongos de presentación subdérmica y micobacterias atípicas, otras veces se trata de placas



secundarias al efecto irritativo crónico como liquen plano hipertrófico y liquen simple crónico que las pueden causar.

Cromomicosis

La cromomicosis es una micosis que afecta piel y tejido celular subcutáneo, localizada de preferencia en miembros inferiores (80%) con predominio en el pie. Se caracteriza por nódulos eritematosos o del color de la piel, agrupados en placas verrugosas o vegetantes cubiertas de escamas, ulceraciones o costras melicéricas; tamaño variable, de bordes activos y puede haber atrofia central. A veces son superficiales o de aspecto pseudotumoral. En general son unilaterales, asimétricas y asintomáticas. La complicación más frecuente es la infección bacteriana, linfoestasis y elefantiasis. Los agentes causales son hongos Hyphomycetes de la familia Dematiaceae⁽¹⁾. En Venezuela, Australia y Sudáfrica el agente causal más común es *Cladosporium carrionii*. En cuanto a la presentación clínica se distinguen 5 tipos: nodular, tumoral, verrugosa, en placa y cicatrizal.

El diagnóstico se realiza con el estudio micológico de secreciones o fragmentos de tejido, especialmente escamas, donde se observan estructuras esféricas de 4 a 10 micras de diámetro de color marrón, paredes gruesas solas o agrupadas denominadas células fumagoides. El cultivo se realiza en agar Sabouraud y Micosel; se obtienen de 7 a 10 días colonias vellosas, aterciopeladas, de color verde oscuro o negro. En la biopsia y con la tinción de hematoxilina eosina se observan las células fumagoides características⁽²⁾.

Esporotricosis en placa fija

La esporotricosis es una infección fúngica causada por *Sporothrix schenckii*, que afecta preponderantemente la piel. El hongo tiene su hábitat en la tierra, vegetales viables o descompuestos y faneras de algunos animales. Ingresa a la piel generalmente por inoculación accidental, recordada o no por los pacientes. Es prevalente en lugares con temperatura entre 15 a 30°C y con épocas de lluvia. El Perú es país endémico de esta enfermedad⁽³⁾. En la piel los cuadros más descritos son el tipo linfocutáneo que es la variedad más frecuente, y con menor frecuencia puede presentarse una variedad «fija», como una placa infiltrada o una úlcera vegetante, sin invasión de linfáticos. Esta variedad refleja el grado de inmunidad del huésped y probablemente se deba a las repetidas exposiciones al

material antigénico en áreas de alta endemicidad. El cultivo es diagnóstico y consiste en la siembra de pus obtenido de los abscesos o del raspado de la lesión, en dextrosa agar de Sabourad, con o sin antibióticos⁽⁴⁾.

Tuberculosis verrucosa cutis

La tuberculosis verrucosa es un tipo de tuberculosis cutánea de reinfección exógena, ya sea por autoinoculación en paciente bacilífero, por esputo, secreciones nasales y vaginales, orina, pus o bien por inoculación externa, ya sea por una infección exógena en niños que juegan en la tierra contaminada con un esputo tuberculoso, o bien personas que manipulan ganado vacuno⁽⁵⁾.

Las lesiones aparecen en zonas expuestas, especialmente las manos (en los casos accidentales), en pies y por lo general de localización asimétrica. Desde el punto de vista morfológico el cuadro se inicia en el sitio de inoculación, el llamado tubérculo anatómico, como un nódulo verrugoso de halo inflamatorio, que crece hasta formar una placa hiperqueratósica, de color violácea, eritematosa o grisácea. La lesión crece lenta y excéntrica para formar una placa de tamaño variable, en ocasiones de forma anular, que se aclara en el centro. Su superficie es queratósica, con surcos y fisuras profundas, drenando con frecuencia material purulento de olor fétido, predominando en ocasiones las costras y la exudación, todo esto sobre una base infiltrada. Por lo general son placas únicas, en ocasiones suele haber dos o tres y siempre cerca de la lesión principal^(6,7).

Micobacterias atípicas

En 1896 se asignó el nombre de micobacterias a un amplio grupo de microorganismos que producían películas filamentosas similares al moho al ser cultivadas en medios líquidos. Son delgados, ligeramente curvados o rectos, inmóviles, no formadores de esporas y ácido alcohol resistente (BAAR). Comprende más de 50 especies que pueden ser saprofitas o patógenas en determinadas circunstancias.

Las micobacterias atípicas, no tuberculosas, anónimas u oportunistas pueden producir enfermedades cutáneas caracterizadas por la presencia de pústulas, placas y nódulos queratósicos, un patrón esporotricóide y úlceras fistulosas con drenaje, muy difíciles de diagnosticar. Están presentes en el agua, suelo húmedo, productos lácteos, animales de



sangre fría, vegetales y heces humanas; se transmiten por inhalación, ingestión o penetración percutánea llegando a producir enfermedad pulmonar, ganglionar o dérmica según el tipo de micobacteria o comportarse como oportunistas comunes en pacientes con VIH⁽⁸⁾.

Las infecciones cutáneas por micobacterias atípicas tienen lugar por inoculación externa, extensión a la piel desde una infección profunda o por diseminación hematogena de una infección sistémica. La mayoría de infecciones cutáneas por estos microorganismos aparecen en forma de cuadros inespecíficos. Sólo existen dos infecciones que se consideran específicas de especie: el granuloma de los acuarios o de las piscinas, debido a *Mycobacterium marinum* y la úlcera de Buruli, causada por *Mycobacterium ulcerans*⁽⁹⁾.

Liquen plano hipertrófico

El liquen plano (LP) es una dermatosis crónica inflamatoria pruriginosa. La lesión principal es una pápula poligonal plana pequeña, brillante, eritematosa y/o violácea que varía de pocos milímetros a 1 cm y puede agruparse formando placas limitadas a un área (muñecas, antebrazos, piernas, genitales y mucosas) o ser muy extensa. Las variantes clínicas de LP cutáneo descritas son: Liquen plano clásico (que a su vez puede ser localizado o leve, hipertrófico o recurrente crónico) LP eruptivo o generalizado, LP lineal, LP actínico y LP pilaris. El liquen plano hipertrofico se presenta a menudo en miembros inferiores, en la región tibial y tobillos como pápulas y placas eritematovioláceas, hipertróficas, intensamente pruriginosas, aisladas o múltiples, que confluyen formando lesiones extensas y que pueden persistir muchos años⁽¹⁰⁾.

DISCUSIÓN HISTOPATOLÓGICA

Cromomicosis

La histopatología revela epidermis hiperquetatótica y acantótica, que puede mostrar áreas de hiperplasia pseudo-carcinomatosa; en dermis el granuloma está formado por células epitelioides, células gigantes, plasmocitos, linfocitos y polimorfonucleares que forman microabscesos intradérmicos e intraepidérmicos. En lesiones recientes pueden observarse edema y proliferación vascular mientras que en las avanzadas se observa fibrosis de intensidad variable de acuerdo al tiempo de evolución. Las esporas son estructuras marrones redondeadas u ovals rodeadas por

una membrana gruesa, localizadas en las escamocostras, en células gigantes y en los nódulos epitelioides⁽⁶⁾. El diagnóstico de la cromomicosis se realiza mediante examen directo micológico, histopatología y cultivo, el cual es fundamental para la elección del tratamiento, además de considerarse la extensión y el agente etiológico^(11,12).

Esporotricosis

La histopatología muestra una epidermis con acantosis pseudoepiteliomatosa cubierta por costra. En la dermis microabscesos constituidos por neutrófilos y granulomas con células gigantes multinucleadas tipo Langhans y cuerpo extraño, rodeadas por linfocitos; capilares dilatados y congestionados rodeados por infiltrado linfocitario y plasmocitario. Dentro de algunas células gigantes se pueden observar levaduras redondas de 8 µm, rodeadas por un halo claro. La histopatología con tinciones específicas como la de PAS y Grocott, en la gran mayoría muestra las formas parasitarias de *S. Schenckii*, cuando se buscan con orientación diagnóstica y con acuciosidad. El cuadro anatomopatológico de la esporotricosis es sugestivo pero no patognomónico de la enfermedad, ya que el hongo se observa rara vez en los cortes histológicos⁽¹³⁾. El cuerpo asteroide es una estructura que se observa con cierta frecuencia en el estudio histopatológico de la esporotricosis, pero no es patognomónico. En la esporotricosis, el cultivo es considerado como uno de los mejores métodos de comprobación diagnóstica⁽¹⁴⁾.

Tuberculosis Cutánea

En la histopatología se observa en epidermis hiperqueratosis y una hiperplasia pseudoepiteliomatosa. La dermis media muestra, en la mayor parte de los casos, francos granulomas tuberculosos con células gigantes multinucleadas tipo Langhans, células epitelioides y linfocitos, así como zonas de necrosis caseosa; en otros los infiltrados pueden ser de tipo inflamatorio con escasa diferenciación tuberculosa⁽³⁾. Para el diagnóstico definitivo de la tuberculosis cutánea se requiere del aislamiento, mediante el cultivo, de *M. tuberculosis*, que muchas veces es difícil y en muchas ocasiones el diagnóstico se basa en la correlación entre los hallazgos clínicos e histológicos⁽¹⁵⁾.

Micobacterias atípicas

El patrón más usual de las infecciones por micobacterias atípicas es el denominado granuloma supurativo, aunque este patrón microscópico se presenta solamente en lesiones



evolucionadas. Los cambios iniciales son bastante inespecíficos, con infiltrado dérmico superficial de linfocitos, histiocitos y polinucleares. Con la evolución se producen cambios en dermis superficial y epidermis. La epidermis muestra característicamente un proceso de hiperplasia que puede ser prominente y acompañado de hiperqueratosis superficial. La hiperplasia es muy irregular y puede acompañarse de áreas de ulceración central. En la dermis superficial y media hay un infiltrado mixto compuesto de células linfoides y plasmáticas y de granulomas. Se trata de granulomas de aspecto tuberculoide, con o sin necrosis caseosa central, que son más frecuentes cuanto más evolucionada esté la lesión. El último componente histológico que permite la sospecha de infección por micobacterias es la presencia de polinucleares neutrófilos aislados o formando pequeños microabscesos que están tanto en relación con los extremos de crestas interpapilares hiperplásicas como con los granulomas. La asociación de granulomas tuberculoideos y acúmulos de polinucleares se conoce con el término granuloma supurativo. Las tinciones para bacilos ácido-alcohol resistentes son habitualmente negativas, siendo necesario el cultivo para identificar al germen responsable. Sin embargo, en lesiones incipientes no granulomatosas está descrito el hallazgo de bacilos con técnicas especiales adecuadas en las lesiones cutáneas. Los medios de diagnóstico principales son histología, cultivo de tejido infectado y PCR^(9,16).

Liquen plano hipertrófico

Histopatológicamente se observa hiperplasia epidérmica en dientes de sierra, hiperqueratosis ortoqueratósica e hipergranulosis, con una vacuolización marcada de la capa basal y un infiltrado inflamatorio en banda en la unión dermo-epidérmica, compuesto principalmente de linfocitos T. En la unión dermoepidérmica es posible observar la formación de hendiduras conocidas como espacios de Max-Joseph, y numerosos cuerpos eosinófilos que se conocen como cuerpos eosinofílicos de Civatte. La inmunofluorescencia del liquen plano se caracteriza por la existencia de depósitos globulares de IgM y, menos frecuentemente, otras inmunoglobulinas en la unión dermo-epidérmica⁽¹⁷⁾.

CONCLUSIÓN

Se efectuó cultivo de la lesión y el resultado fue el aislamiento de *M. tuberculosis*, asimismo evolucionó favorablemente con el tratamiento específico para tuberculosis.

Nuestro caso corresponde pues a una tuberculosis cutánea verrucosa, que a pesar de clínicamente simular varias lesiones, la histopatología, el cultivo y la respuesta terapéutica nos dan el diagnóstico de esta entidad.

DISCUSIÓN

La tuberculosis es una enfermedad infecciosa de distribución mundial. Históricamente, constituye un problema sanitario aún no solucionado en todo el mundo, cuya incidencia se está incrementando, sobre todo por la pandemia del SIDA, a partir de los años 80, tanto en sus formas pulmonares como extrapulmonares, incluyendo en este grupo las manifestaciones cutáneas⁽¹⁸⁾.

La tuberculosis de la piel es generalmente una tuberculosis de reinfección, la lesión se desarrolla en personas que han sufrido primoinfección pulmonar, ya que la primoinfección cutánea es muy rara o excepcional. La reinfección puede ser endógena a partir de una lesión tuberculosa del mismo sujeto que puede producirse por contigüidad, originarse en un foco tuberculoso subyacente como huesos, articulaciones, vainas tendinosas, ganglios, o por vía linfática, o por diseminación hematógena. En la infección exógena los bacilos invaden la piel desde el exterior, originando una úlcera, el chancro de inoculación o primoinfección cutánea tuberculosa, o darse el caso de que el huésped haya estado en contacto anteriormente con *M. tuberculosis*, generando una tuberculosis por reinfección⁽¹⁹⁾, como es la tuberculosis verrucosa de este caso clínico, donde la paciente no presentaba enfermedad pulmonar concomitante y en cuanto a sus antecedentes personales patológicos y heredo-familiares no se encontraron datos de importancia para el padecimiento actual.

Las lesiones de la tuberculosis verrucosa cutis se localizan habitualmente en las partes distales de las extremidades como las manos, los pies y algunas veces las nalgas. En este caso estuvo localizado en planta, con menos frecuencia pueden aparecer en otros sitios. Existen ciertos grupos poblacionales en riesgo, en el caso de la paciente aparentemente tampoco pertenecía a este grupo de riesgo.

La infección empieza como una pápula verrucosa asintomática, a menudo confundida con verruga vulgar, que crece lentamente y se expande periféricamente formando una placa verrucosa de contorno irregular y superficie papilomatosa, como la que se presenta en nuestro caso y que



era de 2 x 1,5 cm de diámetros. Las grietas y fisuras permiten la exudación y formación de costras de color pardo rojizo a púrpúreo. Las lesiones de la tuberculosis verrucosa son solitarias, aunque puede haber lesiones múltiples, estas lesiones tienden a persistir por años, en este caso la lesión persistió por 4 años aproximadamente⁽²⁰⁾. Este tipo de lesiones puede presentarse en micobacteriosis atípicas, blastomicosis, esporotricosis de placa fija, cromomicosis, sífilis terciaria, liquen plano hipertrófico, epitelomas, lupus vulgar hiperqueratósico, entre otros, con los cuales fue necesario el diagnóstico diferencial.

Para el diagnóstico definitivo de la tuberculosis cutánea se requiere del aislamiento mediante el cultivo de *M. tuberculosis* que posee una baja sensibilidad; en el caso de la paciente resultado positivo, lo que apoyó el diagnóstico; además, actualmente se han desarrollado nuevas técnicas en el diagnóstico de la tuberculosis cutánea, entre ellas la reacción en cadena de polimerasa (PCR), que no se realizó. La tuberculina reacción es positiva, normérgica por lo que carece de valor diagnóstico⁽¹⁵⁾. El estudio de la paciente incluyó biometría hemática general, radiografía de tórax, BAAR en expectoración, los cuales se encontraron sin alteraciones. El PPD resultó normérgico y el cultivo para *M. tuberculosis* fue positivo.

Histopatologicamente se observó marcada hiperplasia pseudocarcinomatosa, con hiperqueratosis y un denso infiltrado celular inflamatorio de neutrófilos, linfocitos y células gigantes multinucleadas. En la dermis media se encuentran granulomas tuberculosos con células gigantes multinucleadas tipo Langhans, células epitelioides y linfocitos, compatibles con tuberculosis cutánea⁽²¹⁾. Se inició tratamiento específico presentando mejoría de la lesión en planta de pie.

Se presenta el caso clínico por lo poco frecuente de esta patología. Además las características clínicas, la correlación clínico-patológica y la respuesta al tratamiento confirman el diagnóstico.

REFERENCIAS BIBLIOGRÁFICAS

1. Arenas R. Micología médica ilustrada. Mexico DF: Interamericana McGraw-Hill, 1993:153-60
2. Restrepo A. Treatment of tropical mycosis. J Am Acad Dermatol. 1994; 31:91-102.
3. García M, Urquiaga M, López N. Esporotricosis cutánea en el Hospital Regional de Cajamarca. Dermatol Perú. 2001;11(2):87-91.
4. Kauffman CA, Hajje R, Chapman SW. Practice guidelines for the management of patients with sporotrichosis. Clin Infect Dis. 2000; 30(4):684-7.
5. Rodríguez O. Tuberculosis cutánea. Rev Cent Dermatol Pascua. 1993; 2:53-64.
6. Villa CB, Estrella IP, Franco CA, Ramos GA. Tuberculosis verrucosa. Comunicación de tres casos. Rev Cent Dermatol Pascua. 1998; 7:143-7.
7. Velasco PM, Vilata CJ. Tuberculosis cutánea. Piel. 1999; 14:397-410.
8. Del Solar M, Salomón M, Bravo F, Seas C, Gotuzzo E, Culqui D, et al. Infección cutánea por micobacterias atípicas de crecimiento rápido (MACR) debido a mesoterapia cosmética. Reporte de casos y revisión de la literatura. Folia Dermatol Peru. 2005; 16(3):127-35
9. Patrones clínico patológicos de las infecciones cutáneas por micobacterias atípicas. Bartralot Soler, Ramon. Universidad Autónoma de Barcelona 2006. Tesis. Disponible en: <http://www.tdx.cat/TDX-1109106-114511>
10. Boyd AS, Neldner KH. Lichen planus. J Am Acad Dermatol. 1993;25:599-619.
11. Reyes O. Enfermedades granulomatosas de la piel, su histopatología. Caracas: Editorial Disilimed 1989:59-60.
12. Minotto R, Bernardi CD, Mallmann Lf, Edelweiss M, Scroferneker ML. Chromoblastomycosis: a review of 100 cases of Rio Grande do Sul, Brazil. J Am Acad Dermatol. 2001;44:585-92.
13. Bonifaz A. Esporotricosis En: Micología Médica Básica (2ª ed). México DF: Méndez Editores, 2000:185-206.
14. Ruiz-Esmenjaud J, Arenas R, Vega-Memije E. Esporotricosis: estudio histopatológico de 22 casos. Rev Mex Dermatol. 1996; 40:106-12.
15. López ZLD, Beirana A. Diagnóstico de tuberculosis. Revisión del tema. Rev Cent Dermatol Pascua. 1999; 8:130-2.
16. Rivera-Olivero I, Guevara A, Escalona A, Oliver M, Pérez-Alfonzo R, Piquero J, Zerpa O, H de Waard J. Infecciones en tejidos blandos por micobacterias no tuberculosas secundarias a mesoterapia. ¿Cuánto vale la belleza?. Enferm Infecc Microbiol Clin. 2006; 24:302-6.
17. Sawamura D, Yaguchi T, Hashimoto I, Nomura K, Konta R, Umeki K. Coexistence of generalized morphea with histological changes in lichen sclerosus et atrophicus and lichen planus. J Dermatol. 1998;25(6):409-11
18. Lasa MF, Sturno M, Alonso R, Maldonado S, Forero O et al. Tuberculosis cutánea: revisión de 10 años. Dermatol Arg. 2000; 5:375-85.
19. Tappeiner G and Wolff K. Tuberculosis and other mycobacterial infection. In: Fitzpatrick TB, Eizen Az, Wolff K, Fredberg MI, Austen KF. Dermatology in General medicine. 4th edition. New York: McGraw Hill, 1993:2370-2395
20. Meltzer M, Nacy C. Cutaneous tuberculosis. Disponible en: <http://medicine.medscape.com/article/1105317-overview>
21. Gruber PC, Whitam LR, du Vivier A. Tuberculosis verrucosa cutis on the sole of the foot. Clin Exp Dermatol. 2002;27:188-91