

## Sarcoidosis subcutánea: reporte de un caso

Subcutaneous sarcoidosis: report of a case

**María A. Yengle-Chuquiyaury,<sup>1</sup> Lucia Bobbio-Fujishima<sup>2</sup>**

### RESUMEN

*La sarcoidosis subcutánea es un tipo infrecuente de manifestación cutánea específica de la sarcoidosis. Se presenta el caso de una mujer de 44 años que presenta lesiones nodulares, no dolorosas y del color de la piel normal en extremidades. Las biopsias mostraron granulomas sarcoideos no caseificantes en el tejido celular subcutáneo sin componente epidérmico. Se realizaron diversos exámenes de laboratorio y de imágenes, no se encontró afectación en otros sistemas. Como en este caso, la sarcoidosis subcutánea puede ser la primera o única manifestación de la enfermedad o puede preceder en varios años a la afectación sistémica lo que demuestra la importancia de un seguimiento periódico en estos pacientes.*

**PALABRAS CLAVE:** Sarcoidosis, Nódulos subcutáneos, Enfermedad de Darier-Roussy.

### ABSTRACT

*Subcutaneous sarcoidosis is an uncommon type specific cutaneous manifestation of sarcoidosis. We present a case about 44 years old woman with painless and flesh color, nodular lesions on extremities. Skin biopsies showed noncaseating granulomas in subcutaneous tissue and normal epidermis and dermis. Investigation included laboratorial exams and scans that ruled systemic involvement out. As this case, subcutaneous sarcoidosis could be the first manifestation of the entity or could present before of systemic commitment, this shows the importance of periodic following up in these patients.*

**KEY WORDS.** Sarcoidosis, Subcutaneous nodules, Darier-Roussy sarcoid.

### INTRODUCCIÓN

El término se utilizó por primera vez en 1904 por Darier y Roussy, pero no fue hasta 1984 que Vainsecher y Winkelman, luego de hacer revisión de casos y literatura al respecto, delimitaron los criterios para el diagnóstico de sarcoidosis subcutánea. La describieron como nódulos no dolorosos, del color de la piel normal, persistentes, localizados generalmente en extremidades, que histológicamente muestran granulomas no caseificantes en el tejido celular subcutáneo, sin alteraciones significativas en dermis ni en epidermis, y, a nivel histológico, pueden excluirse otras enfermedades granulomatosas.<sup>1</sup>

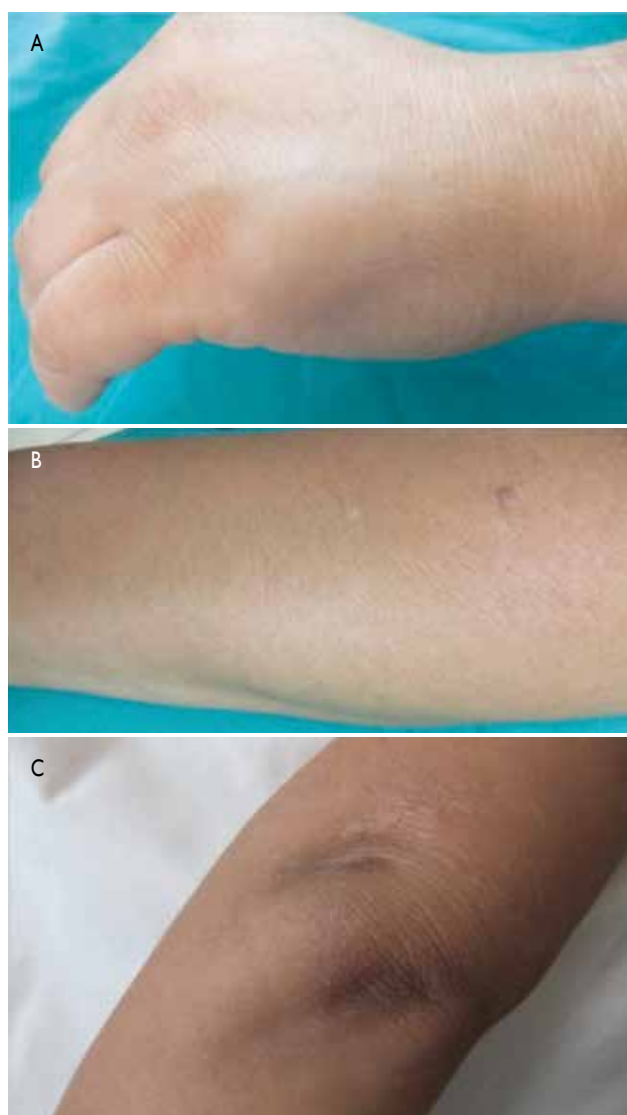La sarcoidosis subcutánea es un tipo poco frecuente de la sarcoidosis, se han reportado menos de 100 casos hasta el 2011.<sup>3</sup> A continuación, se presenta el caso de una mujer adulta con hallazgos clínicos e histológicos correspondientes a esta entidad.

1 Médico residente de Dermatología del Hospital Nacional Dos de Mayo. Lima, Perú.

2 Médico jefe del servicio de Dermatología del Hospital Nacional Dos de Mayo. Lima, Perú.

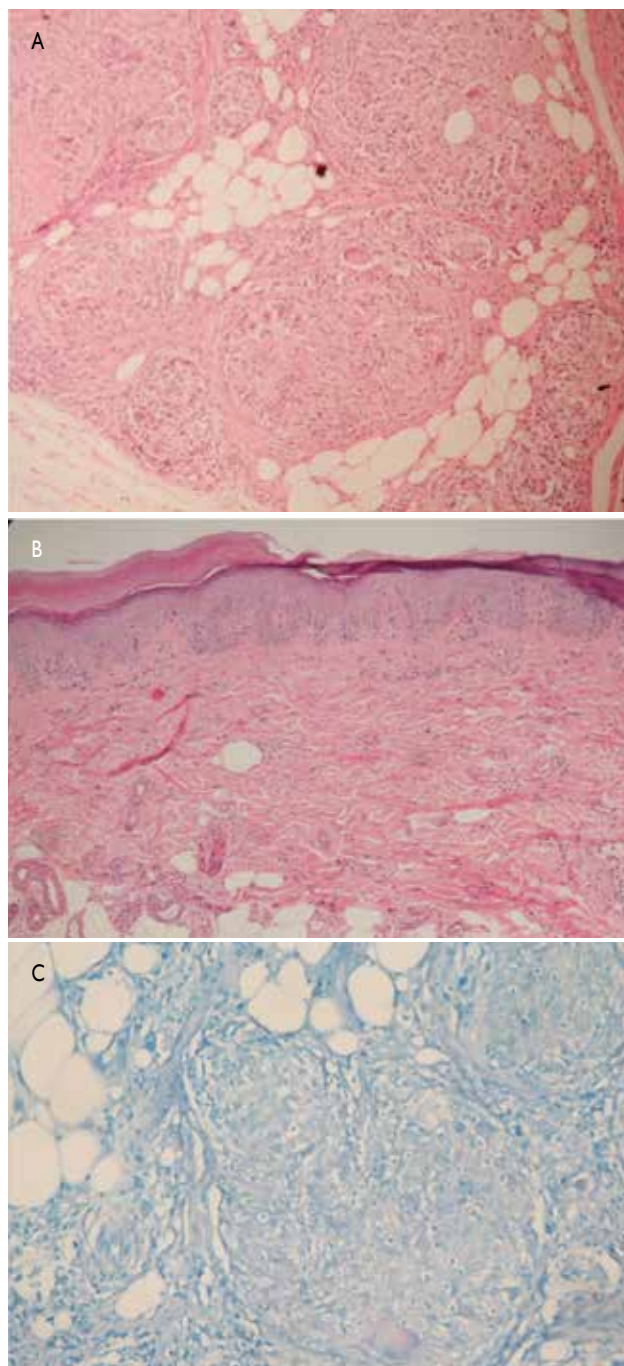
## CASO CLÍNICO

Mujer de 44 años, natural y procedente de Lima, con diabetes mellitus tipo 2 e hipotiroidismo controlados, que refería aparición hacía cuatro meses de ‘bultos’ no dolorosos, el primero de ellos en dorso de mano derecha y luego progresivamente en otras localizaciones de las extremidades, negaba otros síntomas generales. Al examen físico se evidenciaron nódulos en mano, antebrazo y codo (Figura 1) izquierdos, antebrazo y brazo derechos, rodilla derecha, y ambas nalgas, redondos, cubiertos de piel de color normal, blandos, móviles, de 0,5 a 2 cm, en un total de 11, asintomáticos; no presentaba adenopatías palpables. El resto de la exploración fue normal.



**Figura 1.** A) Lesión nodular en el dorso de la mano izquierda. B) Nódulo en antebrazo izquierdo. C) Nódulo en codo izquierdo.

Se realizaron exámenes de laboratorio de hemograma completo, bioquímica básica, calcio sérico, así como radiografía de tórax y tomografía axial computarizada torácica cuyos resultados estuvieron dentro de la normalidad. El test de Mantoux fue de 10 mm a las 72 horas.



**Figura 2.** Biopsia de nódulo de antebrazo izquierdo. A) Presencia de granulomas desnudos en tejido celular subcutáneo. Hematoxilina-eosina (H-E). B) Ausencia de alteraciones a nivel de la dermis y epidermis. H-E. C) Ausencia de estructuras ácido-alcohol resistentes. Tinción Ziehl-Neelsen.

Se realizó biopsia de uno de los nódulos y los cortes se tiñeron con hematoxilina-eosina. Se hallaron múltiples granulomas no caseificantes en el tejido celular subcutáneo, compuestos por células epitelioides y células gigantes de cuerpo extraño y de Langhans (Figura 2A); no se evidenció compromiso epidérmico o dérmico (Figura 2B); además, se realizó la tinción de Ziehl-Neelsen, con la que se descartó la existencia de bacilos ácido-alcohol resistentes (Figura 2C).

## DISCUSIÓN

La sarcoidosis es una enfermedad granulomatosa multisistémica de etiología no conocida que presenta compromiso cutáneo hasta en 25 % de los casos.<sup>1-3</sup> Las lesiones en la piel son muy variadas y se clasifican en específicas e inespecíficas, en función de la presencia o ausencia de granulomas sarcoideos en la biopsia. Entre las específicas las lesiones subcutáneas constituyen de 1,4 % a 6 %, según distintas series.<sup>2,4</sup>

El caso presentado se ajusta a las características epidemiológicas y clínicas de la enfermedad, ya que la sarcoidosis subcutánea se presenta en adultos con un pico de incidencia situado en la cuarta década de la vida y una clara predisposición femenina.<sup>3,4</sup>

Clínicamente estos nódulos tienen un número variable (de 1 hasta 100) y se localizan fundamentalmente en extremidades de un modo bilateral y asimétrico.<sup>3,4</sup> Histológicamente estas lesiones presentan granulomas sarcoideos en el tejido celular subcutáneo sin mayor componente epidérmico y dérmico.<sup>5,6</sup>

Están asociadas a manifestaciones en otros órganos en 25 % a 35 % de los pacientes;<sup>2,7</sup> la linfadenopatía mediastinal bilateral es la manifestación extracutánea más fuertemente asociada.<sup>3</sup> De aquí parte la importancia de haber realizado

exámenes de laboratorio e imágenes a la paciente del presente caso para descartar compromiso multisistémico.

El significado pronóstico de la sarcoidosis subcutánea no ha sido establecido con claridad,<sup>5</sup> aunque algunos autores plantean que tiene un buen pronóstico en general se acepta que esto se determina principalmente por el desarrollo del compromiso extracutáneo.<sup>4</sup> Marcoval y col. encontraron que en 80,23 % las lesiones cutáneas estuvieron presentes antes o al tiempo del diagnóstico de sarcoidosis sistémica;<sup>3,5</sup> en la paciente presentada solo el seguimiento periódico mostrará la evolución de su enfermedad.

Para los casos con compromiso sistémico, el tratamiento propuesto por la mayoría de autores son corticoides sistémicos como prednisona con dosis de 0,3 a 0,5 mg/kg/d, con respuesta favorable dentro de las 4 a 8 semanas posteriores al inicio del tratamiento. Metotrexato, alopurinol, minociclina y yoduro de potasio también han sido utilizados con respuestas variadas.<sup>5,7</sup>

## REFERENCIAS BIBLIOGRÁFICAS

1. Sanz T, Aragües M, Fernández J, Fraga J, García A. Sarcoidosis subcutánea. *Actas Dermosifiliogr.* 2000;91:321-26.
2. García-Rabasco A. Sarcoidosis subcutánea simulando una celulitis. *Actas Dermosifiliogr.* 2011;102(2):151-61.
3. Soldano A. Subcutaneous sarcoidosis: report of two and review of the literature. *Clin Rheumatol.* 2011;30:1123-28.
4. Palencia-Perez S, et al. Sarcoidosis subcutánea. *Actas Dermosifiliogr.* 2003;94(1):55-7.
5. Marcoval J. Specific cutaneous lesions in patients with systemic sarcoidosis. Relationship to severity and chronicity of disease. *Clin Exp Dermatol.* 2011;36:739-44.
6. Marcoval J, Moreno A, Mañá J, Peyri J. Subcutaneous sarcoidosis. *Dermatol Clin.* 2008;26:553-6.
7. Heller M, Soldano AC. Sarcoidosis with subcutaneous lesions. *Dermatol Online J.* 2008;14(5):1.

Correspondencia: Aldo Augusto Ramírez Moya  
aldo\_kc@hotmail.com

Fecha de recepción: 3 de febrero de 2014.

Fecha de aprobación: 19 de febrero de 2014.