ISSN 1028 - 7175

DERMATOLOGÍA PERUANA

REVISTA OFICIAL DE LA SOCIEDAD PERUANA DE DERMATOLOGÍA

ARTÍCULO ORIGINAL
- Características clínicas de pacientes con mastocitosis cutánea pediátrica en dos hospitales de Bogotá-Colombia

ARTÍCULO DE REVISIÓN
- Helmintiasis

INMUNOLOGY HOY
- Aspectos inmunológicos de la dermatomicosis

TERAPÉUTICA DERMATOLÓGICA HOY
- Dermatitis atópica: estrategia de manejo

COMUNICACIONES BREVES
- Liquen escleroatrófico: reporte de un caso
- Enfermedad de Flegel: hiperqueratosis lenticularis pertsans
- Ulceras multiples como manifestación inicial de una criptococosis sistémica
- Hidradenocarcinoma en una gestante

EDUCACIÓN MÉDICA CONTÍNUA
- Test de autoevaluación de dermatología 2019-II

VOLUMEN 29 N° 2
ABRIL-JUNIO 2019

Dermatol Peru 29 (2), 2019

Dermatología Peruana

Volumen 29 Número 2
abril-junio 2019

Dermatología Peruana es la Revista Oficial de la Sociedad Peruana de Dermatología y su objetivo es difundir los trabajos de investigación dermatológica.

Indizada en Lilacs; Lipecs; Scielo, Latindex
ISSN 1028-7175

Se edita en un volumen anual dividido en cuatro números de periodicidad trimestral. Los artículos aceptados y publicados no reflejan necesariamente la opinión de la Revista.

Correspondencia

Dermatología Peruana,
Gregorio Paredes 386 Lima 1, Perú.
Teléfono: 332-9596
Telefax: 423-8428
dermatologiaperuana@gmail.com

Al amparo de las normas vigentes, todos los derechos son reservados, ninguna parte de esta publicación puede ser reproducida, almacenada o transmitida en cualquier forma.

Hecho el Depósito Legal en la
Biblioteca Nacional del Perú: 2004-5690

La revista es distribuida gratuitamente a todos los miembros de la
Sociedad Peruana de Dermatología.

© Sociedad Peruana de Dermatología
Gregorio Paredes 386. Lima 1, Perú.
Telefax: 423-8428
Web: www.dermatologia.pe

COMITÉ EDITORIAL

Director

Dr. Leonardo Sánchez Saldaña
Médico Dermatólogo de Clínica Privada.
Past Presidente de la Sociedad Peruana de Dermatología.
Ex Jefe del Departamento de Dermatología Hospital Militar Central.
Profesor Invitado de Dermatología. UNMSM. Lima-Perú.

Editor científico

Dr. Willy Ramos Muñoz
Centro Nacional de Epidemiología, Prevención y Control de Enfermedades. Ministerio de Salud.
Investigador del Instituto de Investigaciones Clínicas de la UNMSM. Lima, Perú.
Docente invitado de la Facultad de Medicina de la UNMSM. Lima, Perú.

Editores

Dr. Florencio Cortez Franco
Médico Asistente del Servicio de Dermatología del Hospital Daniel Alcides Carrión, Callao. Perú.
Profesor Asociado de Dermatología de la Facultad de Medicina de la UNMSM. Lima. Perú.

Dra. Emma Escalante Jibaja
Médico asistente del Servicio de Dermatología del Hospital Central FAP. Lima, Perú.
Profesor invitado de Dermatología, Facultad de Medicina de la UNMSM.
Profesor de la Universidad San Juan Bautista.

Dra. María Yengle Chuquiyauri
Médico asistente del Servicio de Dermatología, Hospital Nacional Dos de Mayo.

Dra. Soky Del Castillo Cabrera
Médico Dermatóloga del DIRIS Lima Centro, Práctica privada.

Dr. Julio Valdivia Silva
Director del Departamento de Bioingeniería de la Universidad de Ingeniería y Tecnología.
Profesor invitado en la Universidad Católica San Pablo de Arequipa y en la Universidad Nacional de San Agustín de Arequipa.

Dra. Farah Novoa Boza
Dermatóloga, Práctica privada.

Dra. Katherine Anco Gallegos
Médico asistente del Servicio de Dermatología, Hospital Militar Central.

Editores asociados

Dr. Manuel Palomino Yamamoto
Profesor principal de la Facultad de Medicina de la UNMSM. Lima, Perú.

Dr. Octavio Small Arana
Profesor asociado de la Facultad de Medicina de la UNMSM. Lima, Perú.
Miembro permanente del Instituto de Investigaciones Clínicas de la UNMSM.
Dermatólogo de las Clínicas Maison de Santé. Lima, Perú.

Dra. Gladys Vidarte Orrego
Jefe del Servicio de Dermatología del Hospital Arzobispo Loayza. Lima, Perú.
Profesor invitado de Dermatología, Facultad de Medicina de la UNMSM.
Profesor de Dermatología de la Universidad Particular San Martín de Porres.

Dra. María Esther Sanz Castro
Anatomo Patóloga y Dermopatóloga.
Directora Médica del Instituto Arias Stella.
Anatomo Patóloga y Dermopatóloga, Laboratorio Patología Digital.

Dr. Alex Ventura León
Anatomo Patólogo, Servicio de Patología del Hospital Cayetano Heredia.
Anatomo Patólogo del Instituto Arias Stella.

Dr. Ericson Gutierrez Ingunza
Unidad de Análisis y Generación de Evidencias en Salud Pública (Unagesp).
Centro Nacional de Salud Pública. Instituto Nacional de Salud.

DERMATOL PERU 29 (2), 2019

DERMATOLOGÍA PERUANA

El primero de setiembre de 1964 un grupo de 23 médicos dermatólogos reunidos en el local de la asociación Médica Daniel Alcides Carrión deciden conformar una asociación a la que llamaron Sociedad Peruana de Dermatología, redactaron y nombran a la Comisión Organizadora presidida por el Dr. Aizic Cotlear.
La primera Junta Directiva de la Sociedad fue presidida por el Dr. Amaro Urrelo Novoa.

Fue durante la gestión de la primera Junta Directiva en que se aprueba el símbolo de la Sociedad, que es un huaco retrato de la Cultura Mochica y que representa a un noble enfermo de uta, enfermedad propia de Perú y de gran arraigo dermatológico.

DERMATOL PERU
29 (2), 2019

informes@dermatologia.pe
dermatologiaperuana@gmail.pe
www.dermatologiaperuana.pe

Editores asociados

Dra. Lucia Bobbio Fujishima
Jefa del Servicio de Dermatología del Hospital Dos de Mayo. Lima, Perú.
Dermatóloga, práctica privada. Lima, Perú.

Dr. Wenceslao Castillo Farneschi
Médico Asistente del Servicio de Dermatología del Hospital Arzobispo Loayza. Lima, Perú.
Dermatólogo, práctica privada. Lima, Perú.

Dr. Luis Jesus Allemant Ortiz
Médico Asistente del Servicio de Dermatología Hospital Nacional Daniel Alcides Carrión. Callao.
Médico dermatólogo de la Clínica Internacional.
Director Ejecutivo del Instituto Dermatológico Especializado.

Alex Yuri Orellana Cortez
Instituto de Investigaciones clínicas. UNMSM. Clínica Jesús del Norte.

Filial Norte

Dr. Óscar W. Tincopa Wong
Médico adscrito del servicio de Dermatología del Hospital Regional Docente de Trujillo.

Dr. Gerardo Jiménez Luna
Médico asistente del Servicio de Dermatología del Hospital Regional Docente Las Mercedes. Chiclayo.

Dr. Cherman Zapata Granja
Médico dermatólogo práctica privada.

Dra. Jacqueline Cabanillas Becerra
Médico Dermatólogo asistente del Servicio de Dermatología. Hospital Regional de Lambayeque.

Dr. Percy Rojas Plasencia
Médico asistente. Hospital Regional Docente de Trujillo.
Magíster en Educación. Docente de Dermatología de la Universidad Nacional de Trujillo.

Dr. Eduardo Rojas Meza
Médico asistente de Hospital Belén, Trujillo.
Docente de Dermatología de la Universidad Privada Antenor Orrego. Trujillo, Perú.
Magíster en Planificación y Gestión en Salud Pública.

Dr. Artemio Salluca Payehuanca
Médico asistente de Dermatología.
Hospital General de Jaén. Jaén, Cajamarca, Perú.

COMITÉ CONSULTLIVO

Dr. David Carrizales Ulloa
Dr. Arturo Saettone León
Dr. Enrique Uraga Pazmiño (Ecuador)
Dr. José María Ollague Torres (Ecuador)
Dra. Ana Kaminsky (Argentina)
Dr. Juan Honeyman Muro (Chile)
Dr. Juan Guillermo Chalela (Colombia)
Dr. Luis A Díaz (USA)
Dr. Robert Knobler (Austria)
Dr. Gonzalo Calero Hidalgo (Ecuador)

Traducción

Mg. Aurora Pinto Phang
Traductora

Comité de apoyo

Francisco Castillo Vilca

Dermatología Peruana

Volumen 29 Número 2
abril-junio 2019

ISSN 1028-7175

Dermatología Peruana
Revista Oficial de la
Sociedad Peruana de Dermatología

SOCIEDAD PERUANA DE DERMATOLOGÍA

Presidente
Dr. Carlos Fernando Montenegro Infante

Vicepresidente
Dra. Marcela Leyva Sartori

Secretario general
Dra. Yoyce Revollar Ramirez

Secretaría de Finanzas y Economía
Dr. Alberto Martín Saravia Zárate

Secretario de Acción Científica
Dra. Jannell Obregón Alzamora

Secretario de Ética y Acción Gremial
Dra. Rosa Inés Castro Rodríguez

Vocal
Dr. Daniel Hinostroza Da Conceicao

Past Presidente
Dr. Juan José Lazarte Laos

CONTENIDO

EDITORIAL

- Los inhibidores de las jak cinasas: una nueva puerta terapéutica en las enfermedades inflamatorias de la piel
  L. Sánchez-Saldaña *81*

ARTÍCULO ORIGINAL

- Características clínicas de pacientes con mastocitosis cutánea pediátrica en dos hospitales de Bogotá-Colombia
  M. Novoa, J. Cajamarca, J. Cristiano-Agudelo, L. Giraldo, A. Toquica *83*

ARTÍCULO DE REVISIÓN

- Helmintiasis
  D. Vicuña-Ríos *88*

INMUNOLOGY HOY

- Aspectos inmunológicos de la dermatomicosis
  J. Coaquira-Llave, J. Valdivia-Silva *103*

TERAPÉUTICA DERMATOLÓGICA HOY

- Dermatitis atópica: estrategia de manejo
  L. Sánchez-Saldaña *110*

DERMATOPATOLOGÍA

- Dermatosis invisibles
  A. Ventura-León *122*

COMUNICACIONES BREVES

- Liquen escleroatrófico: reporte de un caso
  E. Santos-Maldonado, P. Tobar-Cerón *127*
- Enfermedad de Flegel: hiperqueratosis lenticularis pertsans
  E. Mayeshiro-Ikeho, C. Chian-García, A. Solis-Reyes, C. Bocanegra-Liñan, Y. Ossco-Cárdenas *130*
- Úlceras múltiples como manifestación inicial de una criptococosis sistémica
  N. Coras-Álvarez, E. Alca, V. Delgado *134*
- Hidradenocarcinoma en una gestante
  F. García-Mendoza, C. Rodríguez-Arbi, V. Delgado-Gonzáles *138*

HAGA SU DIAGNÓSTICO

- Tumoración nodular primer dedo del pie izquierdo
  L. Sánchez-Saldaña *141*

DERMATOLOGÍA POR IMÁGENES

- Tumoración nodular en primer dedo del pie derecho
  L. Sánchez-Saldaña *145*

EDUCACIÓN MÉDICA CONTÍNUA

- Test de autoevaluación de dermatología 2019-II
  L. Sánchez-Saldaña *148*

Dermatología Peruana

Volumen 29 Number 2
april-june 2019

ISSN 102807175

Dermatología Peruana
Journal of Peruvian Society of Dermatology

PERUVIAN SOCIETY OF DERMATOLOGY

President
Dr. Carlos Fernando Montenegro Infante

Vicepresident
Dra. Marcela Leyva Sartori

General Secretary
Dra. Yoyce Revollar Ramirez

Secretary of Economy
Dr. Alberto Martin Saravia Zárate

Secretary Scientific Activities
Dra. Jannell Obregón Alzamora

Secretary of Ethical Gremial Action
Dra. Rosa Inés Castro Rodríguez

Vocal
Dr. Daniel Hinostroza Da Conceicao

Past Presidente
Dr. Juan José Lazarte Laos

CONTENTS

EDITORIAL

- Jak cinasas inhibitors: a new terapeutic door in the inflamatory skin diseases
  L. Sánchez-Saldaña *81*

ORIGINAL ARTICLE

- Clinical characteristics of patients with paediatric cutaneous mastocytosis in two hospitals in Bogota-Colombia
  M. Novoa, J. Cajamarca, J. Cristiano-Agudelo, L. Giraldo, A. Toquica *85*

REVISION ARTICLE

- Helminths
  D. Vicuña-Ríos *88*

IMMUNOLOGY TODAY

- Immunological aspects of dermatomycosis
  J. Coaquira-Llave, J. Valdivia-Silva *103*

DERMATOLOGICAL THERAPEUTICS TODAY

- Atopic dermatitis: management strategy
  L. Sánchez-Saldaña *110*

DERMATOPATHOLOGY

- Invisible dermatoses
  A. Ventura-León *122*

BRIEF COMMUNICATIONS

- Lichen sclerosus-atrophic: a case report
  E. Santos-Maldonado, P. Tobar-Cerón *127*
- Flegel's disease: hyperkeratosis lenticularis perstans
  E. Mayeshiro-Ikeho, C. Chian-García, A. Solis-Reyes, C. Bocanegra-Liñan, Y. Ossco-Cárdenas *130*
- Multiple ulcers as initial manifestation of a systemic cryptococcosis
  N. Coras-Álvarez, E. Alca, V. Delgado *134*
- Hidradenocarcinoma in a gestante
  F. García-Mendoza, C. Rodríguez-Arbi, V. Delgado-Gonzáles *138*

MAKE YOUR DIAGNOSIS

- Nodular tumor first left toe
  L. Sánchez-Saldaña *141*

DERMATOLOGY BY IMAGES

- Nodular tumor in first right toe
  L. Sánchez-Saldaña *145*

COTINUAL MEDICAL EDUCATION

- Test of Autoevaluation 2019-II
  L. Sánchez-Saldaña *148*

Los inhibidores de las jak cinasas: una nueva puerta terapéutica en las enfermedades inflamatorias de la piel

Jak cinasas inhibitors: a new terapeutic door in the inflamatory skin diseases

Leonardo A. Sánchez-Saldaña

A pesar de los avances terapéuticos en las enfermedades inflamatorias e inmunológicas de la piel, muchos pacientes no logran un control adecuado de la enfermedad. De ahí la necesidad de optimizar el uso de las terapias biológicas y de explorar nuevas opciones terapéuticas. Recientemente las *proteínas-cinasas* han emergido como dianas terapéuticas para el tratamiento de estas enfermedades inflamatorias e inmunológicas, lo que ha conducido al desarrollo de inhibidores que bloquean la actividad de éstas proteínas.

La vía de señalización intracelular JAK participa en muchas células durante su activación, proliferación, diferenciación y muerte; particularmente en funciones celulares mediadas por interleucinas cuya participación directa o indirecta en las enfermedades autoinmunes e inflamatorias se han demostrado. La vía de *señalización de JAK.STAT* (Janus-quinasa – transductor de señales y activador de la transcripción) es usada por diferentes citoquinas y otras moléculas (IL-2, Il-4, IL-5, IL-6, IL-7, IL-9, IL-12, IL-15, IL-23, linfopoyetina tímica, INF-ϒ. INF-α) para la transducción de señales desde la membrana celular al núcleo. Estas JAK se unen a receptores transmembrana. Una vez que una citoquina se une a su receptor, la JAK se activa, lo que conduce a la activación de un factor de transcripción STAT que, a su vez, activará en el núcleo de la célula los genes implicados en la producción de citoquinas. Por tanto, si se bloquea las JAK, se produce un bloqueo de la cascada inflamatoria.

Existen 4 quinasas del JAK: JAK-1, JAK-2, JAK-3 y tirosina kinasa-2 (TyK-2) que participan en la señalización intracelular. Son proteínas que actúan en la transcripción de genes pro-inflamatorios y determinadas vías de la inmunidad innata y adaptativa; por tanto, inhibidores de éstas proteinas evitan que se active ciertas vías de la inmunidad involucradas en determinadas enfermedades autoinmunes.

Las enfermedades cutáneas autoinmunes e inflamatorias representan un amplio espectro de enfermedades inmunomediadas. Los estudios genéticos y farmacológicos en humanos respaldan el papel de la tirosina quinasas en varias enfermedades inflamatorias de la piel. La *psoriasis y la dermatitis atópica* se caracterizan por un microambiente inflamatorio que activan receptores de citoquinas acopladas a la vía de señalización JAK-STAT. Las JAK quinasas también están implicadas en la alopecia areata y el *vitíligo*, trastornos mediados por los linfocitos T citotóxicos. Los estudios genéticos indican el papel crítico de las quinasas Src y Syk en modelos de *enfermedades cutáneas ampollares* mediadas por auto-anticuerpos. Nuevos enfoques para el tratamiento de las enfermedades autoinmunes, se basan en la inhibición de transducción de señales inducidas por citoquinas inflamatorias.

En la *psoriasis* están involucradas muchas de las citoquinas que participan en la vía de las JAKs. De ésta manera, la inhibición de la señalización de citoquinas dependientes de ésta vía, podrían suprimir la inflamación crónica de la piel observada en ésta enfermedad. Al inhibir la vía de las JAK, con una molécula modificadora de la respuesta inflamatoria, se lograría una alternativa terapéutica novedosa para los casos moderados o severos de la enfermedad, donde terapias tópicas y sistémicas no han sido lo suficientemente eficaces.

En la *dermatitis atópica* (DA) se ha demostrado que la vía JAK-STAT desempeña un papel esencial en la desregulación de las respuestas inmunitarias, incluida la exageración de la respuesta de las células Th2, la activación de los eosinófilos, la maduración de las células B y la supresión de las células T reguladoras. Además, la vía JAK-STAT, activada por la IL-4, también juega un papel crítico en la patogénesis de la DA al regular las quimiocinas epidérmicas, las citoquinas pro-

inflamatorias y los factores pro-angiogénicos, así como al regular pépticos antimicrobianos y factores responsables de la función barrera de la piel. El *tofacitinib* es un potente inhibidor de JAK3 y en menor medida de JAK1 y JAK2, que produce un bloqueo de la señalización de receptores de citoquinas, incluyendo IL-4, IL-13 e IL31 (específica del prurito) y una disminución de la inflamación. Se estudió tofacitinib ungüento al 1%, aplicado 2 veces al día, en adultos con DA leve a moderada durante 4 semanas. El estudio mostró una mejoría clínica significativa y una disminución del prurito con un perfil de seguridad aceptable.

Los inhibidores de la JAK quinasa parecen ser una terapia prometedora en la alopecia *areata* (AA) y el *vitíligo*. Comparten un riesgo genético y pueden compartir una patogenia común. En el *vitíligo* sugieren que los inhibidores JAK (tofacitinib – inhibidor JAK 1/3) puede ser una terapia efectiva. Recientes avances indican que el interferón gamma (INF-ϒ), inducen expresión de CXCL10 en los queratinocitos, un importante mediador de la despigmentación en el vitíligo. Tofacitinib bloquea la señal del INF-ϒ disminuyendo la expresión de CXCL10, produciendo repigmentacion del vitíligo. En la alopecia areata se ha detectado aumento en la regulación de varios citoquinas componentes de la vía JAK-STAT que contienen la cadena ϒ; que como se sabe promueven la actividad y la supervivencia de las células T citotóxicas productoras de INF-ϒ en la piel de pacientes con AA. La administración tópica o sistémica de inhibidores de la JAK promovió la regeneración del cabello, promoviendo la entrada en el ciclo del cabello y su posterior crecimiento al activar las células madre del folículo piloso.

Los inhibidores JAK representan una modalidad terapéutica novedosa y promisoria. Se requiere más estudios para determinar la eficacia, el régimen de administración y la seguridad a largo plazo. Es de vital importancia para los dermatólogos que estemos enterados del extraordinario trabajo de estos investigadores que ponen en nuestras manos la posibilidad de ofrecer una nueva esperanza a todos los pacientes con enfermedades inflamatorias y autoinmunes, que no han podido conseguir resultados alentadores las terapias convencionales disponibles.

VISITA NUESTRA REVISTA

DERMATOLOGÍA PERUANA

REVISTA OFICIAL DE LA SOCIEDAD PERUANA DE DERMATOLOGÍA

INGRESA A: www.dermatologiaperuana.pe

NÚMERO ACTUAL | NÚMEROS ANTERIORES | INFORMACIÓN PARA LOS AUTORES | ENVÍO DE MANUSCRITOS | ENLACES DE INTERÉS | EDUCACIÓN MÉDICA CONTÍNUA

SPD
SOCIEDAD PERUANA
DE DERMATOLOGÍA

ARTÍCULO DE ORIGINAL

Características clínicas de pacientes con mastocitosis cutánea pediátrica en dos hospitales de Bogotá-Colombia

Clinical characteristics of patients with paediatric cutaneous mastocytosis in two hospitals in Bogota-Colombia

Mónica Novoa[1], Joanna Cajamarca[1], Juanita Cristiano-Agudelo[1], Lucia Giraldo[1], Alejandra Toquica[1]

RESUMEN

Objetivo: *Describir las características clínicas de pacientes pediátricos con mastocitosis cutánea atendidos en dos hospitales de Bogotá durante un período de 6 años (2012-2017).* ***Material y métodos:*** *Estudio de tipo serie de casos. Se revisó historias clínicas de los pacientes pediátricos obteniéndose datos clínicos como edad de aparición, sexo, antecedentes personales y familiares, localización de las lesiones, compromiso sistémico, resultados de exámenes de laboratorio, ecografía abdominal y biopsia de piel. Se realizó estadística descriptiva obteniéndose frecuencias, porcentajes, medidas de tenencia central y de dispersión.* ***Resultados:*** *Se incluyó a 24 pacientes; 9 mujeres y 15 hombres. La mediana de edad de aparición fue de 2 meses con un valor máximo de 60 meses. La variante clínica más frecuente fue la mastocitosis maculopapular (54,2%), seguida del mastocitoma solitario (41,7%) y mastocitosis cutánea difusa (4,2%). El signo de Darier fue positivo en la mayoría de los casos (83,0%), se observó una muy baja frecuencia de compromiso sistémico (4,2%). Las lesiones se localizaron predominantemente en tórax y abdomen (54,2%), recibiendo en su mayoría manejo expectante (50%). La biopsia fue realizada en el 54,2% con resultado confirmatorio, se realizó estudios de extensión en el 29,2% y se empleó manejo intrahospitalario en la variante cutánea difusa.* ***Conclusiones:*** *La mastocitosis cutánea en los hospitales estudiados es más frecuente en el sexo masculino con predominio de la forma clínica maculopapular, alta frecuencia de lesiones en tórax y abdomen, signo de Darier positivo y muy baja frecuencia de compromiso sistémico.*

Palabras clave: *Mastocitosis cutánea, mastocitosis maculopapular, mastocitosis cutánea difusa, mastocitoma solitario de la piel.*

Dermatol Peru 2019; 29 (2): 83-87

ABSTRACT

Objective: *To describe the clinical characteristics of pediatric patients with cutaneous mastocytosis treated in two hospitals in Bogotá (Colombia) for a period of 5 years (2012-2017).* ***Material and methods:*** *Descriptive study of case series. Medical records of pediatric patients were reviewed, obtaining clinical data such as age of onset, sex, personal and family history, location of lesions, systemic compromise, laboratory test results, abdominal ultrasound and skin biopsy. Descriptive statistics were performed, obtaining frequencies, percentages, measures of central tendency and dispersion.* ***Results:*** *24 patients were included; 9 women and 15 men, with an average age of onset was 2 - 60 months. The most frequent clinical presentation was maculopapular mastocytosis (54.2%), solitary mastocytoma (41.7%) and diffuse cutaneous mastocytosis (4.2%). Darier's sign was positive in most cases (83.0%), systemic compromise was very low (4.2%). The lesions are predominantly located in chest and abdomen (54.2%), mostly receiving expectant management (50%). The biopsy was performed in 54.2% with a confirmatory result, extension studies were carried out in 29.2% and intrahospital management was used in the diffuse cutaneous variant.* ***Conclusions:*** *We found Cutaneous mastocytosis more frequent in male kids with a*

1. Departamento de Dermatología, Hospital de San José, Fundación Universitaria de Ciencias de la Salud, Bogotá, Colombia.

predominance of the clinical maculopapular form, high frequency of chest and abdomen lesions, positive Darier's sign and very low frequency of systemic compromise.

Keywords: *Cutaneous mastocytosis, maculopapular mastocytosis, diffuse cutaneous mastocitosis, solitary mastocytoma of skin..*

INTRODUCCIÓN

Las mastocitosis constituyen un grupo de enfermedades raras con una prevalencia estimada de 9 casos por 100 000 habitantes[1]. Se caracterizan por la acumulación anormal de mastocitos en uno o más órganos, con síntomas secundarios a la liberación de sustancias preformadas por éstos. La Organización mundial de la Salud (OMS) clasifica las mastocitosis en cutáneas y sistémicas.[2]

En la mayoría de los casos, su inicio es en la infancia, con un compromiso limitado a la piel. Se reconocen tres variantes clínicas principales en las mastocitosis cutáneas: maculopapular, mastocitoma solitario y mastocitosis cutánea difusa[3]. El pronóstico generalmente es benigno y de curso autolimitado en la infancia siendo la mastocitosis cutánea difusa la variante menos común, con compromiso sistémico y que requiere manejo multidisciplinario[4]. La patogenia se basa en mutaciones que originan anormalidades en la estructura y actividad de la tirosina cinasa (kit), que es un receptor transmembrana expresado en la superficie de los mastocitos, su activación induce al crecimiento de estas células y previene su apoptosis[4,5]. En Colombia, son pocas las publicaciones sobre las características clínicas de las diferentes formas de mastocitosis en edad pediátrica.[6]

Las mastocitosis cutáneas se reconocen como una entidad donde predomina una proliferación y acumulo anormal de mastocitos en uno o más tejidos. Los síntomas se deben principalmente, a la liberación de sus mediadores y se pueden observar enrojecimiento y sensación de calor, síntomas gastrointestinales como dolor abdominal, diarrea, emesis, síntomas neuropsiquiátricos, músculo-esqueléticos, osteoporosis y anafilaxis recurrente además de síntomas originados por la infiltración de órganos diferentes a la piel visto solamente en las formas sistémicas (linfadenopatías o esplenomegalia).[1,7]

El pronóstico generalmente es benigno, favorable y de curso autolimitado, un análisis de la literatura muestra que la regresión (parcial o completa) ocurre en 67% de los niños[8], sin embargo en una minoría de casos existen variantes agresivas que se asocian a compromiso sistémico. La cifra de pacientes en los que la mastocitosis pediátrica persiste en la vida adulta parece estar subestimada.[8]

Si bien es cierto que existen publicadas diversas series de casos de mastocitosis cutánea a nivel mundial, no se cuenta con estudios en pacientes colombianos. El objetivo de este trabajo es realizar una caracterización clínica de pacientes pediátricos con diagnóstico de mastocitosis cutánea atendidos en dos hospitales de cuarto nivel, que consultaron durante un período de 6 años (2012-2017).

MATERIAL Y MÉTODOS

Estudio descriptivo de tipo serie de casos. Se revisó las historias clínicas de los pacientes con diagnóstico de mastocitosis cutánea (código Q822 de la CIE-10) atendidos en los servicios de dermatología del Hospital de San José Centro y San José Infantil de la ciudad de Bogotá, Colombia en el período comprendido entre el 2012 y el 2017. A través de la revisión de las historias clínicas, se obtuvieron datos clínicos de los pacientes.

Se consideró como variables de estudio a la edad al momento de la consulta, edad de aparición de la enfermedad, grupo de edad (Recién nacido hasta 30 días, 1-12 meses y mayores de 12 meses), sexo, forma clínica de mastocitosis, morfología de las lesiones, presencia de antecedentes personales y familiares, localización de las lesiones, presencia de compromiso sistémico así como estudios complementarios (triptasa sérica, hemograma, función hepática, ecografía abdominal y biopsia de piel).

Se realizó estadística univariada obteniéndose frecuencias absolutas y relativas para el caso de variables cualitativas y media, mediana o rango intercuartílico (RIQ) según distribución evaluada por prueba de Shapiro-Wilk para el caso de variables cuantitativas continuas.

RESULTADOS

Se incluyó en el estudio a 24 pacientes con diagnóstico de mastocitosis cutánea, 15 hombres (62,5%) y 9 mujeres (37,5%), con una relación hombre: mujer de 1,6:1. Los hombres presentaban una mediana de edad al momento del diagnóstico de 17 meses (RIQ: 8.5-36 meses). El grupo de edad donde se encontró mayor frecuencia de casos con mastocitosis cutánea fue en los mayores de 12 meses (54,2%). La variante clínica más frecuente fue la mastocitosis maculopapular (54,4%) seguida del mastocitoma solitario (40,6%) y de la mastocitosis cutánea difusa (4,2%). No se registraron antecedentes familiares positivos para mastocitosis.

La mediana de edad de aparición de la patología fue de 2 meses (RIQ: 0,5-6 meses) con un valor máximo de 60 meses, las lesiones se presentaron desde el nacimiento en 5 casos (20,8%), del mes de vida a los 12 meses en 14 casos (58,3%) y en 2 casos después de los 12 meses (8,3%), en

Tabla 1. Tipo de lesiones de los niños con diagnóstico de mastocitosis cutánea.

Tipo de lesiones	Frecuencia	%
Macula única	4	16,7%
Maculas múltiples	8	33,4%
Pápula única	3	12,5%
Pápulas múltiples	1	4,2%
Placa	3	12,5%
Vesícula o ampollas	3	12,5%
Macula y placa	2	8,3%
Total	24	100,0%

Tabla 2. Características clínicas de los pacientes pediátricos con mastocitosis cutánea según forma clínica.

Características	Mastocitosis maculopapular n (%)	Mastocitoma solitario n (%)	Mastocitosis cutánea difusa n (%)
Tipo de lesiones clínicas			
Macula única	-	4(40)	-
Maculas múltiples	8(61,5)	-	-
Pápula	-	3(30)	-
Pápulas	1(7,8)	-	-
Placa	-	3(30)	-
Vesícula o ampollas	2(15,4)	-	1(100)
Maculas y placas	2(15,8)	-	-
Numero de Lesiones +			-
Única	-	10(100)	-
Menos de 10	6(46,1)	-	-
10 a 50	1(7,6)	-	-
Más de 50	3(23)	-	1(100)
Examen Físico			
Signo de Darier Positivo	10(76,9)	9 (90)	1(100)
Áreas del cuerpo con lesiones			
Cabeza y cuello	6(46,1)	4(40)	1(100)
Extremidades inferiores	6(46,1)	3(30)	1(100)
Extremidades superiores	7(53,8)	2(20)	1(100)
Tórax y Abdomen	11(84,5)	1(10)	1(100)

+ Desconocido en tres sujetos.

3 casos esta información no se encontraba registrada en la historia clínica. Clínicamente se encontró que el 33,4% tenía como lesiones a máculas múltiples, seguido de una macula única con un 16,7% (Tabla 1). El signo de Darier fue positivo en 83,0% de los sujetos evaluados (12 hombres y 8 mujeres).

Tabla 3. Manejo médico instaurado en los pacientes con diagnóstico de mastocitosis cutánea.

Tratamientos realizados	Frecuencia	%
Antihistamínicos	2	8,3
Antihistamínicos e hidratante	2	8,3
Antihistamínico y corticoide tópico	2	8,3
Antihistamínico y corticoide sistémico	1	4,2
Corticoide tópico	3	12,5
Expectante	12	50,0
Inhibidores de calcineurina	1	4,2
Hidratación	1	4,2
Total	24	100,0

La localización anatómica más frecuente de las lesiones fue tórax y abdomen (54,2%), seguida de la localización en cabeza y cuello (45,8%), extremidades inferiores (41,6%) y extremidades superiores (37,5%). En ninguno de los casos se encontró adenopatías, hepatoesplenomegalia ni otra organomegalia asociada, tampoco se evidenció la presencia de dermografismo o eritema. Las clínicas características de los tres tipos de mastocitosis encontrados en la población de estudio se muestran en la tabla 2.

La biopsia fue realizada en más de la mitad de los casos (54,2%) confirmando el diagnostico en la totalidad de los casos. En el resto de los pacientes las manifestaciones cutáneas y el diagnóstico clínico eran claros y no se consideró necesario realizar confirmación histopatológica. Los estudios de extensión se realizaron en 7 pacientes (29,2%), encontrándose compromiso sistémico solamente en uno de los casos, el cual correspondía a la forma difusa. Se realizó análisis de triptasa sérica en 3 pacientes (12,5%) con un resultado normal. El manejo médico que se instauró en los pacientes se describe en la tabla 3.

DISCUSIÓN

La presente investigación muestra a partir del análisis de 24 casos una mayor frecuencia de mastocitosis cutánea en los hombres que en las mujeres, con una relación hombre: mujer de 1,6:1 lo cual concuerda con lo reportado por la literatura internacional siendo levemente mayor en los hombres en la infancia y en las mujeres en la edad adulta[1]; por otro lado, los resultados obtenidos difieren con lo reportado por Méni que encontró un mayor compromiso en el sexo masculino con una relación de 4:1 en la infancia[9]. En la mayoría de los casos estudiados, la enfermedad inició en el primer año de vida (58,3%) de forma similar a lo reportado por Tüysüz (80%).[10]

Figura N° 1. A) Mastocitosis maculopapular. B) Mastocitosis cutánea difusa antes del tratamiento. C y D) Mejoría de la mastocitosis cutánea difusa con el manejo médico instaurado.

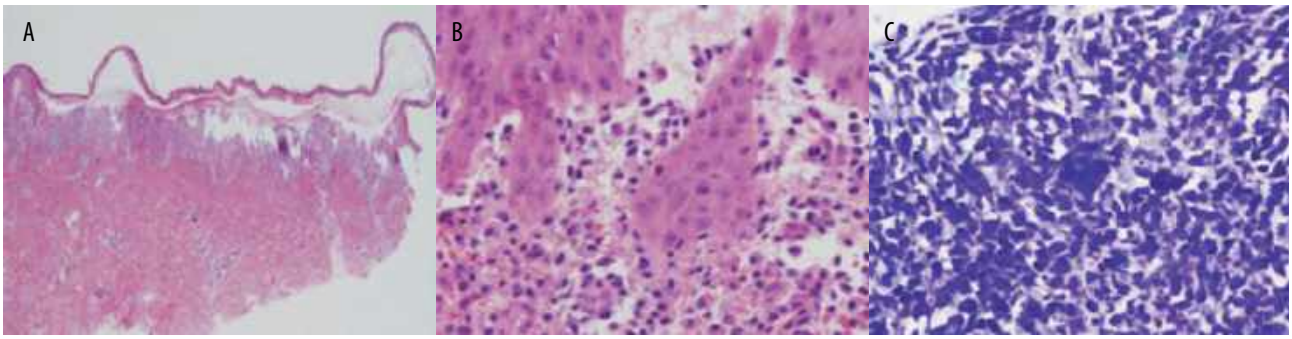

Figura N° 5. A) Histopatología mastocitosis cutánea difusa. B) Presencia de mastocitos a mayor aumento. C) Coloración con azul de toluidina que evidencia la presencia de abundantes mastocitos.

La variante clínica más frecuentemente encontrada fue la mastocitosis maculopapular (54,1%) la cual se caracteriza por máculas de tonalidades variables (amarillo-pardo a pardo-eritematoso) o pápulas levemente elevadas y que tiene una prevalencia mayor en la infancia según lo descrito por Castells se encuentra aproximadamente en 70 a 90 % de los casos.[7]

El mastocitoma solitario constituyó la segunda forma clínica más frecuentemente encontrada en la presente investigación (46,6%) lo cual es similar a lo documentado por Ayesha Abid[1] representando del 10% al 15% de las mastocitosis pediátricas. En nuestro estudio esta forma de mastocitosis fue más frecuentemente encontrada que lo que se reporta en general en la literatura.

La mastocitosis cutánea difusa constituyó la forma clínica menos frecuente observándose como primera manifestación la presencia de ampollas (incluso hemorrágicas); sin embargo, también se incluyen formas máculo-papulosas y/o nodulares muy extensas, así como las formas eritrodérmicas. En el presente estudio fue evidenciada en un caso (4%) en comparación con lo descrito en la literatura por múltiples autores (1-3%)[11]. La literatura ha documentado la presencia de hepatoesplenomegalia y linfadenopatias en este tipo de mastocitosis sin embargo no se evidencio en el paciente.[9]

El signo de Darier considerado característico de esta entidad, se encontró clínicamente en la mayoría de los pacientes del estudio (83%), similar a lo reportado en la literatura donde aparece en más del 80% de los pacientes; sin embargo, es importante tener en cuenta que su ausencia no excluye la enfermedad.[7]

El diagnóstico generalmente es clínico, se realiza mediante una anamnesis completa y un examen físico detallado, los cuales se realizaron en la mayoría de las historias clínicas revisadas y en donde las características de las lesiones y la presencia del signo de Darier son de gran utilidad. La histopatología generalmente demuestra infiltrados de mastocitos en el tejido afectado[10]. Las pruebas complementarias se realizan con el fin de descartar enfermedad sistémica. El hemograma evalúa el compromiso medular y la triptasa sérica se eleva en caso de compromiso sistémico, el cual es menos frecuente en la infancia y no fue observado en los pacientes de este estudio.

En relación con el manejo de las mastocitosis cutáneas, este va orientado hacia un tratamiento sintomático, en el cual se busca prevenir y evitar factores desencadenantes que permitan controlar los síntomas secundarios de la degranulación de mastocitos. En la infancia generalmente bastan las medidas generales y educación para conseguir resultados satisfactorios. En nuestro estudio el manejo médico que se instauró en estos pacientes fue en mayor proporción expectante el cual también es el más frecuentemente empleado en los reportes de literatura.

La principal limitación del estudio es el tamaño de la muestra que incluyó a 24 pacientes; sin embargo, las mastocitosis constituyen una entidad clínica rara observándose series con menor número de casos[10]. A pesar de ello, el estudio ha permitido caracterizar a este grupo de pacientes observándose coincidencias con lo reportado por la literatura internacional así como algunas diferencias.

En conclusión, los casos estudiados de los dos hospitales de Colombia muestran que las mastocitosis cutáneas son más frecuentes en el sexo masculino, con un predominio de la forma clínica maculopapular, alta frecuencia de lesiones en tórax y abdomen, signo de Darier positivo y muy baja frecuencia de compromiso sistémico.

REFERENCIAS BIBLIOGRÁFICAS

1. Abid A, Malone MA, Curci K. Mastocytosis. Prim Care. 2016;43(3):505-18.
2. Azaña JM, Torrelo A, Matito A. Update on Mastocytosis (Part 2): Categories, Prognosis, and Treatment. Actas Dermosifiliogr. 2016;107(1):15-22.
3. M T, B. S. Mastocytosis. In: Bolognia J, Jorizzo J, Schaffer J, Callen J, Cerroni L, Warren R, et al. Dermatology. 2. 4th Ed. Philadelphia, USA: Elsevier; 2018. p. 2102-12.
4. Morren MA, Hoppé A, Renard M, Debiec Rychter M, Uyttebroeck A, Dubreuil P, et al. Imatinib mesylate in the treatment of diffuse cutaneous mastocytosis. J Pediatr. 2013;162(1):205-7.
5. Carter MC, Metcalfe DD, Komarow HD. Mastocytosis. Immunol Allergy Clin North Am. 2014;34(1):181-96.
6. Solis Cartas U, et al. Manifestaciones óseas de la mastocitosis cutánea. Presentación de un caso. Rev Colomb Reumatol. 2016. http://dx.doi.org/10.1016/j.rcreu.2016.06.006.
7. Castells M, Akin C. Mastocytosis (cutaneous and systemic): Epidemiology, pathogenesis, and clinical manifestations 2015.
8. Barnes M, Van L, DeLong L, Lawley LP. Severity of cutaneous findings predict the presence of systemic symptoms in pediatric maculopapular cutaneous mastocytosis. Pediatr Dermatol. 2014;31(3):271-5.
9. Méni C, Bruneau J, Georgin-Lavialle S, Le Saché de Peufeilhoux L, Damaj G, Hadj-Rabia S, et al. Paediatric mastocytosis: a systematic review of 1747 cases. Br J Dermatol. 2015;172(3):642-51.
10. Tüysüz G, Özdemir N, Apak H, Kutlubay Z, Demirkesen C, Celkan T. Childhood mastocytosis: results of a single center. Turk Pediatri Ars. 2015;50(2):108-13.
11. Hasbún Zegpi MT, Reculé González F, Mastocitosis cutáneas en la edad pediátrica. Piel (Barc). 2017.
12. Brockow K. Epidemiology, prognosis, and risk factors in mastocytosis. Immunol Allergy Clin North Am. 2014;34(2):283-95.

Correspondencia: Dra. Mónica Novoa Candía
Dirección: Hospital de San José. Cra. 52 ##67a-71, Bogotá, Cundinamarca, Colombia.
Email: mopanoca@hotmail.com

Recibido: 11-04-19
Aceptado: 24-11-19

SPD
SOCIEDAD PERUANA
DE DERMATOLOGÍA

ARTÍCULO DE REVISIÓN

Helmintiasis

Helminths

Dora Vicuña-Ríos[1]

RESUMEN

Los helmintos son animales eucariotas pluricelulares que tienen cuerpo en forma de tubo o también pueden ser aplanados, de reproducción sexual durante el estadio adulto y con tamaño variable que oscila entre décimas de milímetro a varios metros, infectan el organismo humano y de otras especies. Se dividen en dos grupos: los nematodos o helmintos redondos y los platelmintos o helmintos planos. Las manifestaciones cutáneas de estas enfermedades helmínticas son variadas y se pueden ver en cualquier fase del ciclo: fase de penetración, fase aguda y fase crónica. En este artículo haremos una revisión de los diferentes helmintos y sus manifestaciones epidemiológica, clínicas y terapéuticas.

Palabras clave: *Helminto, parásito, infestación.*

Dermatol Peru 2019; 29 (2): 88-102

ABSTRACT

Helminths are multicellular eukaryotic animals that have a tube-shaped body or can also be flattened, sexually reproduced during the adult stage and with a variable size that ranges from tenths of a millimeter to several meters, infect the organism human and other species. They are divided into two groups: nematodes or round helminths and flat platinths or helminths. The skin manifestations of these helminth diseases are varied and can be seen at any stage of the cycle: penetration phase, acute phase and chronic phase. In this article we will review the different helminths and their epidemiological, clinical and therapeutic manifestations.

Key words: *Helminth, parasite, infestation.*

INTRODUCCIÓN

Los helmintos son animales eucarióticos pluricelulares con reproducción sexuada durante el estadio adulto y con un tamaño variable que oscila entre décimas de milímetros a varios metros[1,2]. Se dividen en dos grupos: los *nematodos* o helmintos redondos y los *platelmintos* o helmintos planos. Los nematodos son gusanos de morfología cilíndrica y no segmentados. Los platelmintos se clasifican en cestodos y trematodos según tengan el cuerpo segmentado o no. Los cestodos son gusanos planos, de cuerpo característicamente acintado y dividido en segmentos. Por otro lado, los trematodos se pueden diferenciar en dos grupos en relación a la patología humana: los distomidos y los esquistosomidos.[1,2]

Las manifestaciones cutáneas de estas enfermedades helmínticas son variadas y se pueden ver en cualquier fase del ciclo: fase de penetración, fase aguda y fase crónica[1,2]. Durante la fase de penetración, se observan signos cutáneos solo en los casos de helmintos que infectan penetrando la piel. Durante la fase aguda de la enfermedad (fase de invasión del ciclo helmíntico) el signo cutáneo principal es la urticaria. Durante la fase crónica las manifestaciones

1. Médico Dermatologa asistente del Servicio de Dermatología. Hospital Regional Docente de Trujillo. Profesor del Departamento de Medicina de la Universidad Nacional de Trujillo.

cutáneas varían de acuerdo con el tipo de helminto y se relacionan con la presencia de gusano adulto, los huevos o larvas en el tejido celular subcutáneo o la piel. Las presentaciones más frecuentes son: la dermatitis serpinginosa, las paniculitis, las pápulas y los nódulos.[1,2]

INFECCIONES POR NEMATODOS

Oncocercosis

Sinonimia

Oncocerciasis, filaria cegadora, ceguera del río, erisipela costera, erisipela de la costa (México y Guatemala), oncocercoma, oncodermatitis, sowda (países árabes), craw-craw (África oriental).

Definición

La *oncocercosis* es una enfermedad tropical parasitaria causada por el nematodo filarial *Onchocerca volvulus* y transmitida por la picadura de la mosca negra del género *Simulium*[3,4]. Es considerada la segunda causa mundial de ceguera previsible y está presente en 35 naciones de tres continentes: Africa, América y Asia. Las principales manifestaciones clínicas son dermatológicas y oculares, también se han descrito alteraciones linfáticas y neurológicas.[3,4]

Epidemiología

La mayor concentración de infecciones se encuentra en África ecuatorial; aunque también existen focos endémicos en América latina (Brasil, México, Venezuela, Colombia, Guatemala y Ecuador) y en la península Arábiga.[3]

Etiología

Es causada por el nematodo *Onchocerca volvulus*. Solo tiene como hospedero definitvo al ser humano, lo que hace de la oncocercosis una buena candidata para la eliminación.[4]

Patogenia

La enfermedad se transmite por la mosca negra del género *Simulium*. Cuando la mosca pica a una persona infectada ingiere las microfilarias y las transforma en larvas infectantes, las que son transmitidas a otro ser humano cuando ésta le pica y se alimenta de su sangre. Los parásitos adultos residen en el tejido subcutáneo y fascia profunda, formando nódulos denominados oncocercomas. Cuando los machos y hembras copulan, surgen las microfilarias que migran hacia la dermis y el parénquima ocular. Las microfilarias pueden trasmitirse también por transfusión sanguínea y de la madre al feto.[3,4]

Manifestaciones clínicas

El periodo de incubación es de 1 a 2 años, aunque puede variar desde meses hasta varios años. Las microfilarias pueden aparecer por primera vez de 3 a 15 meses después de la exposición. Los síntomas iniciales se desarrollan meses o años después de la infección. Las microfilarias sobreviven en el ser humano hasta 2 a 3 años y el gusano adulto hasta 10 a 15 años.

Las personas con oncocercosis pueden ser asintomáticas, o presentar alteraciones graves, incluso pérdida de la visión. Los órganos afectados con mayor frecuencia son la piel y los ojos.

Se describen seis patrones diferentes que pueden coexistir en un mismo individuo:

1. La oncodermatitis papular aguda
2. La oncodermatitis liquenificada
3. La forma atrófica
4. La despigmentación
5. Los nódulos oncocercales palpables
6. Forma ocular

La *oncodermatitis papular* aguda afecta principalmente la cara, el tronco y ambas extremidades. Se caracteriza por pápulas pequeñas y pruriginosas, pueden verse además vesículas y pústulas acompañadas o no de eritema y edema.

La *oncodermatitis liquenificada* se presenta en forma de placas pruriginosas, hiperqueratósicas e hiperpigmentadas que confluyen y se tornan liquenificadas, de distribución asimétrica y afectan mayormente extremidades inferiores.

En la *forma atrófica*, la piel se torna seca y brillante con pequeñas arrugas finas lo que determina un aspecto senil. Las áreas más afectadas son nalgas y las extremidades.

La despigmentación o "piel de leopardo" se asocia con hiperpigmentación perifolicular observándose islas hiperpigmentadas en el interior de máculas de piel normal. Rara vez se asocia con prurito y generalmente afecta las áreas pretibiales en forma bilateral.

Los *nódulos oncocercales u oncocercomas* se localizan en la dermis profunda y en el tejido subcutáneo. Generalmente son asintomáticos y se desarrollan en las prominencias óseas.

Pueden verse además pliegues redundantes de piel en la región inguinal que suelen asociarse a linfadenopatías.

La *afectación ocular* es la de mayor gravedad y puede producir fotofobia, queratitis punteada, queratosis, opacidad de la córnea y amaurosis ("ceguera de los ríos").[3-5]

Criterios diagnósticos

La oncocercosis se diagnostica identificando las microfilarias en un corte de piel o el gusano adulto en un nódulo extirpado. Pueden verse las microfilarias en la cámara anterior ocular al examen con lámpara de hendidura. El estudio de anticuerpos es inespecífico. En los casos de infección importante las microfilarias pueden ser detectadas en la sangre, esputo, líquido cefalorraquídeo, orina u otros líquidos corporales.

Diagnóstico de laboratorio

Es frecuente encontrar eosinofilia periférica y niveles elevados de IgE.

Diagnóstico diferencial

El prurito sugiere escabiosis. Según el patrón de cambio cutáneo puede simular varias enfermedades, así se puede confundir con miliaria, picadura de insectos o eccema en caso de oncodermatitis papular aguda, o con eccema crónico liquenoide o dermatitis atópica en caso de oncodermatitis papular crónica. La oncodermatitis liquenificada puede simular cualquier enfermedad pruriginosa. La atrofia que se asocia con la oncocercosis es similar a la atrofia del envejecimiento. La despigmentación en la oncocercosis puede confundirse con una hipopigmentación postinflamatoria. Entre los diagnósticos diferenciales se incluyen otras causas parasitarias de nódulos y quistes de inclusión epidérmicos.[3,4]

Tratamiento

El tratamiento de elección es la ivermectina 200ug/kg. en dosis única cada 6 meses. Algunos autores recomiendan asociar la extirpación quirúrgica.

FILARIASIS LINFÁTICA

Sinonimia

Filariasis de Malaya *(Brugia malawi)*, Filariasis de Timor *(B. timori)*, Filariasis de Bancroft, Filariasis Bancrofti y Wuchereriasis *(Wuchereria bancrofti)*. Algunos de estos parásitos pueden causar elefantiasis y eosinofilia pulmonar tropical.

Definición

La filariasis linfática es una infección parasitaria producida por una variedad de nematodos, transmitidos por mosquitos del género Culex, que afectan fundamentalmente al tejido linfático y la piel. Están catalogadas como enfermedad desatendida, afectan a millones de personas, y producen gran invalidez y problemas socio-sanitarios.[6-8]

Epidemiología

Según la OMS más de 120 millones de personas están infectadas en el mundo y unos 40 millones desfiguradas e incapacitadas por la enfermedad y hay más de 947 millones de personas en 54 países amenazados por la filariasis linfática que requieren tratamiento profiláctico a gran escala. Más frecuente en áreas tropicales y subtropicales[6]. Predomina en India, sur de Asia, este de Asia e islas del Pacífico y en África subsahariana. En la región de América 12,6 millones de personas están todavía en riesgo de infección, el 90% en Haití. Los países endémicos son: Brasil, República Dominicana, Guayana y Haití[6]. En Peru se han descrito casos en Huancayo, Pucallpa y San Martín.[7]

Etiología

Es provocada por tres especies diferentes de filarias: *Brugia malawi*, *B. timori y Wuchereria bancrofti*, siendo esta última las más frecuente. En la región de las Américas, la filariasis linfática es causada exclusivamente por el parásito *Wuchereria bancrofti*[6]. En otras regiones también existen las formas causadas por *Brugia malayi y B. timori.*

Patogenia

La larva del parásito es transmitida a los seres humanos por la picadura de un mosquito infectado. Las larvas invaden el sistema linfático donde maduran y liberan las microfilarias hacia el torrente sanguíneo durante las noches. Este fenómeno se denomina periodicidad nocturna y corresponde con la hora de máxima actividad de los insectos transmisores de la enfermedad, tales como A*edes, Anopheles, Culex o Mansonia.*[6-8]

Manifestaciones clínicas

La filariasis pueden producir una amplia variedad de manifestaciones clínicas, que van desde casos aparentemente asintomáticos hasta manifestaciones más graves. En general, la importancia clínica de esta enfermedad viene dada por la elevada morbilidad a la que se asocia, sobre todo en zonas endémicas, donde se producen gran discapacidad y deformidad, lo que conlleva un impacto socioeconómico muy importante.[8]

Los hallazgos iniciales son linfangitis, linfadenitis, orquitis, epididimitis y fiebre. Pueden observarse además lesiones eritremato edematosas, urticarianas o prurito. Durante la fase crónica se manifiestan las secuelas de la obstrucción linfática tales como linfedema, elefantiasis e hidrocele. La piel que recubre la zona afectada se torna hipertrófica, verrugosa y fibrótica. Puede haber fisuras, úlceras y gangrena; es frecuente la infección bacteriana secundaria. La elefantiasis es más frecuente en extremidades inferiores,

escroto y pene, con menor frecuencia afecta extremidades superiores, mamas y vulva.[1,2,8]

Criterios diagnósticos

El diagnóstico se basa en la demostración de microfilarias en sangre, orina y otros líquidos y tejidos corporales o en la detección del parásito adulto en las vías linfáticas. Se requiere el apoyo de serología o técnicas moleculares no disponibles convencionalmente.[8]

Diagnóstico de laboratorio

Se evidencia eosinofilia periférica y elevación de IgE. Las personas con eosinofilia pulmonar tropical presentan infiltrado pulmonar en la radiografía de tórax

Diagnóstico diferencial

Depende del estadio de la infección. Puede simular linfangitis bacteriana, esporotricosis y leishmaniasis en la fase aguda. En el estadio crónico se puede confundir con otras causas de linfedema y elefantiasis.

Tratamiento

El tratamiento de elección es la *dietilcarbamazina* 2mg/kg 3 veces al día durante 3 a 4 semanas, siendo eficaz para eliminar las microfilarias, pero su efecto es limitado sobre los parásitos adultos. La *ivermectina* en dosis única también ha demostrado ser efectiva.

LOASIS

Sinonimia

Edema de Calabar, hinchazón fugitiva, filariasis por *Loa Loa*, gusano ocular africano.

Definición

La *loasis* es una filariosis, enfermedad parasitaria provocada por la especie *Loa loa*, cuya forma adulta habita en el tejido celular subcutáneo durante varios años, transmitida al hombre por la picadura de un insecto vector infectado por la larva, el Tábaco Chrysops, restringida a los países africanos.[9,10]

Epidemiología

La loasis es una enfermedad parasitaria endémica en zonas de oeste y centro de África (Nigeria, Camerun, Congo). Se estima que el número de personas afectadas oscila entre 3 y 13 millones, y que aproximadamente el 30% de los visitantes de larga estancia quedan parasitados por este organismo[9]. La distribución de la loasis está ligada a la localización del vector (chrysops) en bosques o sabanas con bosques-galerias de África central, limitadas al oeste: Benin; este: Uganda; norte: Sudán, y sur: Angola.[11]

Etiología

Es producida por el nematodo filarial *Loa loa*, propio de la especie humana de cuerpo delgado, los machos miden 2-4 cm de largo por 0,3-0,4 mm de ancho y las hembras 5-7 cm por 0,5 mm.[9]

Patogenia

El nematodo *Loa loa* se transmite por medio de una mosca del género *Chrysops* (mosca mango). La mosca pica durante el día y adquiere microfilarias al ingerir la sangre de la persona infectada. Las microfilarias se convierten en larvas, que se transmiten a otras personas cuando son picadas por la mosca. Desde la piel, las larvas emigran al tejido celular subcutáneo donde al cabo de 3 meses se transforman en individuos adultos.[9]

Manifestaciones clínicas

Los síntomas comienzan generalmente unos 24 meses después de la exposición, aunque los primeros signos pueden aparecer a los 4 meses o después de una década.

La *loasis* se manifiesta con prurito, migración del gusano por debajo de la piel o a través del ojo y *edema de Calabar*. Este último es el signo característico de la loasis y consiste en áreas de angiodema localizado asociadas con la migración del gusano adulto a través de los tejidos subcutáneos. El edema de Calabar puede medir de 5 a 20 cm. de diámetro y se asocia con prurito o dolor; persiste de 2 a 4 días y puede ser recurrente. Predomina en las extremidades y alrededor de las articulaciones.[9-11]

Se puede asociar astenia, mialgia, artralgia y fiebre. Otras manifestaciones incluyen un trayecto cutáneo eritematoso lineal o serpinginoso menor de10 cm. de longitud que avanza con rapidez y perdura varias horas.

Puede verse además el gusano adulto migratorio a través de la conjuntiva o en la nariz, esto se asocia con conjuntivitis y en ocasiones con hinchazón del rostro, sobre todo en la región periorbitaria.

Tardíamente pueden aparecer complicaciones como afectación renal (nefritis intersticial), cardíaca (insuficiencia cardíaca derecha) o neurológica (meningoencefalitis) asociadas a fenómenos de hipersensibilidad en pacientes con microfilaremia elevada.

Criterios diagnósticos

El diagnóstico se basa en la identificación de las microfilarias en muestras de sangre, orina, líquido cefalorraquídeo, esputo

u otros líquidos corporales o mediante la identificación de un parásito adulto extraído del ojo u otros tejidos. Los parásitos adultos se calcifican cuando muren y pueden apreciarse en las radiografías.

Diagnóstico de laboratorio

Entre las pruebas serológicas la de mayor utilidad es la amplificación mediante la reacción de la cadena de polimerasa (PCR) del ADN de *L. loa*. Otros hallazgos son: eosinofilia periférica, leucocitosis, elevación de la Ig E, elevación de la IgG4 especifica del *Loa loa.*

Diagnóstico diferencial

Incluyen todas las causas de lesiones migratorias y angioedema de las extremidades (gnatostomiasis, triquinosis, celulitis eosinofilica).

Tratamiento

El fármaco de elección es la *dietilcarbamazina*, requiriendo la administración de varios ciclos. Primero y segundo día 50 mg, tres veces al día; al tercer día 100 mg tres veces al día. A partir del cuarto día y hasta el 21, 2 mg/Kg, tres veces al día. En pacientes con microfilaremia elevada puede producirse la reagudización de los síntomas y en estos casos, se debe comenzar con dosis bajas e ir aumentando progresivamente y asociar antihistamínicos y corticoides. Otros fármacos utilizados son: ivermectina (150 ug/Kg, 2 dias antes de la dietilcarbamazina o albendazol 400 mg en dosis única, que actúa sobre el gusano adulto.y mebendazol.[9-11]

DRACUNCULOSIS

Sinonimia

Dracunculiasis, dracontiasis, enfermedad del gusano de Guinea, enfermedad del gusano de Medina, enfermedad del gusano dragón, enfermedad del gusano serpiente.

Definición

La *dracunculosis o dracunculiasis* (enfermedad del gusano de Guinea), es una enfermedad parasitaria producida por el nematodo *Dracunculus medinensis*, caracterizada por lesiones cutáneas dolorosas con sensación de ardor de las que emerge el parásito, aproximadamente un año después de la infección, como resultado de la ingesta de agua no apta para el consumo que contiene copépodos (*Cyclops spp*) infestados con el parásito.[12-14]

Epidemiología

Es endémica en África subsahariana. Anteriormente este parásito era una causa importante de morbilidad en amplias zonas de África, Yemen y la India. Se calcula que en la década de los cincuenta pudo haber aproximadamente unos 50 millones de casos. Con la instauración de programas intensivos de erradicación; en el 2009 el número de casos anuales registrados globalmente fueron menos de 3,200, y el 85% de estos casos se dieron en Sudan.[13]

Etiología

La dracunculiasis es originada por el parásito nematodo *Dracunculus medinensis*. Los humanos son el único hospedero conocido de *D medinensis*. La infección ocurre tras la ingesta de agua no filtrada, contaminada con copéptodos (pequeños crustáceos conocidos como pulgas de agua) que contienen las larvas infectivas.[13]

Patogenia

La infección es adquirida cuando el hombre ingiere el copépodo infectado *(Cyclops)* al beber agua contaminada. En el interior del copépodo se encuentran las larvas. En el ser humano las larvas maduran a gusanos adultos y la migración de la hembra grávida hacia la piel determina la formación ampollas que progresan a úlcera al entrar en contacto con el agua donde liberan las larvas.[13,14]

Manifestaciones clínicas

Inicialmente el paciente puede presentar molestias gastrointestinales, prurito y urticaria. El hallazgo clínico característico es la presencia de una pápula de 2 a 7 mm de diámetro que en el curso de pocos días se convierte en una vesícula de borde indurado. En la mayoría de los casos la lesión se presenta en las extremidades inferiores, pero puede localizarse en otras zonas del cuerpo.[12-14]

Criterios diagnósticos

El diagnóstico es clínico, se basa en la visualización del parásito emergente y la identificación de la liberación de las larvas. En la radiografía pueden verse gusanos muertos calcificados.

Diagnóstico de laboratorio

Rara vez eosinofilia periférica.

Diagnóstico diferencial

Debe realizarse con el ántrax, celulitis, oncocerciasis y loasis.

Tratamiento

No existe tratamiento farmacológico para la dracunculiasis. Se ha utilizado algunos fármacos como el metronidazol. El tratamiento consiste en la extracción lenta del gusano y curación de la herida. En el caso de sobreinfección bacteriana el tratamiento antibiótico está indicado.

ENTEROBIASIS

Sinonimia

Oxiuriasis

Definición

La *enterobiasis* es una infectación helmíntica causada por el oxiuro *Enterobius vermicularis*, en general en niños. Su síntoma principal es el prurito perianal.

Epidemiología

Se encuentra distribuida en todo el mundo y es la infección helmíntica más frecuente en países industrializados. La mayor tasa de infección se presenta en niños.

Etiología

Es causada por el nematodo *Enterobius vermicularis*

Patogenia

El ser humano, único huésped del parásito, adquiere la infección por ingestión de huevos de *E. vermicularis* infectantes (transferencia directa anal- oral a través de los dedos o por actividad sexual, contacto con objetos contaminados como ropa de cama, vestimenta, utensilios de baño) y por inhalación e ingestión de huevos diseminados en el polvo . Los huevos se vuelven infectantes pocas horas después de ser depositados por la hembra en la región perianal.[1,2]

Manifestaciones clínicas

Las manifestaciones clínicas consisten en prurito anal, perianal y vulvovaginal de predominio nocturno. En las mujeres puede haber vulvovaginitis y se ha descrito lesión nodular en la vulva.

Criterios diagnósticos

El diagnóstico se establece mediante la identificación de los huevos en la región perianal. El método más eficaz es aplicar una cinta adhesiva transparente contra la región perianal durante las primeras horas de la mañana, presionarla sobre un portaobjetos y luego realizar microscopía directa (test de Graham). Los huevos también pueden detectarse en las heces (el 5%) y en el material subungueal.[1]

Diagnóstico de laboratorio

Puede haber eosinofilia durante la invasión tisular.

Diagnóstico diferencial

El diagnóstico diferencial debe realizarse con: dermatitis de contacto irritativa y alérgica, dermatitis atópica, neurodermatitis y estrongiloidiasis.

Tratamiento

El tratamiento de elección es el *mebendazol*, 100mg cada 12 horas durante 3 días con repetición a las 2 semanas. También son efectivos el pamoato de pirantel y el pamoato de pirvinio 11 mg/Kg (dosis máxima 1 gramo VO.). El tratamiento es para toda la familia.

ANQUILOSTOMIASIS

Sinonimia

Anquilostomiasis del nuevo mundo, anquilostomiasis americana, uncinariasis o necatoriasis (enfermedad causada por el *Necator americanus*), anquilostomiasis del viejo mundo (causada por el *Ancylostoma duodenale*).

Definición

La *anquilostomiasis* es una infestación intestinal causada por nematodos parásitos de la especie *Necator americanus y Ancylostoma duodenales*. Por lo general se adquiere a través de la piel, a menudo asintomática, pero también puede manifestarse con una reacción alérgica en el punto de inoculación. Es una infección humana ampliamente diseminada por el mundo en particular en las zonas tropicales húmedas.[1,2]

Epidemiología

La anquilostomiasis es más frecuente en áreas rurales tropicales y subtropicales, aunque puede producirse en zonas templadas en malas condiciones sanitarias. *Ancylostoma duodenale* se encuentra en la zona del Mediterráneo, India, China y Japón; *Necator americanus* se encuentra en las zonas tropicales de África, Asia y el continente americano. Afecta a más de 750 millones de personas en el mundo.

Etiología

Es causada por los nematodos intestinales *Ancylostoma duodenale y Necator Americanus*. La anquilostomiasis es una geohelmintiasis (el gusano completa su ciclo en el suelo) muy común y cosmopolita con predominio subtropical, tropical, hummedo y cálido. El hombre se infecta por la penetración de su piel por la larva en estado filariforme, asociado a malos hábitos de higiene y precariedad socioeconómica.

Patogenia

Los huevos son embrionados y eclosionan en el suelo, dando lugar a larvas infectantes en 5 a 10 días. El ser humano es el principal reservorio de *A. duodenale y N. americanus*. Las larvas de *A. duodenale* penetran a través de la piel sana (por contacto con suelo contaminado por materia fecal, por

ejemplo por caminar con pies descalzos). Luego migran a través del torrente sanguíneo a los pulmones, penetran por las vías respiratorias y producen tos. Finalmente, después de subir por los bronquios, las larvas son ingeridas, infectando el intestino delgado y transformándose en gusanos adultos. Tanto los gusanos adultos como las larvas se excretan en las heces. Es posible la transmisión del *A. duodenale* a través de la leche materna en lactantes.[1,2]

Manifestaciones clínicas

En el lugar donde las larvas penetraron en la piel pueden producirse lesiones eritematosas, edematosas y papulares o pápulovesiculares asociadas a prurito intenso. La migración de las larvas a través de los pulmones puede provocar fiebre, tos y disnea. La fase de migración pulmonar puede asociarse con urticaria generalizada.

Criterios diagnósticos

El diagnóstico se establece al demostrar la presencia de huevos en las heces.

Diagnóstico de laboratorio

Puede haber eosinofilia periférica. La radiografía de tórax revela infiltración pulmonar transitoria durante la migración pulmonar. En la infección crónica hay anemia por deficiencia de hierro, hipoalbuminemia y sangre oculta o macroscópica en las heces.

Diagnóstico diferencial

Celulitis, picadura de artrópodo y foliculitis.

Tratamiento

El tratamiento de elección es el mebendazol 100mg cada 12 horas durante 3 días o 500mg/día. Como tratamiento alternativo puede utilizarse el pamoato de pirantel. .

ESTRONGILOIDIASIS

Sinonimia

Estrongiloidosis y larva currens.

Definición

La *estrongiloidiasis* es una infección causada por *Strongyloides stercoralis*, un nematodo que se encuentra ampliamente diseminado en las áreas tropicales y subtropicales, que causa manifestaciones cutáneas, respiratorias e intestinales.[15-17]

Epidemiología

Es una parasitosis ampliamente extendida por todo el mundo. Alcanza un alto grado de endemia en las zonas tropicales,

Figura N° 1.A) Estromgiloidosis.

especialmente el sudeste asiático, África subsahariana y Latinoamérica, pero también se ha descrito focos endémicos en regiones de clima templado. Se informan altas tasas de infección en personas con alteraciones mentales internadas en instituciones, en ex prisioneros de guerra, en refugiados y en inmigrantes de algunas áreas tropicales. El riesgo de infección es alto en personas que están en contacto con el suelo en áreas cálidas y húmedas en donde hay contaminación del suelo con materia fecal humana.[15-17]

Etiología

Es causada por el *Strongyloides stercolaris*. En algunas áreas geográficas limitadas el *S. fuelleborni*, un parásito común en primates, infecta al ser humano.

Patogenia

Se adquiere por la penetración de larvas infectantes presentes en el suelo, a través de la piel o mucosas. Las larvas atraviesan la piel, ingresan al torrente sanguíneo y llegan a los pulmones, donde invaden los alvéolos y migran por el tracto respiratorio hasta la faringe. Al llegar al tracto gastrointestinal superior las hembras se introducen en la mucosa, producen huevos y las larvas se dirigen hacia la

Figura N° 1. B) Estrongiloidosis.

luz del intestino para ser eliminadas junto con las heces. Otra posibilidad es que las larvas se tornen infectantes y repitan el ciclo de migración pulmonar o bien, las larvas eliminadas pueden atravesar la piel de la región perianal o de otras áreas cutáneas y reinfectar al huésped.[16]

Manifestaciones clínicas

Los signos y síntomas se intercalan con periodos asintomáticos prolongados. La fase de penetración no produce signos cutáneos. Las manifestaciones cutáneas y pulmonares pueden comenzar pocos días después de la exposición. Puede haber autoinfección, y la infección puede persistir en forma indefinida. En algunos casos la infección se reconoce después de años o décadas de adquirida.[16,17]

Durante la fase de invasión y la fase crónica, puede haber manifestaciones cutáneas. Durante la fase de invasión también puede haber manifestaciones pulmonares transitorias (tos, sibilancias, infiltrado) que indican migración pulmonar, asociadas con urticaria.

La estrongiloidiasis crónica produce síntomas digestivos inespecíficos y manifestaciones cutáneas patognomónicas conocidas como larva currens. La larva filariforme invade la piel perianal y se desplaza por la piel produciendo una erupción serpinginosa y pruriginosa. La erupción transitoria es singular, pues migra a una velocidad de hasta 5 a 10 cm por hora y desaparece en pocas horas, pero puede recidivar en semanas o en años. Puede aparecer en las nalgas, las ingles y el tronco. Puede haber además prurito anal y urticaria crónica. La manifestación dermatológica de hiperinfección y estrongiloidosis diseminada es una erupción petequial y purpúrica difusa de progresión rápida causada por diseminación masiva de larvas filariformes a la piel, la erupción afecta al tronco y extremidades.[15-17]

Criterios diagnósticos

El diagnóstico se confirma mediante la identificación de las larvas en las heces, en el contenido intestinal o en otros liquidos corporales. El diagnóstico de *larva currens* se basa en los signos clínicos característicos. En la biopsia cutánea de la erupción en general no se encuentran larvas. En la hiperinfección y en la estrongiloidiasis diseminada puede hallarse larvas en biopsia de la erupción petequial y purpúrica.

Diagnóstico de laboratorio

Es frecuente la eosinofilia periférica. El estudio serológico por ensayo de inmunoabsorción ligado a enzimas (ELISA) tiene una sensibilidad del 90% y puede ser útil cuando se sospecha el diagnóstico, aunque los estudios serológicos carecen de especificidad.

Pronóstico

La tasa de mortalidad de estrongiloidiasis diseminada es elevada.

Diagnóstico diferencial

Incluyen todas las causas de erupción reptante. En la erupción petequial y purpúrica se debe descartar la sepsis y causas de sangrado difuso.

Tratamiento

El tratamiento de la estrongiloidiasis es difícil porque a diferencia de lo que ocurre con otras infecciones helmínticas, la carga de strongyloides debe ser erradicada completamente. La erradicación completa es difícil de asegurar debido a la baja carga de parásitos y a la producción irregular de larvas. No se puede asegurar una cura verdadera sólo en base al examen negativo de materiales fecales negativos de control.[15]

Actualmente el tratamiento de elección de la OMS es la *ivermectina*, 200 µg/kg de peso corporal por vía oral, por 7 a 10 días. También se ha obtenido buenos resultados con tiabendazol (Mintezol) 25 a 50 mg/kg por vía oral, dos veces al día durante 2 días y hasta 14 días. El inicio temprano reduce la mortalidad en 30-40%[16,17]. Tratamiento alternativo de elección consiste en la administración de *mebendazol*, 100mg cada 12 horas durante 3 días o 500 mg/día. Como tratamiento alternativo puede utilizarse el pamoato de pirantel.

Los esquemas de tratamiento en pacientes inmunocomprometidos están basados en datos clínicos: (a) la alta tendencia a la falla farmacológica del tratamiento en presencia de coinfección con moduladores de la respuesta inmune innata (como ocurre en pacientes infectados con el virus HTLV-1), y (b) el particular ciclo de vida del parásito, que permite que formas no sensibles al medicamento escapen al mismo y al madurar, perpetúen la infección. Un esquema recomendado es extender el tratamiento durante 10 a 14 días o dar tratamiento en días alternos. Se recomienda utilizar *ivermectina subcutánea*, a dosis de 200 µg/kg cada 48 horas hasta que el paciente tolere la vía oral. Como tratamiento de segunda línea *tiabendazol* a la dosis de 25 mg/kg oral, dos veces al día. Otra alternativa es utilizar albendazol en dosis orales de 400 mg dos veces al día por un periodo de tres a siete días.[16]

GNATOSTOMIASIS

Sinonimia

Paniculitis nodular migratoria eosinofílica, larva migrans profunda, edema del rio Yangtze, enfermedad consular, reumatismo de Shangai.

Definición

Es una parasitosis cutánea zoonótica producida por un nematodo, gusano redondo del género Gnathostoma, cuyo tercer larvario avanzado no logra alcanzar la madurez en el hombre y produce un cuadro clínico característico cuando migra por el tejido celular subcutáneo.[18]

Epidemiología

La Gnatostomiasis humana es endémica en el sudeste de Asia y en Latinoamérica, es descrita con mayor frecuencia en México, Ecuador y Perú. Fuera de las áreas endémicas la infección puede transmitirse a través de pescados y otras carnes animales importadas. El ser humano constituye un huésped accidental tras la ingesta de pescado crudo en preparaciones tales como sushi, sashimi o cebiche.

Etiología

Es causada por el nematodo *Gnathostoma spinigerum* y con menor frecuencia los *G. hispidium. G. nipponicum y G. doloresi.*

Patogenia

El gusano adulto vive en el estómago de perros y gatos que son huéspedes definitivos. Los huevos se depositan con la materia fecal. Las larvas nacen en el agua y son ingeridas por pequeños artrópodos acuáticos *Cyclops*, los que a su vez son ingeridos por peces, ranas y serpientes y algunas veces por cerdos y gallinas domésticas. En estos huéspedes las larvas pasan al tercer estadio. Al ingerir carne cruda de animales infectados, el ser humano puede adquirir la larva en tercer estadio. La enfermedad puede transmitirse también por penetración cutánea al manipular pescados infectados. El parásito puede sobrevivir en el ser humano durante más de 10 años.[18-22]

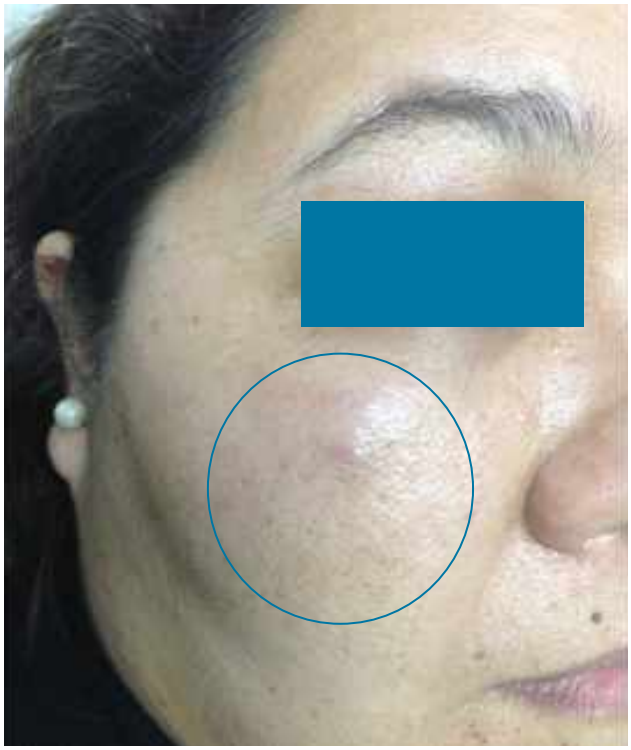

Figura N° 2. B) Gnathostomiasis. Mejilla derecha. Cortesía Dr. Chernan Zapata.

Manifestaciones clínicas

Inicialmente puede haber urticaria aguda, fiebre, malestar general, anorexia, náuseas, vómitos, diarrea y dolor epigástrico, que aparecen 1 a 2 días después de la ingestión de la larva. La migración de la larva en la piel y tejidos

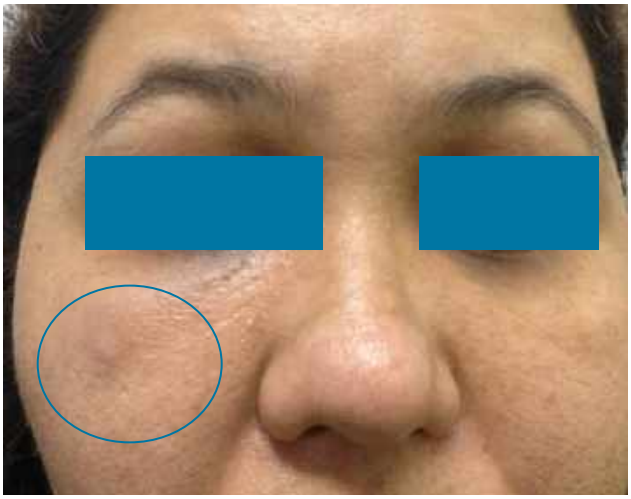

Figura N° 2. A) Gnathostomiasis lesión ubicado en la región malar derecha. Cortesía Dr. Chernan Zapata.

Figura N° 2. C) Imagen a mayor aumento.

subcutáneos produce hinchazón migratoria (paniculitis eosinofílica), dermatitis serpinginosa, pápulas y nódulos. La hinchazón migratoria se asocia a eritema, prurito y dolor. Las lesiones pueden ser únicas o múltiples y miden varios centímetros de tamaño. La hinchazón persiste 1 a 4 semanas, después se resuelve y reaparece en distinta ubicación luego de un intervalo asintomático que puede variar de semanas a meses. La enfermedad puede presentarse como una erupción serpinginosa y rara vez como una pápula cutánea, un nódulo o hinchazón de extremidades. La ubicación más frecuente es el tronco, la parte superior del cuerpo y los muslos.[18-22]

Criterios diagnósticos

El diagnóstico se confirma por la observación de las larvas en piezas quirúrgicas. Aunque casi siempre se basa en datos epidemiológicos, clínicos y de laboratorio.

Diagnóstico de laboratorio

Con frecuencia hay eosinofilia periférica. Si hay compromiso del sistema nervioso, el líquido cefalorraquídeo puede ser sanguinolento o xantocrómico y contener eosinófilos.

Diagnóstico diferencial

Loasis, oncocercosis, celulitis eosinofílica, larva migrans cutánea, infecciones por toxocara, fascioliasis, esparganosis.

Tratamiento

Resección quirúrgica combinada con *albendazol*. Si no es posible la resección quirúrgica, se recomienda el tratamiento con albendazol 400 mg 2 veces al día durante 21 días. La ivermectina también es efectiva.

LARVA MIGRANS CUTÁNEA

Definición

Es una dermatitis que se caracteriza por lesiones serpinginosas intracutáneas, producidas por la infestación y migración de larvas de nematodos, que infectan al huésped humano. Se describe también como erupción serpinginosa, dermatitis serpiginosa reptante, enfermedad del gusano de arena, prurito del plomero, prurito del cazador de patos.[23-30]

Epidemiología

Es una dermatosis prevalente en áreas tropicales y subtropicales del mundo. Tienen mayor riesgo las personas que están en contacto con arena o suelo contaminado con heces de animales, trabajadores de jardines, plomeros, niños que juegan en cajas de arenas, carpinteros, granjeros, electricistas, bañistas y viajeros turistas que caminan descalzos por suelos contaminados: playas y riveras de ríos o suelos húmedos. Es causada por las larvas de los anquilostomas del perro y el gato. Los anquilostomas adultos viven en el intestino de estos animales. Las heces del perro y el gato son el medio de contaminación para el ser humano, infestan con huevos de anquilostomas los suelos blandos, húmedos y cálidos, como las arenas de playas.[23-30]

Etiología

La causa más frecuente es el *Ancylostoma brazilensis*. Otras larvas que penetran la piel y producen enfermedad similar son las del *Ancylostona caninum, el Uncinaria stenocephala y el Bunostomum phlebotomum*. Además se reporta el *Ancylostoma ceylonicum*, el A*ncylostoma tubaeforme, Strongyloides westeri, Ancylostoma duodenale y Pelodera strongyloides*.[23,-25]

Patogenia

El ser humano es un huésped aberrante y definitivo del parásito, quién lo adquiere en el ambiente contaminado con heces de animales. La larva en el tercer estadio penetra la piel del ser humano y migra hasta varios centímetros por día, entre el estrato germinativo y el estrato córneo. Esto induce una reacción inflamatoria eosinofílica localizada. La mayoría de las larvas no pueden desarrollarse más ni invadir tejidos más profundos y mueren en días o meses.[23,26]

Manifestaciones clínicas

El periodo de incubación es de 1 a 6 días. El cuadro clínico comienza con una pápula eritematosa en el lugar por donde penetró la larva, a menudo localizado entre los dedos de los pies. La larva puede permanecer quieta de semanas a meses o inmediatamente comenzar su actividad reptante. Se observan túneles intracutáneos, lineales, delgados, ligeramente elevados, serpiginosos de 2 a 3 mm de longitud, con un desplazamiento rápido y que aparecen o desaparecen en diferentes localizaciones. La larva de anquilostoma avanza de unos milímetros a centímetros por día, origina trazos serpenteantes, del color de la piel o eritematosos, prurito intenso y en ocasiones vesículas. En los pacientes infectados por un gran número de larvas puede haber neumonitis (Sindrome de Loeffler) y manifestación de infiltración pulmonar transitoria, por la migración de las larvas a los pulmones. En otras ocasiones, las larvas pueden llegar al intestino delgado y causar una enteritis eosinofílica. Los sitios anatómicos más afectados son: pies, zonas anogenitales, nalgas, tronco, manos, muslos y rodillas.[23,24,26,29,30]

Otra forma de presentación clínica es la foliculitis por anquilostoma que se presenta en especial en las nalgas.

La erupción dura entre 2 y 8 semanas y rara vez se ha informado una duración de hasta 2 años.

Criterios diagnósticos

El diagnóstico es clínico, se basa en la erupción serpiginosa característica y en el antecedente epidemiológico de exposición. Se puede hacer el diagnóstico de foliculitis por anquilostoma únicamente por los signos clínicos cuando la foliculitis pruriginosa se asocia con una erupción serpiginosa. En otros casos se deben hacer estudios histológicos que demuestren la presencia de larvas atrapadas dentro del canal folicular, el estrato córneo o la dermis, junto con un infiltrado eosinofílico transitorio.[23-25]

Diagnóstico de laboratorio

Puede haber eosinofilia periférica transitoria. Se puede solicitar ELISA para detectar la Ig G específica.

Histopatología

A la microscopia se puede observar la larva en su canal suprabasal, acompañada de espongiosis del estrato espinoso, vesículas intraepidermales, queratinocitos necróticos y con un infiltrado inflamatorio crónico en la dermis superior con muchos eosinófilos. Muchas veces no se visualiza la larva y su presencia genera inflamación local.

Pronóstico

Es bueno ya que la enfermedad es autolimitada. Las lesiones se resuelven entre cuatro y ocho semanas o en casos excepcionales hasta en un año.

Diagnóstico diferencial

Impétigo, dermatosis originada por estafilococos y estreptococos, tiña pedis, dermatitis de contacto alérgica, eritema migrans o borreliosis de Lyme, miasis migratoria, fotodermatitis, larva migrans visceral.

Tratamiento

A pesar de ser una dermatosis autolimitada y de curación espontánea, el prurito intenso y el riesgo de infección secundaria induce a tratarla. Los antihelmínticos son los agentes farmacológicos de elección.

El *tiabendazol* es el tratamiento de elección ya que puede ser usado por vía sistémica o tópica. La dosis del adulto es de 25 a 50 mg/kg/día vía oral cada 12 horas por 2 a 5 días, en los casos de superinfección el tratamiento debe ser 7 a 10 días. En niños, 25 a 50 mg/kg/día vía oral cada 12 horas, sin exceder los 3 g/día durante 2 a 4 días.

El *albendazol,* es una alternativa al *tiabendazol*. La dosis en adultos y en niños mayores de dos años es de 400 mg vía oral por 3 días o 200 mg vía oral cada 12 horas por 5 días. En niños menores de dos años, 200 mg/día por 3 días, repetirlo a las 3 semanas. La aplicación tópica de albendazol en crema al 10% 2 veces al día durante 10 días es efectiva.

El *mebendazol* es otra opción. La dosis en el adulto y niños mayores de dos años es de 200 mg vía oral 2 veces al día por 4 días. En menores de 2 años la dosis no ha sido establecida. En lesiones circunscritas se administra en forma tópica al 5% o al 15% 3 a 4 veces al día hasta la resolución del proceso.

La *ivermectina* tiene acción antiparasitaria y de amplio espectro contra nematodos. La dosis en el adulto y los niños mayores de 5 años es de 12 mg o 200 ug/kg y la de niños menores de 5 años es 150 ug/kg.

No se debe intentar extraer el gusano, pues en el momento de su identificación, éste ya ha migrado lejos.[23-30]

DIROFILARIASIS

Sinonimia

Gusano del perro.

Definición

La *dirofilariasis*, es una zoonosis causada por la *Dirofilaria immitis*, o gusano del corazón del perro, transmitida por mosquitos del género *Aedes, Anopheles, Culex* y *Taeniorhynchus*: En humanos, esta filaria causa lesiones cutáneas y pulmonares, aunque ya se ha reportado casos de dirofilariasis humana con localizaciones diferentes tales como grandes vasos mesentéricos, peritoneales, cordón espermático y aún en lado derecho del corazón.[31]

Epidemiología

Su prevalencia es mayor en América del Norte y del Sur, Australia, Europa, Japón, India y China.

Etiología

Puede ser causada por nematodos de diversas especies del género Dirofilaria. Las especies más importantes son *D. immitis, D. tenius, D. repens y D. ursi.*[31]

Patogenia

El ser humano adquiere la infección mediante la picadura de un mosquito que contiene larvas infectantes.

Manifestaciones clínicas

Se pueden evidenciar nódulos subcutáneos de consistencia firme, únicos o numerosos y que pueden ser dolorosos a la palpación. En ocasiones las lesiones son migratorias y

afectan principalmente en la cabeza, el cuello, las mamas, los brazos, las piernas y el escroto. La afectación pulmonar puede provocar tos, dolor torácico y en raros casos, hemoptisis y fiebre.[31]

Criterios diagnósticos

El diagnóstico se realiza con la identificación del parásito en el nódulo extirpado quirúrgicamente.

Diagnóstico de laboratorio

El método de ELISA puede ser positivo en el 75% de los casos. La radiografia de tórax en dirofilariasis pulmonar muestra una lesión numular única que puede estar calcificada.

Diagnóstico diferencial

Cisticercosis cutánea, oncocercosis, paragonimiasis, quiste de inclusión epidérmico, lipomas, enfermedad metastásica.

Tratamiento

La resección quirúrgica del nódulo que contiene el gusano es curativa.[1]

TRIQUINOSIS

Sinonimia

Triquinelosis, triquiniasis, triquineliasis.

Definición

La *triquinelosis* es una enfermedad zoonótica endémica causada por diferentes especies, subespecies y cepas de nematodos del género *Trichinella*.Está relacionada con hábitos culturales y la dieta, de cuadro clínico variable dependiendo del número de parásitos que se detecten en el individuo, la edad del paciente, sexo, estado nutricional, estado hormonal, inmunológico y tejido invadido.[32,33]

Epidemiología

Se encuentra en casi todos los países. La infección en el ser humano es esporádica y epidémica.

Etiología

La infección humana más prevalente es causada por el nematodo *Trichinella spiralis* la cual tiene amplia distribución en todo el mundo, constituyendo un problema de salud pública y es seguida de T. nativa y T. britovi.[33]

Patogenia

El ser humano se infecta por ingerir carne cruda o mal cocido de animales infectados por *Trichinella*. Las fuentes de infección pueden ser cerdos, jabalíes, osos, pumas, morsas, caballos, perros y gatos. Las larvas ingeridas se digieren en el tracto gastrointestinal y se fijan a las vellosidades intestinales donde maduran, copulan y liberan nuevas larvas que ingresan al sistema linfático y sanguíneo para llegar a diversos tejidos del cuerpo.[32,33]

Manifestaciones clínicas

Durante la primera semana puede haber dolor abdominal, diarrea y vómitos, luego aparece fiebre, mialgias, edema facial y periorbitario, conjuntivitis, erupción máculopapular, urticaria, edema de manos y eritema en palmas, hemorragia conjuntival y en astillas. Puede haber cefalea, tos y difcultad respiratoria. Puede evolucionar a un cuadro fatal (1 al 2%) por complicaciones del sistema nervioso central o afección cardíaca.[32,33]

Criterios diagnósticos

Se basa en la identificación del parásito en los tejidos en biopsia del músculo.

Diagnóstico de laboratorio

Puede haber eosinofilia periférica y aumento de enzimas musculares Las pruebas serológicas con ELISA o inmunofluorescencia indirecta no son útiles en las primeras semanas de infección. Los anticuerpos se positivizan después de 20 días.

Diagnóstico diferencial

Reacciones alérgicas, dermatomiositis, vasculitis, síndrome de eosinofilia-mialgia.

Tratamiento

El tratamiento de elección es el *mebendazol* 300 a 400mg. 3 veces al día durante 3 días, luego 400 a 500mg. 3 veces al día durante 10 días. También resultan eficaces el *albendazol* y el *flubendazol.*

INFECCIONES POR TREMATODOS

ESQUISTOSOMIASIS

Sinonimia

Bilharziasis, fiebre del caracol, fiebre de Katamaya.

Definición

La esquistosomiasis es una enfermedad parasitaria crónica por gusanos de la especie Esquistosoma.

Epidemiología

Se encuentra en África, Asia, áreas tropicales de América del Sur y el Caribe.

Etiología

Causada por una de las cinco especies de los trematodos del género *Schistosoma*. Los principales son *Schistosoma mansoni, S. japonicum, S. haemotobium, S. mekongi y S. intercalatu.*

Patogenia

Los individuos infectados por *S. mansoni y S. japonicum* excretan los huevos en las heces y los infectados por *S. haematobium* en la orina. Los huevos de esquisostoma son liberados al agua, donde nacen las miracidias, que nadan libremente y penetran en el huésped intermedio, el caracol, en donde se desarrollan en 4 a 6 semanas, y luego emergen como cercaria que nadan libremente. Las cercarias penetran en la piel del ser humano (o de otro huésped vertebrado) y se convierten en esquistosómulas, las que migran hacia los capilares pulmonares, sinuosoides hepáticos, vénulas mesentéricas y plexo retrovesical.[1,2]

Manifestaciones clínicas

Los signos clínicos varían desde cuadros leves hasta fatales. La dermatitis esquistosómica se observa después de la exposición al agua contaminada por cercarias y representa una respuesta de hipersensibilidad. En personas previamente sensibilizadas se observa una erupción papular, urticariana y eritematosa asociada a prurito. Los síntomas de la esquistosomiasis aguda o síndrome de Katayama incluyen fiebre, mialgias, cefalea, linfadenopatia, dolor abdominal, anorexia y diarrea. Además, manifestaciones cutáneas como: urticaria, púrpura, edema de cara, extremidades, genitales y tronco. La afectación cutánea tardía se observa en pacientes con enfermedad visceral y consiste en pápulas ovaladas color piel, de consistencia firme y pruriginosa. El área afectada con mayor frecuencia es el tronco, sobretodo la región periumbilical. En una fase más tardía las lesiones se tornan verrugosas y vegetantes, pueden ulcerarse y formar trayectos fistulosos. Puede haber infección bacteriana secundaria.[1]

Criterios diagnósticos

Se basa en la identificación de los huevos en las heces *(S. japonicum y S. mansoni)* orina *(S. haematobium)*, o biopsia de teijdo rectal, vesical o de otros tejidos. Las pruebas serológicas son de poca utilidad y no indican la duración de la enfermedad.

Diagnóstico de laboratorio

En las primeras etapas de la infección puede haber eosinofilia importante.

Diagnóstico diferencial

Condiloma latum, condiloma acuminado, elefantiasis y sus causas, amebiasis, otras enfermedades granulomatosas, procesos malignos y hemorroides.

Tratamiento

El tratamiento de elección para las infecciones por *S. haematobium, S. japonicum, S. mansoni y S. mekongi* es praziquantel. Un tratamiento alternativo para *S. mansoni* es la oxamniquina.

INFECCIONES POR CESTODOS

Cisticercosis

Sinonimia

Teniasis larval.

Definición

La cisticercosis es una infección parasitaria causada por cestodos del cerdo, causando fundamentalmente infección intestinal. Las manifestaciones cutáneas se caracterizan por nódulos subcutáneos únicos o múltiples de consistencia firme, móviles, bien delimitados, que pueden o no ser dolorosos a la palpación, de tamaño variable de pocos milímetros a varios centímetros, son frecuentes en las extremidades y el tronco.

Epidemiología

Parasitosis frecuente en América Central y del Sur, África, regiones de Asia y Europa del Este. En Estados Unidos la enfermedad se presenta en inmigrantes de áreas endémicas.

Etiología

La cisticercosis es causada por el estadio de larva del cestodo del cerdo *Taenia solium.*

Patogenia

El ser humano se infecta por ingestión de huevos del parásito en alimentos, agua o dedos contaminados por heces humanas. Las personas infectadas por el gusano adulto pueden infectarse por ingestión de huevos eliminados en sus propias heces.

El estadio de larva del cestodo del cerdo, la *T solium* produce cisticercosis. El ser humano es el huésped definitivo de *T. solium* y el cerdo es el huésped intermediario. En el ser humano la infección por *T. solium* produce teniasis intestinal y cisticercosis. La infección intestinal por el parásito adulto se produce por ingestión de carne de cerdo cruda o mal cocida con cisticercos. Los quistes de larva se

adhieren a la mucosa del intestino delgado y se convierten en gusanos adultos. En el intestino delgado humano los huevos del gusano adulto son eliminados en las heces y son viables durante semanas.

Manifestaciones clínicas

Se caracterizan por nódulos subcutáneos únicos o múltiples de consistencia firme, móviles, bien delimitados, que pueden o no ser dolorosos a la palpación, de tamaño variable de pocos milímetros a varios centímetros, son frecuentes en las extremidades y el tronco. Las manifestaciones sistémicas dependen de los sitios afectados por cisticercos, siendo los más frecuentes el sistema nervioso central, el tejido subcutáneo, el músculo esquelético y los ojos.

Criterios diagnósticos

El diagnóstico se confirma por identificación del parásito en un nódulo cutáneo extirpado quirúrgicamente.

Diagnóstico de laboratorio

Se pueden solicitar pruebas serológicas como la inmunoelectrotransferencia ligada a enzimas (EITB) y el inmunoanálisis ligado a enzimas (ELISA). Sin embargo, la sensibilidad y la especificidad de ambos métodos pueden variar según el número de lesiones. Con la resonancia magnética pueden verse las lesiones de neurocisticercosis.

Diagnóstico diferencial

Quistes benignos, tumores de partes blandas.

Tratamiento

La decisión de iniciar el tratamiento depende de la ubicación y las características de las lesiones (viabiliadad de los quistes) y puede incluir cirugía y tratamiento médico con anticonvulsivantes, corticoesteroides y un agente antihelmíntico, Los fármacos de elección son el albendazol y el praziquantel.

REFERENCIAS BIBLIOGRÁFICAS

1. Wilson M, Caumes E. Infecciones por helmintos. En: Wolff K, Goldsmith L, Katz S, Gilchrest B, Paller A, Leffell D, Directores. Fizpatrick Dermatología en Medicina General. 7 ma ed. Buenos Aires Editorial Medica Panamericana; 2009.p. 2011-2028.
2. Barrios M. Infecciones por protozoos y helmintos. En: Herane M, Urbina F. Directores. Dermatologia I. 2da ed. Santiago de Chile; 2008.p. 87-102.
3. Carbajal J, Zambrano JG,Suárez JC, Duque D. Oncocercosis: de los básico a lo clínico. Medicina U.P.B. 2016;35(2):111.119.
4. Rios JM, Rios M,Yuil de Ríos, Mercadillo P.Oncocercosis: la danza de un parásito, un endosimbionte y la respuesta del hospedero. DermatologiaCMQ.2013;11(4):277-287.
5. Arenas R. Dermatología. Atlas, diagnóstico y tratamiento. 4ta ed. México D.F: Mc Graw-Hill Interamericana editores; 2009.p. 545-550.
6. Organización Panamericana de la Salud. Filariasis linfática. En www.paho.org/filariasislinfatica.OPS/OMS,2017.
7. Beltran M, Cancrini G, Reátegui G, Melgar R,Ayllón C, Garaycochea M del C, Reyes R, Lammie PJ. Filariosis humana en la selva peruana: reporte de tres casos. Rev Peru Med Exp Salud Pública 2008;25(2):257-260.
8. Diaz-Melendez M, Norman F, Monge-Maillo B, Perez-Molina JA. Las filariasis en la practica clínica. Enferm infecc Microbiol Clin 2011;29(Supl 5):27-37.
9. Lopez-Rodriguez I, De la Puente-Cid R, Carnero-López JM, Cordido-Carballido M, Zúñiga-Rodríguez C. Loasis: aproximación a una forma de parasitosis ocular. Arch Soc Esp Oftalmol 2007;82.55-58.
10. Loasis. En https://www.ecured.cu/loasis.
11. Loasis. En https://medicalguidelines.msf.org/viewport/CG/lates/loasis-23442943.html.
12. Dracunculiasis. En https://www.orpha.net/consor/cgi-bin/Disease_Search.php?lng=ES&5518dataEnfermedade(s)/grupodeenfermedades=dracunculi8asis&litle...

Tabla 1. Helmintos que frecuentemente producen manifestaciones cutáneas.

Helminto(s)	Enfermedad	Vía de entrada	Fuente de infección
▲ Nemátodo (s)			
Ancylostoma braziliense otros	Larva migrans cutánea	Piel	Larvas en heces de animales en el suelo
A.Duodenale , Necator americanus	Anquilostomiasis	Piel, por lo general pies	Larvas en suelo
Dirofilaria	Dirofilariasis	Piel	Larvas en mosquito
Dracunculus medinensis	Dracunculosis	Digestiva	Copépodos infectantes en el agua
Enterobius vermicularis	Enterobiasis	Digestiva	Huevos en el ambiente
Gnathostoma spinigerum otros	Gnatostomiasis	Digestiva	Larvas en carne de animales
Loa loa	Loiasis	Piel	Moscas infectadas
Onchocerca volvulus	Oncocercosis	Piel	Mosca *Simulium* infectada
Strongyloides stercoralis	Estrongiloidiasis	Piel	Larvas en suelos, heces
Trichinella spiralis	Triquinosis	Digestiva	Larvas en carnes de animales
Wuchereria bancrofti,otro	Filariasis linfática	Piel	Mosquitos infectados
▲ Cestodo (s)			
Taenia solium	Cisticercosis	Digestiva	Huevos en heces
▲ Trematodo (s)			
Schistosoma mansoni ,otro	Esquistosomiasis	Piel	Cercarias en agua

13. Norman F, Pérez Molina JA, López-Velez R. Boletin Enfermedades Emergentes. Dracunculiasis (Gusano de Guinea). 2010;12.
14. Adroher FJ. La lucha contra el gusano de Guinea o la recompensa del esfuerzo solidario. Ars Pharm. 2016;57(4):153-165.
15. World Gastroenterology Organisation Practice Guidelines Manejo de la Estrongiloidiasis En https://www.worldgastroenterology.org › UserFiles › file › guidelines › ma…
16. Zapata H, Rincón AM, Botero LE, Hernández M, Gutierrez LA. Estrongiloidiasis humana: una enfermedad olvidada, un problema vigente. Medicina U.PB.2014;33(1):38-47.
17. Pérez F, Nuñez F, Martín N, Cabrera R, Rodríguez E. Falla orgánica múltiple por estrongiloidosis diseminada. Comunicación de un caso. Rev chilena Infectol 2012;29(3):344-347.
18. Calero-Hidalgo G, Vera-Gordillo M. Gnathostomiasis. En Tincopa O, Director. Dermatologia/Oscar W. Tincopa Wong. Lima: Universidad Privada Antenor Orrego; 2011.p. 220-223.
19. Lamothe R. La gnatostomiasis. Breve revisión y recomendaciones. Rev Mex Patol Clin 1999; 46 (2): 86-91
20. Lamothe-Argumedo R, Osorio-Sarabia D. Estado actual de la Gnatostomiasis en México. Anals Inst Biol Univ Nac Auton Mexico Ser Zool. 1998;69 (1): 23-37.
21. Alvarez P, Morales A, Bravo F. Gnatostomiasis, experiencia de una práctica privada en Lima-Perú. Folia dermatol. Perú 2011; 22(2):67-74.
22. Rojas-Vera J, Vásquez-Tirado G. Gnatostomiasis cutánea. Rev Soc Peruana Med Interna 2017;30(1):43-46.
23. Tincopa-Wong. O. Larva migrans cutánea. En Tincopa O, Director. Dermatologia/Oscar W. Tincopa Wong. Lima: Universidad Privada Antenor Orrego; 2011.p. 186-189.
24. Cárdenas-Perea ME, Gándara-Ramirez JL, Cruz-López OR, Pezzat-Said E, Pérez-Hernández MA. Larva migrans cutánea. Dermatol Rev Mex 2013; 57: 398-400.
25. Carrada T. Larva migrans cutánea: revisión del tema y descripción de cuatro casos. Med Int Mex 2006; 22: 143-8.
26. Escalante E, Rosas N. Larva migrans cutánea. Dermatol Peru 2000; 10 (1): 53-55.
27. Varela CS, Varela Ma, Pascual MI. Larva migrans cutánea: diagnóstico de sospecha y tratamiento en atención primaria. MEDIFAM 202;12(10):655-657.
28. Villanueva A, Cortez B, Cardona MA, Garcia SJ, Rodas AC, Sooria VF. Larva migrans cutánea. Comunicación de tres casos. Rev Cent Dermatol Pascua. 2011;20(3 Sup-Dic):118-123.
29. Legua P, Guerra J, Bussalleu A. Larva migrans cutánea en Liam. Reporte de tees casos. Rev Med Hered 1990;1(1):
30. Rueda-Calcerrada M,Rodriguez FM, Del cerro M, López E, Suárez R, Sánchez F. Larva cutánea migrans. An Esp Pediatr 1996;45(3):291-292.
31. Sánchez ME, Calvo P, Mutis CA, Dirofilaria immitis: una zoonosis presente en el mundo. Rev Med Vet 2011;22:57-68.
32. Valencia C, Muñoz H, Torres M. Triquinosis: Entre el temor y el deber de informar la fuente de infección. Rev Chill infect 2003;20(2):99-103.
33. Luna B, Sánchez SH. Triquinosis humana. Archivos de Medicina – http://archivosdemedicina.com

Correspondencia: Dra. Dora Vicuña Ríos
Email: doluviri1@hotmail.com

Recibido: 10-08-18
Aceptado: 21-01-19

VISITA NUESTRA REVISTA

DERMATOLOGÍA PERUANA

REVISTA OFICIAL DE LA SOCIEDAD PERUANA DE DERMATOLOGÍA

INGRESA A: www.dermatologiaperuana.pe

NÚMERO ACTUAL | NÚMEROS ANTERIORES | INFORMACIÓN PARA LOS AUTORES | ENVÍO DE MANUSCRITOS | ENLACES DE INTERÉS | EDUCACIÓN MÉDICA CONTÍNUA

Aspectos inmunológicos de la dermatomicosis

Immunological aspects of dermatomycosis

Juan José Coaquira-Llave[1], Julio E. Valdivia-Silva[2]

RESUMEN

La piel tiene un rol inmunológico importante en la defensa frente a diversos microorganismos que incluyen a los hongos. Estos patógenos activan, en primera instancia, diversas vías de la respuesta inmune innata por medio de los diversos receptores reconocedores de patrones como los receptores Toll-like (TLR) o la vía de las dectinas. Esta revisión tiene como objetivo dar a conocer los nuevos enfoques inmunológicos principalmente de la inmunidad innata dentro de las dermatomicosis.

Palabras claves: *Dermatomicosis, receptores reconocedores de patrones(RPP), inmunidad innata, piel.*

Dermatol Peru 2019; 29 (2): 103-109

ABSTRACT

The skin has an important immunological role in the defense against various microorganisms including fungus. These pathogens activate, in the first instance, different pathways of the innate immune response through the various pattern-recognizing receptors, such as the Toll-like receptors (TLR) or the dectin pathway. The objective in this review is to describe the new immunological approaches, mainly of innate immunity within dermatomycoses.

Key words: *Dermatomycosis, pattern recognition receptors (PRR), innate immunity, skin.*

1. Grupo de Investigación en Inmunología, Facultad de Medicina, Universidad Nacional San Agustín de Arequipa, Perú.
2. Departamento de Bioingeniería e Ingeniería Química, Universidad de Ingeniería y Tecnologia - UTEC, Lima, Perú.

INTRODUCCIÓN

Las dermatomicosis contituyen un grupo de enfermedades ocasionadas por la infección de la piel por diferentes hongos. Debido a la amplia diversidad de climas y áreas gegráficas en nuestro país, la diversidad de presentaciones de la enfermedad ha llevado a constituirse en un problema de salud pública. Aunque las formas mas frecuentes son las dermatofitosis, que afectan a un 20% de la población que vive en climas templados, todas las presentaciones clínicas, cuales fueran, contituyen a nivel celular y molecular una batalla continua entre la respuesta inmune y el patógeno. La primera gran barrera de esta batalla la constituye el sistema inmune innato con una estructura físico-mecánica, la piel, bien organizada donde se encuentran diversas células y moléculas que potenciaran una respuesta alertando y atrayendo a otras mas especializadas luego del reconocimiento del antígeno. Esto conlleva a que el estudio de las dermatomicosis, como la del viajero por ejemplo, tiene que ser explorado con una amplia gama de criterios que determinen no solamente el origen ambiental o infeccioso, sino la causa que ocasionó una repuesta deficiente de

esta barrera natural. Siendo las formas cutáneas de esta enfermedad micotica una de las causas importantes de la consulta dermatológica y tratando de entender un poco más que ocurre con esta batalla, a veces perdida, de un sistema inmune en una dermatomicosis, en esta revisión exploraremos brevemente la respuesta inmunológica inicial del proceso. De esta manera daremos una visión de lo que ocurre con la inmunidad innata frente a la infección y las causas de porque ésta no activa o lo hace defectuosamente a la inmunidad adquirida la cual tiene armas más efectivas contra los invasores[1].

Respuesta inmune innata

La respuesta inmune innata tiene como primer elemento de defensa a la piel que es el órgano más grande del cuerpo y, por lo tanto, del sistema inmunitario. La inmunidad innata es la protección con la que nacemos y está compuesta por células que reaccionan de manera menos específica contra ciertos agresores y se encuentran inmersas dentro de la piel y las mucosas. La piel, está conformada por diferentes células que tienen función inmune como queratinocitos, células de Langerhans, melanocitos, linfocitos T y NK que van a ejercer una respuesta sincrónica y ordenada que tiene por objetivo eliminar a algún agente que atravesó la barrera incluyendo a los hongos. Una vez atravesadas las barreras mucocutáneas, los neutrófilos y monocitos son las células claves en los estadios iniciales de la respuesta inmune innata del huésped frente a la infección[2]. La figura 1, resume la visión general de una respuesta inmune en la piel (Figura Nº 1).

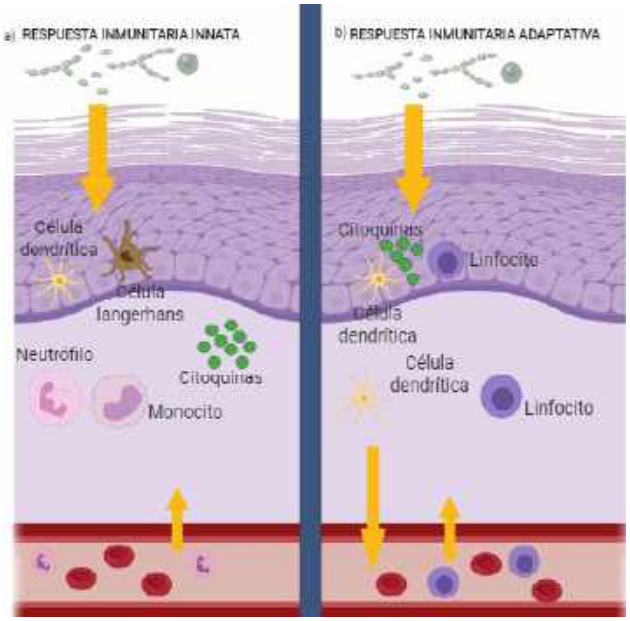

Figura Nº 1. Componentes inmunológicos de la piel. A) Respuesta inmune innata: Al entrar el antígeno en contacto con componentes del siteme inmune se da la producción de citoquinas y quimiocinas, las cuales favorecen el reclutamiento de monocitos y polimorfonucleares. B) Respuesta inmune adaptativa: La producción de quimiocinas y citoquinas favorecen la migración de los linfocitos, a los cuales las células presentadoras de antígenos como las células dendríticas presentaran los antígenos.

Reconocimiento

Para que los macrófagos, neutrófilos y células dendríticas se puedan unir al hongo necesitan reconocer al patógeno. Esto es posible gracias a la interacción de una moléculas reconocedoras llamadas receptores reconocedores de patrones (RRP) que se encuentran en la superficie de las células inmunes del sistema innato. Estas moléculas reconocen moléculas "más generales" que son compartidas por muchos microorganismos, por ejemplo lipopolisacárido, ciertos azúcares, proteínas propias de hongos, etc., y no antígenos específicos como lo hacen los receptores de linfocitos que ya constituyen la inmunidad adquirida (llamada tambien adaptativa).

Los RRP más importantes en el reconocimiento por neutrófilos y monocitos son los Toll like receptors (TLR), los receptores de manosa, dectina-1 y la dectina-2. Los TLR son un conjunto de proteínas transmembrana de tipo I que presentan un dominio extracelular que se une al patógeno, un dominio citoplasmático que será el encargado de iniciar la respuesta de activación del receptor. Estos están ligados con MYD88 una vía de señalización. Los TLR ligados al reconocimiento en la infección por hongos son TLR 2, 4, 6, 3 y 9. La estimulación de TLR 4 generara una mayor producción de citoquinas proinflamatorias como IL1, IL12, IL15, IFN γ y TNF; la cual acabara en una respuesta adaptativa TH1. Sin embargo, si se estimula TLR 2 se generará una mayor producción de citocinas antiinflamatorias de tipo IL10, IL4 que culminará en una respuesta TH2 (Figura Nº 2).

Los otros receptores implicados en el reconocimiento de hongos son las lectinas que son una familia de receptores solubles o transmembrana que reconocen mayoritariamente el manano y el glucano componente de los patógenos pertenecientes a esta familia. La lectina más importante en la defensa del huésped frente a los hongos filamentosos es la dectina-1, la cual es específica para los β-glucanos presentes en la pared celular de los hongos. Dectina-1 se expresa principalmente por las células inmunes innatas, incluidos los neutrófilos, monocitos, macrófagos y células dendríticas. Este receptor también se expresa en microglías, eosinófilos, mastocitos y ciertos linfocitos, incluidas las células B y las células T γ δ que forman parte del sistema inmune innato. En las células mieloides, la expresión de

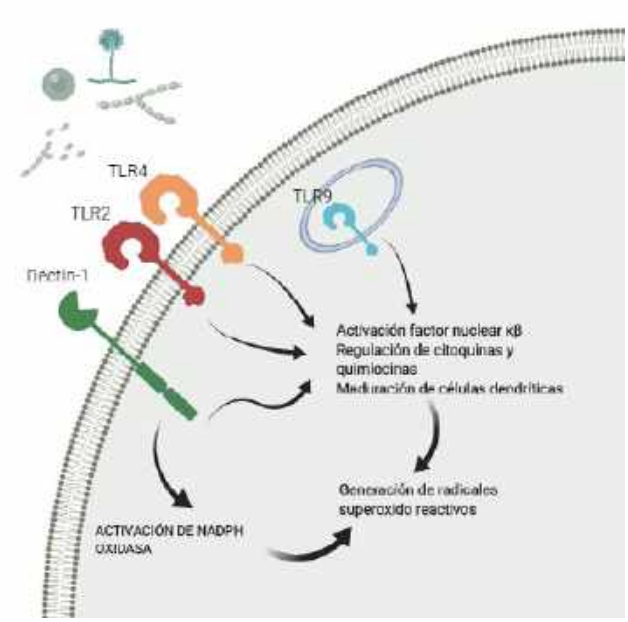

Figura N° 2. Receptores reconocedores de Patrones en la dermatomicosis. Cuando los RRP, tales como Dectina-1, TLR2, TLR4, TLR9 reconocen a un hongo, producen señales a través de sus colas intracelulares o moléculas asociadas, que favorecen la fagocitosis e iniciación de mecanismos de destrucción, y contribuye al desarrollo de respuestas inmunes adaptativas.

este receptor puede ser regulada por citoquinas y factores de crecimiento como factor estimulante de colonias de granulocitos y macrófagos (GM-CSF), IL-4 e IL-13, pero regulado a la baja por IL-10, LPS y dexametasona que actúan como sustancias inmunosupresoras. Hay evidencia de que la expresión de Dectin-1 puede inducirse en las células epiteliales[3].

Estos receptores aumentan de manera considerable su expresión cuando el huésped está continuamente expuesto a los hongos filamentosos. La activación de la dectina-1 favorecería la fagocitosis del hongo por las células del sistema inmune e iniciaría la cascada inflamatoria de citocinas, La dectina-1 tiene un papel importante para dar inicio a las respuestas por TH1 y TH17. También activa procesos oxidativos como los mediados por la NADPH-oxidasa.

Dectina-2 también juega un rol importante en la infección por Malassezia, A. fumigatus, and C. glabrata. Se le ha atribuido una mayor respuesta de TH17[4].

Respuesta inmune adaptativa

Las células del sistema inmune adaptativo son los linfocitos T, que generan la respuesta inmunitaria mediada por células, y las células linfocitarias B, encargadas de la respuesta inmune humoral mediada por anticuerpos. Estas células una vez que existe un reconocimiento del patógeno son alertadas por las moléculas liberadas por el sistema innato. Por procesos de quimioaxia y procesos de amplificación de la respuesta gracias al viaje de células dendríticas de la piel al ganglio linfático, una ola de linfocitos llega a la zona de infección donde iniciarán una respuesta agresiva y sostenida. Dado que el hongo es un organismo con mayores sistemas de evasión a la respuesta inmune, se inicia un proceso inflamatorio que en la mayoría de casos culmina con la eliminación del invasor. Aquí es vital el balance entre las citocinas inflamatorias y las células involucradas. Una respuesta TH1 celular, TH2 humoral o una TH17 mucho más agresiva deben tener un control regulatorio, y es probablemente la clave entre el daño, la eliminación o la progresión del patógeno.

Al analizar cual es el problema en los casos de infección, la mayoría de veces se debe a una alta carga de agentes invasores que son mal reconocidos por un sistema inmune muchas veces disregulado, como es el caso de pacientes con VIH SIDA o en el caso que esta barrera innata ya se encuentra con daños previos generalmente mecánicos e inflamatorios. A continuación resumimos un poco como se encuentra la respuesta inmune innata en las diferentes micosis cutáneas.

RESPUESTA INMUNOLÓGICA A LAS MICOSIS CUTÁNEAS

A. Dermatofitosis

Las dermatofitosis son infecciones micóticas crónicas, cuyo principal agente causante es Trichophyton rubrum (T. rubrum). Se descubrió que los receptores de lectina tipo C, Dectina-1 y Dectina-2, actúan como elementos clave en la respuesta inmune a la infección por T. rubrum. En un modelo de dermatofitosis profunda in vitro, se observó que la deficiencia en Dectina-1 y Dectina-2 comprometía severamente la producción de citoquinas por las células dendríticas causando una mala regulación en el sistema inmune. Así como también mostraron una producción inadecuada de citoquinas proinflamatorias en respuesta a T. rubrum[3].

En un estudio de Mena y col. encontraron que pacientes con dermatofitosis y mutaciones en el gen CARD 9 condicionan la producción anómala de la proteína acopladora CARD 9, la cual era importante para la vía NF-kb en células de la inmunidad innata (monocitos y células dendríticas). Al verse alterado no existía la cantidad de citocinas necesarias para promover la diferenciación celular hacia Th17, necesaria para la aniquilación fúngica[5].

Burnstein V y col. desarrollaron un modelo de infección cutánea superficial en ratones C57BL/6 con Microsporum canis. Este modelo imitó la dermatofitosis inflamatoria humana leve, caracterizada por el reclutamiento de neutrófilos y la invasión de hongos limitada a la epidermis y mostro el establecimiento de una respuesta inmune específica tipo Th17 durante la infección. Al utilizar ratones con deficiencia de IL-17, se demostró que en ausencia de una vía funcional de IL-17, M. canis colonizaba ampliamente la epidermis y promovía la inflamación exagerada de la piel y un cambio a una respuesta mediada por IFN-γ hacia Th1. La señalización de IL-17 no estuvo involucrada en la entrada de neutrófilos a la piel o la invasión de hongos a tejidos más profundos. El estudio mostró que las células que expresan langerina en la piel contribuyen a la respuesta antifúngica Th17 in vivo. Mostrando una función dual de la citocina IL-17 en la dermatofitosis mediante el control de la infección superficial y la modulación a la baja de una respuesta antifúngica tipo Th1[6].

B. Malassezia Furfur

Malassezia furfur es uno de los microorganismos comensales en la piel humana y se ha demostrado que está relacionada con varios trastornos inflamatorios cutáneos. Zhang Y y col. hallaron que Malassezia furfur tiene la capacidad de liberar vesículas extracelulares, que pueden internalizarse en queratinocitos y promover la producción de IL-6 con la participación de la vía dependiente de NF-κB. Tales hallazgos revelan algunas nuevas ideas importantes sobre la patogénesis de Malassezia[7].

Además Grice E y Dawaon T. encontraron que Malassezia provoca la secreción de IL-1b, IL-6, IL-8, IL-10, TNF-a y TGF-b. a partir de queratinocitos aislados y células mononucleares de sangre periférica en ciertas circunstancias. En ambos casos, citocinas inflamatorias de liberadas de esta manera ocasionarían respuestas altamente inflamatorias con producción de radicales libres y daño al tejido en su conjunto promoviendo el crecimiento del hongo. Contrariamente, se ha demostrado que algunas especies específicas de Malassezia reducen la expresión de IL-6, IL1b, y TNFa en reposo y generan LPS que estimula células mononucleares de sangre periférica disregulando la respuesta en su conjunto. En este sentido algunos investigadores sugieren que podría deberse al lugar donde se desarrolla la infección ya que se demostró que la expresión de citocinas es diferente entre cuero cabelludo hiperproliferativo y cuero cabelludo normal, donde la histamina y TNF-a son menores que en la piel saludable.

Li L y Col. utilizando un alergeno clonado de M. furfur, Mal-f-1,encontraron que se incrementaba la producción de IgE; así como, TNF-α, IL-6 e IL-10 que aumentaron significativamente a diferencia de IL-12 que no se vio alterada, lo que sugiere que Mal f 1 puede predisponer una tendencia de diferenciación celular hacia la vía Th22 o Th17 más allá de la vía Th2 dependiente de la IgE[8]. Esto ocasionaría una respuesta agresiva con daño a la piel.

C. Esporotricosis

En los seres humanos, la esporotricosis se describe como una micosis subaguda/crónica, que afecta principalmente a la piel de pacientes infectados aunque otros tejidos también pueden presentar la infección. Las principales formas de presentación clínica son las esporotricosis linfocutáneas (LC). Existen otras formas menos frecuentes como las formas, mucosa, cutánea diseminada y extracutánea.

Conceição-Silva F y col. evidenciaron que los antígenos de S. schenckii en concentraciones más altas pueden estimular la expresión de las citoquinas IL-23, IL-6, TGF-β, e IL-17, que favorecen la diferenciación de las células T en Th1 y Th17 in vitro, lo que sugiere que diferentes cantidades iniciales de los estímulos pueden inducir diferentes respuestas inmunes. En el modelo murino, las células Th1 y Th17 son inducido durante la infección por S. schenckii; sin embargo, se necesitan células Th17 intactas para la eliminación de la carga fúngica. Incluso en ausencia de células Th1, las células Th17 pudieron controlar la carga del parásito y el tratamiento con el anticuerpo anti-IL-23 perjudicó la capacidad de controlar la replicación de hongos. En otros modelos se observó que la disminución de Th17 en ratones, aumentaba la carga fúngica de S. schenckii[9].

Zhu y col. demostraron que el porcentaje de Células T CD8 + en sangre periférica de los pacientes con esporotricosis fueron más bajos en comparación con sujetos control sanos. Teniendo en cuenta que Las células CD8 + tienen un papel importante en la inmunidad celular contra la infección, sus hallazgos sugieren que combinando agentes antifúngicos e inmunomoduladores para el tratamiento de pacientes con más tiempo de duración de la enfermedad y el tipo linfocutáneo pueden ser más beneficiosos que los antifúngicos en monoterapia[10].

D. Otras infecciones micoticas asociadas a tejidos diversos

Coccidioidomicosis

El hongo dimórfico coccidioides causa coccidioidomicosis, también conocida como fiebre del Valle de San Joaquín, que es endémica de las regiones áridas del hemisferio occidental. Coccidioides fue descubierto por primera vez por un médico interno en 1892 y más tarde fue nombrado

Coccidioides immitis. La coccidioidomicosis es la segunda infección micótica más común en los Estados Unidos, y tiene un amplio espectro de manifestaciones clínicas, desde infecciones asintomáticas hasta enfermedades fatales.

La defensa contra las especies de Coccidioides son los linfocitos T, en particular los linfocitos Th2. Se ha encontrado disfunción o deficiencia de Th2 en pacientes con una enfermedad extrapulmonar o diseminada. La inmunidad celular innata es útil en la infección temprana cuando los artroconidios alcanzan los bronquiolos terminales, cuando las esférulas son pequeñas o cuando se liberan las endosporas. A medida que las esférulas crecen, las células efectoras de la inmunidad innata, como, los neutrófilos, los monocitos y las células asesinas naturales se vuelven ineficaces[11].

Esto debido al tamaño de las esférulas maduras (20-100 µm). Las endosporas liberadas de las esférulas maduras desencadenan una afluencia de neutrófilos en los sitios de infección de Coccidioides. Las células dendríticas desempeñan un papel fundamental en la presentación de antígenos y la activación de los linfocitos durante la coccidioidomicosis. Los lisados esféricos de tolueno de Coccidioides pueden inducir la maduración de las células dendríticas humanas. Para el reconocimiento de Coccidioides se vio que jugaba un papel importante TLR2, así como Dectina-1; debido a que en modelos con supresión de estos se observaba niveles inferiores de citocinas en comparación con modelos normales[12].

Hung C y col. investigaron que MyD88 es la proteína adaptadora para todos los receptores tipo Toll excepto TLR3, pero también es la proteína adaptadora para muchos receptores de la familia de IL-1. Se conocía que la deficiencia de MyD88 afectaba severamente la producción de citoquinas por macrófagos en respuesta a las esférulas, y que TLR2 fue el receptor que era necesario. Sin embargo, la importancia de MyD88 dependiente de moléculas de señalización en la resistencia a la infección no estaba claramente establecida. Postulaban que la importancia de MyD88 podía estar en su papel como proteína adaptadora para los receptores IL-1 e IL-18, porque no se requirió TLR2 y no se sabe que otros TLR interactúen con esférulas. IL-18 en combinación con IL-12 promueve el desarrollo de interferón γ (IFN-γ). Se sabe que las células T CD4 + e IFN-γ son críticas para la inmunidad a coccidioidomicosis en ratones y humanos[13].

Paracoccidioidomicosis

La paracoccidioidomicosis es una micosis sistémica endémica en América Latina, se produce después de la inhalación de componentes miceliales. La interacción entre las moléculas superficiales de patógenos y los receptores homólogos, presentes en la membrana superficial de los fagocitos, modula la activación de las células inmunes innatas. Su respuesta estaba ligada a la dectina-1[14]. No hay mayores estudios en esta área pero se ha observado un comportamiento similar de la respuesta inmune innata frente a Coccidios.

Histoplasmosis

La infección por Histoplasma capsulatum ocurre al inhalar microconidios después de la alteración de áreas o superficies que contenían al organismo, generalmente desechos de aves o murciélagos. La infección suele ser asintomática en individuos sanos a menos que se haya inhalado un inóculo grande. En ausencia de trastornos que lleven a una inmunodeficiencia, la infección aguda se resuelve con el desarrollo de inmunidad mediada por células. Como consecuencia de la producción de linfocitos T que reconocen el organismo, se inducen factor de necrosis tumoral e interferón gamma, activando macrófagos para inhibir el crecimiento del organismo y proporcionar protección contra la reinfección. El agotamiento de las células T que resulta en niveles más bajos de estas citocinas resulta en un aumento de la mortalidad y la carga de hongos[15].

Para el reconocimiento de esta micosis Chang T y col. demostraron que H. capsulatum desencadenaba la acción de caspasa 1 y la producción de IL-1B a través del inflamosoma NLRP3. Además, la dectina-1 sirve como una señal secundaria para el inflamosoma NLRP3. Ambos receptores activan la vía de señal de Syk-JNK para activar la señal 1 (síntesis de pro-IL-1β) y la señal 2 (activación de caspasa-1)[16].

Los mecanismos de evasión de H. capsulatum contrarrestan las especies de oxígeno reactivas producidas por fagocitos mediante la expresión de enzimas de defensa contra el estrés oxidativo que incluyen una superóxido dismutasa extracelular y una catalasa extracelular. Dentro del fagosoma las levaduras de H. capsulatum bloquean la acidificación del fagosoma, adquieren metales esenciales como el hierro y el zinc y utilizan vías de biosíntesis de novo para superar las limitaciones nutricionales. Estos mecanismos explican cómo H. capsulatum evita y anula las estrategias de defensa de los macrófagos y establecen un nicho intracelular hospitalario, lo que convierte a H. capsulatum en un patógeno intracelular de los macrófagos[17].

Huang J y col. encontraron que la fagocitosis asociada a LC3 (LAP) juega un papel importante en la infección de H. Capsulatum. Así como el complejo NLRX1-TUFM

regulaba positivamente la producción de citocinas en el macrófago en respuesta a H. capsulatum[18].

Aspergillosis

Las especies de Aspergillus, como saprófitos ubicuos, se adaptan de manera óptima a la vida en una variedad de nichos ambientales. Los conidios e hifas de Aspergillus activan las tres vías del sistema del complemento y los conidios en reposo activan predominantemente la vía alternativa. La lectina de unión a la manosa (MBL), las ficolinas y la pentraxina 3 son factores importantes del hospedador para el reconocimiento y eliminación de hongos.

El alergeno de Aspergillus, Aspf2 contribuye a la evasión inmune de los hongos, ya que la desactivación del gen aspf2 mostro una mejor respuesta del complemento y se fagocitó de manera más eficiente. Un ejemplo de esto es la forma como Aspf2 potencia la liberación de la proteasa activa, la plasmina, que daña las células epiteliales del pulmón humano, altera la actividad metabólica celular e induce la retracción celular que produce la exposición de la matriz extracelular subepitelial. Esto sugiere que Aspf2 puede aumentar la invasión de hongos en el tejido pulmonar. Por lo tanto, al ayudar en la evasión inmunitaria y la destrucción de tejidos, Aspf2 contribuye a la patogénesis de Aspergillus y representa un nuevo objetivo para la intervención inmunológica[19].

La exposición a IL-6 e IL-23 es crítica para la transcripción de IL-17 en neutrófilos humanos y murinos, permitiendo la liberación de IL-17 que mejora la respuesta de los neutrófilos y protege contra la forma secundaria ocular y respiratoria de aspergillosis. En los seres humanos, los defectos mendelianos en la inmunidad mediada por IL-17 predisponen a los individuos a la enfermedad micótica crónica, particularmente debido a Candida spp. Pero no en aspergilosis pulmonar o extrapulmonar, lo que indicaria que los mecanismos de defensa del huésped dependientes de IL-17 pueden ser compensados funcionalmente en el pulmón y en los sitios del tejido profundo[20].

CONCLUSIONES

El sistema inmune juega un papel importante en las dermatomicosis e infecciones por hongos de manera que su regulación podría ayudar de manera más eficaz a los tratamientos antifungicos que muchas veces son refractarios. La importancia del reconocimiento del antígeno es la clave para una respuesta sostenida y satisfactoria, la falta de regulación de ella ocasiona que el tejido sea dañado y por ende haya una mayor susceptibilidad a invasión como es el caso de una exacerbada liberación de citocinas inflamatorias potenciada por ciertos hongos. De manera similar una respuesta deficiente de citocinas provocada por otros hongos también lleva a que estos puedan proliferar en ausencia de una respuesta adquirida. Cuando esta se activa muchas veces ya es demasiado tarde para una eliminación completa.

El presente trabajo resume lo conocido sobre la respuesta inmune en algunos hongos de importancia patógena y esto nos muestra de manera muy poco grata que falta mucho por entender e investigar. La mayoría de estudios se centra en buscar blancos terapéuticos contra el hongo pero muy poco en entender como el microambiente del tejido infectado esta respondiendo. Una visión integral del tratamiento que regule al sistema inmune quizá sea una puerta para un mayor éxito en estas enfermedades.

REFERENCIAS

1. Sánchez-Saldaña L, Anco-Gallegos K. Dermatosis infecciosas y parasitarias de importancia epidemiológica para el viajero en el Perú. DERMATOL PERÚ [INTERNET]. 2018 [01-03-2019]. Volumen 28(1). Disponible en: http://www.dermatologiaperuana.pe/assets/uploads/revista_qVaS_02_Articulo_revision_28-1.pdf
2. Castrillón L, Palma A, Padilla C. La función inmunológica de la piel. DERMATOLOGÍA REV MEX [INTERNET]. 2000 [01-03-2019]. Volumen 52(5). Disponible en: http://www.medigraphic.com/pdfs/derrevmex/rmd-2008/rmd085b.pdf
3. Patawee J, Willment J, Brown G. Dectin-1 (CLEC7A, BGR, CLECSF12). C-Type Lectin Receptors in Immunity. Springer [INTERNET]. 2016 [01-03-2019]. Disponible en: https://abdn.pure.elsevier.com/en/publications/dectin-1-clec7a-bgr-clecsf12
4. Shiokawa M, Yamasaki S, Saijo S. C-type lectin receptors in anti-fungal immunity. Elsevier [Internet]. 2017 [24-03-19]. Disponible en: https://www.ncbi.nlm.nih.gov/pubmed/29169147
5. Mena L y col. Relación genética, inmunológica y de CARD 9 en micosis especiales y diseminadas. DERMATOLOGÍA REV MEX [INTERNET]. 2017 [01-03-2019]. Volumen 61(4). Disponible en: http://www.medigraphic.com/pdfs/derrevmex/rmd-2017/rmd1741.pdf
6. Burnstein V et al. La inmunidad mediada por IL-17 controla la infección de la piel y la respuesta de la ayuda T 1 durante la experimentación con Microsporum canis Dermatofitosis. Journal of Investigative Dermatology [INTERNET]. 2018[01-03-2018]. Volumen 138(8). Disponible en: https://www.sciencedirect.com/science/article/pii/S0022202X18317354
7. Zhang Y et al. Las vesículas extracelulares derivadas de Malassezia furfur estimulan la producción de IL-6 en queratinocitos como se demuestra en modelos in vitro e in vivo. Elsevier [Internet]. 2019 [24-03-19]. Disponible en: https://www.sciencedirect.com/science/article/pii/S0923181119300660
8. Li L, Wang S, Zou Z, Tao A, Ai Y. Activation profile of THP-1 derived dendritic cells stimulated by allergen Mal f 1 beyond its IgE-binding ability. Elsevier [INTERNET]. 2018[01-03-2018]. Disponible en: https://www.ncbi.nlm.nih.gov/pubmed/30005229
9. Conceição-Silva F, Nazaré Morgado F. Immunopathogenesis of Human Sporotrichosis: What We Already Know. Journal of Fungi [INTERNET]. 2018 [01-03-2018]. Disponible en: https://www.ncbi.nlm.nih.gov/pubmed/30065160
10. Zhu M, XU Y, An Lin, Jiang J, Zhang X, Jiang R. Lower percentage of CD8+ T cells in peripheral blood of patients with sporotrichosis. Human Immunology [INTERNET]. 2016[01-03-2018]. Disponible en: https://www.ncbi.nlm.nih.gov/pubmed/27181291
11. Akram S, Koirala J. Coccidioidomycosis. StatPearls [Internet]. 2019 [24-03-2019]. Disponible en: https://www.ncbi.nlm.nih.gov/books/NBK448161/#article-19667.s4
12. Castro-Lopez N, Chiung-Yu H. Immune Response to Coccidioidomycosis and the Development of a Vaccine. Microorganisms [Internet]. 2017 [24-03-2019]. Disponible en: https://www.ncbi.nlm.nih.gov/pmc/articles/PMC5374390/

13. Chiung-Yu H, Hsu A, Holland S, Fierer J. A review of innate and adaptive immunity to coccidioidomycosis. ISHAM [Internet]. 2019 [24-03-2019]. Disponible en: https://www.ncbi.nlm.nih.gov/pubmed/30690602
14. Carvalho J, Della A, Gardizane T, Romagnoli G, Kaneno R, Dias-Melicio L. Involvement of the Dectin-1 Receptor upon the effector mechanisms of Human Phagocytic Cells against Paracoccidioides brasiliensis. Journal of Immunology Research [Internet]. 2019 [24-03-2019]. Disponible en: https://www.ncbi.nlm.nih.gov/pmc/articles/PMC6381556/
15. Wheat L, Azar M, Bahr N, Spec A, Relich R, Hage C. Histoplasmosis. Infectious Disease Clinics of North America [Internet]. 2016 [24-03-2019]. Disponible en: https://www.sciencedirect.com/science/article/pii/S0891552015000987?via%3Dihub
16. Chang T et al. Dectin-2 is a primary receptor for NLRP3 inflammasome activation in dendritic cell response to Histoplasma capsulatum. PLoS Pathog [Internet]. 2017 [24-03-2019]. Disponible en: https://www.ncbi.nlm.nih.gov/pmc/articles/PMC5510910/
17. Garfoot A, Rappleye C. Histoplasma capsulatum surmounts obstacles to intracellular pathogenesis. FEBS Journal [Internet]. 2015 [24-03-2019]. Disponible en: https://www.ncbi.nlm.nih.gov/pmc/articles/PMC4827932/
18. Huang J et al. NLRX1 Facilitates Histoplasma capsulatum Induced LC3 associated phagocytosis for cytokine production in macrophages. Front. Immunol [Internet]. 2018 [24-03-2019]. Disponible en: https://www.ncbi.nlm.nih.gov/pubmed/30559741
19. Dasari P et al. Aspf2 de Aspergillus fumigatus recluta reguladores inmunitarios humanos para la evasión inmune y el daño celular. Front. Immunol [Internet]. 2018[24-03-2019]. Disponible en: https://www.ncbi.nlm.nih.gov/pmc/articles/PMC6106110/
20. Hohl T. Respuestas inmunitarias a la aspergilosis invasiva: nuevos conocimientos y oportunidades terapéuticas. Current Opinion in Infectious Diseases [Internet]. 2017 [24-03-2019]. Disponible en: https://www.ncbi.nlm.nih.gov/pmc/articles/PMC5628053/

Correspondencia: Dr. Julio E. Valdivia-Silva
Email: jvaldivias@utec.edu.pe

Dermatitis atópica: estrategia de manejo

Atopic dermatitis: management strategy

Leonardo A. Sánchez-Saldaña*

La *dermatitis atópica* (DA), es una dermatosis inflamatoria crónica, recidivante y muy pruriginosa, se desarrolla con mayor frecuencia durante la primera infancia y la niñez y, en la mayoría de los casos, está asociada con antecedentes personales o familiares de atopía (asma, rinitis alérgica o eczema). Con frecuencia se asocia con anomalías en la función de barrera de la piel y desregulación inmune[1,2]; tiene una distribución topográfica específica según la edad del paciente y se caracteriza por placas eritematosas y escamosas; aparecen por brotes[3]. En más del 75% de los casos es autorresolutiva y mejora después de la pubertad. No obstante, hay casos que no consiguen esta mejoría o que en los primeros años de la vida alcanza niveles de severidad que afectan de forma importante la salud y el desarrollo social de los pacientes[2]. Afecta al 20% de los niños y entre el 1-3 % de los adultos, produciendo un deterioro importante de la calidad de vida de los pacientes y sus familiares[2].

ETIOPATOGENIA

La causa exacta de la enfermedad no está completamente clara, parece tener un carácter multifactorial y en su etiopatogenia se involucran íntimamente cuatro factores[4,5]:

1. Predisposición genética

a. Patología poli genética[4,6-10].

b. Entre el 70-80% de los pacientes tienen una historia familiar positiva de atopía.

c. Cuando ambos padres tienen signos de atopía, el riesgo del niño a desarrollar enfermedad atópica es del 70%; cuando solo un padre es atópico el riesgo es del 30%. La influencia genética es compleja, siendo el componente materno el más importante[6].

d. Mutaciones en diversos genes involucrados en la función barrera cutánea, la diferenciación de queratinocitos, las respuestas inmune innata y adaptativa y citoquinas y quimioquinas, aumentan el riesgo de padecer DA[10].

2. Alteración de la inmunidad

a. Inmunidad innata:

- Disminución de los péptidos antimicrobianos (PAM: catelicidinas y beta defensinas humanas 2 y 3). Son producidas por los queratinocitos y tienen por función la eliminación de patógenos y el mantenimiento de la integridad de las uniones estrechas. Su disminución favorece el desarrollo de infecciones.
- Disminución en la expresión de los TLR (toll-like receptors) en los queratinocitos y células presentadoras de antígeno. Normalmente contribuye a la integridad de las uniones estrechas y la defensa contra infecciones por S. aereus y virus del herpes simple[10].
- Diversas células de la inmunidad innata (células linfoides tipo 2 y basófilos) estimulan la producción de citoquinas Th2[10].
- Como un trastorno de la función inmune en las células de Langerhans; las células T y las células efectoras inmunes modulan una respuesta inflamatoria a los factores ambientales[3].

b. Inmunidad adaptativa

- Desde el punto de vista inmunológico, la respuesta inmune adquirida se considera una enfermedad bifásica, con una fase aguda fundamentalmente tipo Th2 y una fase crónica fundamentalmente Th1[6,88,10].
- En la *fase aguda*, las principales citoquinas Th2 son IL-4 y la IL-13, pero también la IL-31 que median el prurito severo. Estas interleuquinas determinan[10]:

* Profesor Invitado de Post Grado de Dermatología. UNMSM.

- Disminución de la diferenciación epidérmica a través de la expresión disminuida de la filagrina (FLG), loricrina e involucrina, con mayor deterioro de la barrera cutánea.
- Disminución de ceramidas
- Disminución de los péptidos antimicrobianos
- Producción de quimioquinas por parte de los queratinocitos que aceleran la inflamación cutánea por células inflamatorias
- Aumento de la diferenciación de Th2 alergeno-específica.

- En la *fase crónica* aumenta la expresión de citoquinas Th1 como el interferón gamma (IFNY), las IL-12 e IL-2 y el factor de crecimiento transformante beta (FCTβ)[10].
- Los pacientes atópicos presentan una respuesta humoral y celular alterada que facilita la reacción con antígenos ambientales[6]. Se evidencia por el aumento de la IgE sérica, alteración de la subpoblación linfocitaria, alteración de las inmunoglobulinas y aumento de la expresión en la membrana de las células de Langerhans[6].
- Microbioma cutáneo

  La piel de los pacientes con DA presentan disminución total de la diversidad microbiana, situación conocida como *disbiosis*, lo que lleva a un dominio del S. aereus inmediatamente antes de los brotes[10]. La penetración epidérmica del S. aereus se correlaciona directamente con aumento de citoquinas Th2 y de pérdida transepidérmica de agua (PTEA) y disminución de péptidos antimicrobianos (PAM). A su vez, los superantígenos del S. aereus aumentan la inflamación mediada por citoquinas Th2[10].

3. Disfunción de la barrera epidérmica

a. La barrera cutánea en condiciones normales previene la penetración de alérgenos, reduce la pérdida transepidérmica de agua, tiene actividad antimicrobiana e interactúa con el sistema inmune adaptativo. Esta barrera cutánea está compuesta por una estructura de proteínas y lípidos unidos por desmosomas y uniones estrechas[3,10].

b. La envoltura cornificada de la barrera cutánea es esencial para su función barrera. Compuesta de queratinocitos terminales diferenciados, proteínas estructurales (filagrina, involucrina y loricrina) y lípidos. Las mutaciones en el gen de la filagrina son la principal causa de su disfunción. La *filagrina* es una proteína producida por la diferenciación de los queratincitos que funciona al agregar filamentos de queratina en el citoesqueleto y en combinación con otros componentes origina la dotación de células cornificadas de la barrera epidérmica. Se encuentra codificada por el gen FLG en el complejo de diferenciación epidérmica 1q21[3].

c. La permeabilidad de la epidermis está determinada por las interacciones complejas de queratinocitos diferenciados en la superficie, los corneocitos y grupos de proteínas estructurales, como la *filagrina*, enzima regulador en el manto lipídico de la piel, y los lípidos. Cualquier interrupción de estos componentes a través de defectos heredados, trauma, disminución de la humedad o la alteración del pH pueden interferir con la capacidad de la epidermis de funcionar como una barrera efectiva[3].

d. Los defectos que afectan a la filagrina, lípidos epidérmicos y otros componentes clave del estrato córneo resultan en la creación de una barrera epidérmica inadecuada, lo que lleva a la disminución del contenido de agua en la epidermis.

4. Factores ambientales

a. Se han involucrado estrés (al inducir cambios inmunológicos), alérgenos (alimentos), como aeroalergenos (acaros de polvo, epitelio de animales), irritantes tipo limpiadores cutáneos, clíma y microorganismos.

b. Los alérgenos ambientales interactúan con las células presentadores de antígenos y la IgE, llevando a respuestas inflamatorias Th2 mediadas por anticuerpos locales que se detectan en la piel en pacientes con dermatitis atópica.

MANIFESTACIONES CLÍNICAS

La DA es una enfermedad muy pruriginosa y de curso crónico, en brotes de lesiones eccematosas, pápulo-vesiculosas, exudativo-costrosas y papulosas que se entremezclan signos de rascado y fenómenos de liquenificación[7,8].

Existen tres variedades clínicas según la edad.

1. DA del lactante

- Inicio: Entre los 2 y 6 meses de edad de vida, prolongándose hasta los 2 años[7,8].
- Clínica:
  - Erupción tipo eczema pruriginoso: Vesículo-exudativo-costrosas
  - Lo más característico eczema en las mejillas.
  - Afectan: Mejillas, mentón, cuero cabelludo, otras áreas de la cara y pueden extenderse a tronco y caras extensoras de miembros[8]. Los pliegues retro

auriculares e infra auriculares frecuentemente están comprometidos[7,8].

- Es clásico compromiso de áreas extensoras, dorso de manos, dorso de pies y el tronco, sin compromiso del área genital[7].
- Respeta las zonas periorales, periorbitarias y el vértice nasal (triangulo nasolabial).

2. DA infantil (o del niño)

- Aparece entre los 2 y 12 años de edad[7].
- Puede ser el progreso de la fase del lactante o comenzar de novo a ésta edad[7,8].
- Clínica:
  - Las manifestaciones clínicas son diferentes, menos exudativas y se caracterizan por placas liquenificadas[7].
  - Existe una sequedad cutánea marcada[8].
  - Las lesiones se producen con más frecuencia en las flexuras; especialmente fosa antecubital y poplítea y el aspecto volar de muñecas, tobillos y cuello[6-8].

3. DA del adolescente-adulto

- Aparece entre los 10 y 12 años de edad[7,8]. Son pacientes atópicos desde la niñez.
- Remite a los 20 años el 80%.
- Clínica:
  - Piel seca, casi siempre constante, engrosada y excoriada en las áreas afectadas.
  - La dermatitis es más localizada y liquenificada y tiene una distribución similar a la de la fase infantil.
  - Las localizaciones más frecuentes son: cara (frene, parpados, zonas periorales), la nuca, pecho, hombros, fosas antecubitales, hueco poplíteo y dorso de las manos[6-8].

DIAGNÓSTICO

El diagnóstico de la DA es eminentemente clínico, a través de los rasgos clínicos característicos de la enfermedad[7]. No existen biomarcadores aplicables al diagnóstico de la DA[8]. En 1980 *Hanifin* y *Rajka* propusieron unas guías diagnósticas más ampliamente aceptadas[4,6-9].

- Criterios mayores: Tres de los siguientes
  - Prurito (condición básica)
  - Morfología y distribución típica
  - Dermatitis crónica y recurrente
  - Historia familiar o personal de atopia.
- Criterios menores: Tres o más de los siguientes
  - Xerosis
  - Ictiosis, queratosis pilar, hiperlinearidad palmar
  - Aumento de la IgE
  - Edad de inicio temprano (antes del primer año)
  - Test cutáneos de reactividad inmediata (tipo I)
  - Tendencia a infecciones cutáneas más frecuentes e intensas
  - Dermatitis de manos y pies.
  - Eczema del pezón
  - Queilitis
  - Conjuntivitis a repetición
  - Pliegue de Dennie-Morgan
  - Queratocono
  - Cataratas subcapsulares anteriores
  - Oscurecimiento orbital
  - Eritema o palidez facial
  - Pitiriasis alba
  - Pliegue anterior del cuello
  - Prurito en la sudoración
  - Acentuación perifolicular
  - Intolerancia a alimentos
  - Intolerancia a la lana o disolventes de lípidos
  - Dermografismo blanco
  - Fisuración subauricular

VALORACIÓN DE LA GRAVEDAD

Si sospechamos que un paciente presenta una DA ante una dermatosis pruriginosa persistente o recidivante que cumple los criterios diagnósticos de *Hanifin*-Rajka; valoraremos la severidad clínica aplicando el índice:

1. SCORAD (Scoring Atopic Dermatitis)

- Valora la extensión y gravedad de las lesiones
- Propuesta por el consensus Report of the European Task Force on atopic dermatitis.
- Se ha establecido tres grados:
  - Leve: Puntuación de 0 a 25
  - Moderado: Puntuación de 25 a 50
  - Grave: Puntuación mayor de 50.

2. EASI (Eczema Area and Severity Index)
3. SASSAD (Six Area Sig Atopic Dermatitis Severity Index).

4. Calidad de vida adaptadas según edad:
- IDLQI (para niños < de 4 años)
- CDLQI (para niños > de 4 años)
- DLQI (adultos).

INVESTIGACIONES ESPECÍFICAS

Solo en casos seleccionados:

1. Cuantificación de los niveles de IgE, IgA, IgM e IgG
2. Biopsia de piel
- No ha tenido mayor utilidad para el diagnóstico
- No se recomienda su uso rutinario
- Al inicio de la DA y cuando el linfoma cutáneo de células T se considera un diagnóstico alternativo.
- Las características histológicas varía de acuerdo a la etapa de la enfermedad.
  - Lesiones agudas
    - Patrón de dermatitis perivascular superficial de linfocitos y eosinófilos.
    - Espongiosis (edema intercelular en la epidermis)
  - Lesiones subagudas y crónicas
    - Patrón de dermatits psoriasiforme espongiótica.
    - Similar a la del liquen simple crónico.
    - Hiperqueratosis y acantosis
3. Pruebas de parche para la dermatitis alérgica de contacto.
- Cuando la dermatitis alérgica de contacto es un diagnóstico alternativo y exacerbador de la DA.
4. Cultivo y sensibilidad bacteriana.
5. Ensayo por inmunoabsorción a enzimas del VIH (ELISA).

ESTRATEGIAS DE MANEJO

El tratamiento de la DA es un desafío por tratarse de una enfermedad crónica, que cursa con periodos de brote y remisión, y que puede afectar seriamente la calidad de vida de los pacientes y su familia. Su objetivo es el control de los signos y síntomas de la enfermedad hasta la remisión, lo que ocurre en la mayoría de los pacientes antes o alrededor de la adolescencia[10]. Se debe personalizar el tratamiento para cada paciente.

El tratamiento se basa en mantener la función de la barrera, la inhibición de la reacción inflamatoria y el control de los síntomas, principalmente el prurito, así como evitar los factores desencadenantes e irritantes conocidos[10].

El tratamiento de la DA debe considerar los siguientes factores[1,2]:

- Valorar la edad de cada paciente y las necesidades.
- Establecer la severidad y variedad de las lesiones (fase aguda, subaguda o crónica).
- Establecer la extensión y la localización de la dermatosis
- Valorar el curso general de la enfermedad
- Valorar la respuesta al tratamiento previo
- La persistencia y frecuencia de las erupciones
- Susceptibilidad e historial de infección (en especial Estafilococo aereus y virus del herpes simple).

Otro de los objetivos del tratamiento debe ser[1,7]

- Educar a los pacientes, a su familia y cuidadores de la enfermedad
- Promover un excelente cuidado de la piel
- Reducir el grado y frecuencia de los brotes
- Monitorear la calidad y cantidad de medicamento usado
- En lo posible modificar el curso general de la enfermedad
- Evitar el avance atópico.

TRATAMIENTO BÁSICO

1. Medidas generales para que el mismo pueda prevenirse o sea menos grave.
2. Manejo del brote propiamente dicho.

MEDIDAS GENERALES

Las medidas generales para el cuidado de la piel tienen como objetivo reparar y mantener la función de barrera cutánea, ayudando así a disminuir la frecuencia e intensidad de los brotes[10].

Estas medidas consisten en:

1. Educación del paciente y su familia

a. La educación sobre el manejo de enfermedades crónicas es parte central del tratamiento[1]. Incluye explicar a los padres si son menores de edad con detalle que el objetivo del tratamiento no es la curación, sino el control de los signos y síntomas hasta que la enfermedad remita, como ocurre en la mayoría de los pacientes[1,11].

b. Referirse a los periodos de reactivación y a los cuidados de la piel en periodos sin enfermedad.

2. Factores desencadenantes

a. Reducir y evitar en lo posible los factores desencadenantes: Dieta, contactantes y aeroalergenos.

b. Rol de los alimentos:

- Hay controversias con respecto a éste punto. En general, normal para su Edad. No existe ningún régimen particular indicado, salvo que se haya demostrado que el niño sea alérgico a algún alimento, mediante test de provocación; en este caso dieta de exclusión[1,11].
- La alergia a los alimentos es más común en niños con DA que sin ella[1]. En general la prevalencia de alergia a alimentos varía con la edad del paciente y la severidad de la DA.
- Se recomienda la evaluación de alergias a la leche, huevos, maní, trigo, soya en niños menores de 5 años con DA de moderada a severa[1]. Algunos alimentos ácidos (cítricos, tomate) pueden irritar la piel de los pacientes atópicos al ingerirlos. Algunos alimentos, por su contenido en histamina o por liberar ésta sustancia desencadenan prurito[1,11].
- Solo se debe eliminar de la dieta aquellos alimentos a los que el paciente está sensibilizado y con relevancia clínica demostrada en el estudio alergológico[9].

c. Aeroalergenos ambientales:

- La evasión total de aeroalergenos ambientales es casi imposible y es factible que no influyen de forma significativa en la DA[1,13].

d. Higiene

- La piel debe ser higienizada en forma eficiente, pero suave.
- El baño tiene como objetivo remover las costras y reducir la colonización bacteriana. Se recomienda productos de higiene no irritantes; jabones neutros o sustitutos de jabones, con pH similar a la piel y que no contengan moléculas que puedan actuar como alérgenos[10,11].
- Los pacientes con DA tiene la piel seca; el baño seca la piel, la humedad seguida de la evaporación hace que el estrato córneo se contraiga y fisure; dañando la barrera epidérmica, pero también el baño hidrata la piel si los humectantes son aplicados dentro de los tres primeros minutos; retienen la hidratación manteniendo la piel suave y sensible. El uso de formulaciones con aceite en los últimos minutos del baño favorecen la hidratación epidérmica. Existen polvos de avena coloidal para agregar al baño, con propiedades suavizantes y antipruriginoso.
- Un baño de tina de 20 minutos es óptimo para la hidratación y relajación.

e. Vestimenta

- Es recomendable el uso de ropa suelta, blanca o de colores claros, suaves y de algodón. Evitar la lana, nylon y otros sintéticos en contacto con la piel[10].
- Lavar la ropa antes de usarla por primera vez, preferentemente con jabón u otro detergente neutro y enjuagar bien, sin dejar rastros de jabón en las prendas. Evitar el uso de suavizantes y otros productos perfumados.
- Evitar el uso de ropa de abrigo excesiva, la sudoración suele aumentar el prurito.
- El calzado debe ser de cuero o tela y bien aireado. Evite usar calzado deportivo un tiempo prolongado.
- Los calcetines y las medias deben ser de algodón o hilo. Utilice sólo para hacer deporte. evitar las medias de nylon o lycra.

MANEJO DEL BROTE PROPIAMENTE DICHO

Protección de la piel

La *xerosis* y la *disfunción de la barrera epidérmica* debidas a anormalidades estructurales y funcionales intrínsecas de la piel son características cardinales de la DA[3], por lo que el cuidado de la piel es la piedra angular del tratamiento en los atópico[1,3].

El tratamiento básico consiste, en mantener la piel hidratada a través de diferentes mecanismos y evitar los diversos factores irritantes y desencadenantes.

Los *emolientes o humectantes* (hidratantes) son la estrategia de primera línea en el manejo de la DA para mejorar la xerosis y la disfunción de la barrera cutánea, alivian el prurito y evitan el uso de medicamentos antiinflamatorios formulados.[1,3,10,11]. Se debe utilizar emulsiones con elevado contenido lipídico, que permita la reconstrucción de la película hidrolipídica.

Los emolientes son extremadamente útiles para pacientes con eczema atópico y contienen usualmente humectantes (promueven la hidratación del estrato corneo, tales como la urea o el glicerol) y un ocluyente (reduce la evaporación, tales como el petrolato).

El uso precoz de emolientes en la época neonatal al menos una vez al día en recién nacidos con riesgo a desarrollar DA, comenzando dentro de las tres primeras semanas de vida, podría prevenir el desarrollo de la enfermedad y el bloqueo de la cascada inflamatoria. El restablecimiento de la barrera

cutánea, así como la disminución de la permeabilidad cutánea prevendría la sensibilización alérgica[10].

1. Tratamiento tópico

Control del prurito

El prurito es el síntoma cardinal de la DA y el rascado promueve mayor inflamación a través de la liberación de mediadores como la LPTE (linfopoyetina tímica estromal), IL-13 e IL31, que estimulan las fibras nerviosas y aumentan las moléculas pruritogénicas a nivel intracelular[10]. Calmar el prurito es vital. Son útiles las lociones antipruriginosas que contengan isotipendilo 0,75 gel, mentol, fenol o alcanfor, o loción de calamina (calamina 8 gr, óxido de zinc 8 gr, glicerina 2 ml, magma de bentonita 25 ml)[8,10]. No se debe utilizar antihistamínicos tópicos[12].

Antisépticos

Los *antisépticos* ayudan a prevenir la sobreinfección de las lesiones. Es clásico el uso del sulfato de cobre o de zinc al 1/1000, y el permanganato de potasio al 1/10,000 en lesiones exudativas. También se puede utilizar la clorhexidina.

Antibióticos tópicos

Los *antibióticos tópicos* son útiles en casos de sobreinfección, como la eritromicina, mupirocina y el ácido fusídico[8].

Corticoides tópicos

Los *corticoides tópicos* son la base de primera línea del tratamiento antiinflamatorio de la DA especialmente aplicado en la fase aguda.[1,7,10]. Actúan por medio de su acción antiinflamatoria, antiproliferativa, inmunosupresora y vasoconstrictora[11]. Se unen a receptores intracitoplasmáticos y forman un complejo que ingresa al núcleo donde inducen la activación de los genes sensibles a esteroides. Ejerce su acción farmacológica mediante diferentes mecanismos: 1) supresión de citoquinas proinflamatorias (IL-1, IL1β, IL2, FNT, factor estimulante de colonias de granulocitos y macrófagos – GM-CSF-). 2) inducción de proteínas anti-inflamatorias (*vasocortina*, *vasoregulina*, *lipocortina*); 3) disminución del número y la actividad de las células inmunes (neutrófilos, linfocitos, monocitos y células de Langerhans); y 4) disminución de la producción de citoquinas estructurales[10].

Los corticoides tópicos están disponibles en una variedad de formulaciones farmacéuticas (ungüento, crema, loción, gel, espuma, shampoo, spray) que se adecuan a las diferentes áreas anatómicas a tratar. Los ungüentos, por su efecto oclusivo, tienen mayor potencia relativa y, además, menor capacidad de producir ardor e irritación cuando son aplicados sobre la piel inflamada.[2,10].

La elección del corticoide tópico está en función de su potencia y vehículo, y depende de varios factores como el estado de la barrera cutánea, el área anatómica y superficie a tratar, edad del paciente, tratamientos previos realizados, así como la severidad de las lesiones. Son eficaces tanto para el tratamiento de las lesiones de DA agudas y crónicas, así como para aliviar el prurito[2,10,11]. Se deberá utilizar de preferencia corticoides de baja potencia o de potencia moderada. Los corticoides tópicos de baja potencia deben ser aplicados en zonas delicadas de la piel, como cara, cuello y los pliegues; mientras que los corticoides de potencia moderada son útiles en tronco y extremidades[10]. En las lesiones de eczema crónicos, refractarias o liquenificadas pueden ser tratadas con corticoides potentes o superpotentes con cursos cortos. Se recomienda aplicar una capa de corticoide tópico por la noche, sobre las lesiones de eczema hasta que remitan[2,10]. Tener presente los efectos adversos locales o sistémicos y se relacionan con la potencia y el tiempo de uso de los mismo. En general la aplicación de corticoides más de una vez al día no suele ser necesaria[2].

Se ha establecido recientemente que el *aceponato de metilpredniisolona*[2] como el corticoide de elección en la DA por su mejor perfil de eficacia y seguridad. Se ha comprobado que la aplicación de corticoide potente en pauta intermitente (fin de semana) seguidos de emolientes e hidratantes es equivalente a la utilización diaria de un corticoide suave o de potencia media. La aplicación de corticoides tópicos en curas húmedas sería una opción terapéutica en casos recalcitrantes. La pauta más aceptable consiste en aplicar aceponato de metilprednisolona al 10% con emoliente (pomada, crema o vaselina) directamente sobre la piel y sin ocluir con dos capas de vendaje (la primera húmeda y segunda seca) una vez al día durante un promedio de 7 días. Periodos más largos de tratamiento no han demostrado mayor eficacia y si mayor probabilidad de desarrollar efectos secundarios[2].

Inhibidores tópicos de la calcineurina

Los *inhibidores tópicos de la calcineurina* (ITC) son drogas antiinflamatorias usados en la DA, especialmente en la fase aguda, como una alternativa de segunda línea

a los corticoides tópicos[1], Existen en la actualidad dos formas de presentación: *tacrolimus* en ungüento al 0,03 para niños de 3 a 15 años y 0,1% se indica solo en adultos para la DA moderada a severa y *pimecrolimus* en crema al 1% para la DA leve a moderada[110,12].

Los ITC inhiben la función catalítica de la calcineurina, la defosforilación del factor nuclear de células T activas (FNTA), bloqueando el transporte de FNTA al núcleo celular y como evento final inhibiendo la transcripción de los genes de citoquinas proinflamatorias como IL-2, IL-3, IL-4, IL-12, TNF, INFϒ y GM-CSF. Además de inactivar a los linfocitos T, los ITC inhiben la activación de otras células efectoras involucradas en la patogénesis de la DA como los mastocitos, queratinocitos y células dentríticas[10].

Pimecrolimus al 1% y tacrolimus al 0,03% se encuentran aprobados para niños a partir de los 2 años de vida, mientras que tacrolimus al 0,1% está indicado en pacientes a partir de los 15 años de edad. Se aplican dos veces al día[2,10].

Dado que los ITC no inducen atrofia cutánea está indicado como agentes ahorradores de corticoides tópicos, principalmente en áreas de piel sensible como cara, párpados, pliegues y genitales. También son de utilidad en caso de atrofia inducida por corticoides, lesiones recalcitrantes a los corticoides, uso de corticoides durante periodos prolongados y en el caso de fobia a los esteroides[10].

El efecto adverso más común es una sensación quemante o ardor en el sitio de aplicación durante un lapso corto (minutos a horas), que desaparece dentro de la primera semana de uso. Otros efectos son: dermatitis de contacto alérgico, foliculitis, reacción granulomatosa simil rosácea, dermatitis periorificial y eritema súbito (flushing) en ocasiones relacionados a la ingesta de alcohol. Los ITC no deben usarse en pacientes con síndrome de Netherton, ya que el aumento de la permeabilidad cutánea en estos casos podría inducir efectos adversos sistémicos[10]. Estudios clínicos que demostraron que el pasaje al torrente circulatorio es mínimo y transitorio, y no encontraron relación entre el uso ITC y un aumento del riesgo de desarrollar cáncer [10].

En la práctica clínica los corticoides tópicos se usan frecuentemente en combinación con los ITC, ya sea en forma concomitante como secuencial. Se utiliza un curso corto de 4-7 días de corticoide de moderada a alta potencia, seguido de un ITC que actúa como ahorrador de corticoide hasta lograr aclaramiento de las lesiones[10].

En pacientes que presentan recaídas frecuentes en las mismas localizaciones se indica el uso intermitente una vez por día de corticoide de moderada potencia de 1-2 veces por semana o de ITC de 2 -3 veces por semana asociado a emolientes durante los periodos de remisión (tratamiento proactivo).

Nuevos tratamientos

El tratamiento clásico de la DA presenta ciertas limitaciones relacionadas principalmente con la eficacia y los efectos adversos. En los últimos años están surgiendo drogas innovadoras, con mecanismos de acción novedosos para el tratamiento de la DA.

a. Inhibidores tópicos selectivos de la fosfodiesterasa-4

La fosfodiesterasa (FDE) es una enzima intracelular que inhibe selectivamente la actividad del AMP cíclico (AMPc). La inactivación de la FDE-4 aumenta los niveles de AMPc, suprimiendo la actividad inflamatoria de distintas vías de señalización (NK-kB entre otras) que intervienen en la producción de citoquinas proinflamatorias (Il-2, IL-4, IL-5, IL-10, IL-13, FNT, INFϒ)[10,14].

El crisaborol en ungüento al 2% es un inhibidor selectivo de la FDE-4 efectivo en el tratamiento de la DA. Es una molécula de bajo peso molecular que se absorbe fácilmente y se metaboliza en forma rápida a metabolitos inactivos, por lo que la absorción sistémica es mínima. Esta aprobada en EEUU para el tratamiento tópico de la DA leve a moderada a partir de los 2 años de edad. Se aplica 2 veces al día[10]. Tiene buen perfil de seguridad en tratamientos cortos de 28 días y largo plazo hasta 52 semanas. Entre los efectos adversos más frecuentes se menciona prurito, dermatitis y dolor en el sitio de aplicación[10,14,15].

b. Inhibidores tópicos de la janus kinasa

La DA es la más común de las enfermedades inflamatorias de la piel, y la respuesta inmune Th2 dominante es esencial en la patogénesis causante de dermatitis eccematosas con intenso prurito. Esta respuesta Th2 depende de la vía de janus kinasa (JAK). La vía de señalización de JAK.STAT (kinasa janus – transductor de señales y activador de la transcripción) es usada por diferentes citoquinas y otras moléculas (Il-4, IL-12, IL-23, linfopoyetina tímica, INFϒ) para la transducción de señales desde la membrana celular al núcleo[10,14,15-18]. Las kinasas JAK son un grupo de 4 tirosina-kinasas intracelulares: JAK1, JAK2, JAK3, y tirosina kinasa 2 (Tyk2). Los inhibidores JAK son moléculas de tamaño pequeño, lo que lo hace adecuado para su uso tópico.

El *tofacitinib* es un potente inhibidor de JAK3 y en menor medida de JAK1 y JAK2, que produce un bloqueo de la señalización de receptores de citoquinas, incluyendo IL-4, IL-13 e IL31 (específica del prurito) y una disminución de la inflamación[10,14-18].

Se estudió *tofacitinib ungüento* al 1%, aplicado 2 veces al día, en adultos con DA leve a moderada durante 4 semanas. El estudio mostró una mejoría clínica significativa y una disminución del prurito con un perfil de seguridad aceptable[10].

Los inhibidores JAK representan una modalidad terapéutica novedosa y promisoria. Se requiere más estudios para determinar la eficacia, el régimen de administración y la seguridad a largo plazo.

Fototerapia

La fototerapia se utiliza como tratamiento de segunda línea en adultos con DA moderada a severa[14]. La primera elección de fototerapia en el tratamiento de la DA es el UVB de banda estrecha (UVBnb). El UVA a dosis media ha demostrado también eficacia y tolerabilidad con efectos similares a los observados con UVBnb[2]. En casos resistentes a regímenes de fototerapia previos, el PUVA (5-MOP 1-2 mg/kg 2 horas antes de irradiación) ha demostrado superioridad tanto en velocidad de respuesta como en el tiempo de remisión tras el tratamiento con respecto a dosis medias de UVA y UVBnb[14].

La *radiación UV* de fuente natural o artificial, produce efectos biológicos dentro de la piel, actuando sobre los nervios sensoriales cutáneos, neuropeptidos, neurotrofinas y ciertos receptores relacionados con los nervios cutáneos. En general la radiación UV sobre la piel actúa como inmunosupresor, inmunomodulador y anti-inflamatorio así como antiprurítico. Es bien conocido el mecanismo de acción inmunomodulatorio sobre blancos específicos a través de la apoptosis de células inflamatorias, inhibición de las células de Langerhans y alteración de la producción de citoquinas[15]. En adición, la radiación UV tiene un efecto antimicrobial reduciendo la colonización del S. aereus, debido a sus efectos antiinflamatorios y mejorar la función barrera[15]. Otra explicación del rol de la radiación UV puede estar relacionado con la vitamina D: Un reciente estudio demostró que un curso de dos semanas de helioterapia mejora significativamente el balance de vitamina D por incremento de la concentración del *calcidiol* sérico y causar una marcada curación del eczema atópico[15]. La supresión de citoquinas asociadas a Th2 tales como IL-5, IL-13 e IL-32, ha sido observada con terapia UVA1. La inducción de apoptosis de las células T helper más probablemente está asociada a la generación de especies reactivas de oxígeno (ROS). La depleción y pérdida de función de las células presentadoras de antígeno dentro de la epidermis y dermis produce inmunosupresión vía luz UV. Reducción en la expresión de ICAM1 sobre los queratinocitos se ha observado y adicionalmente vía IL-10 reducción de IFN-ϒ[15].

2. Tratamiento sistémico

El tratamiento sistémico debe ser considerado cuando los pacientes con DA moderada a severa no alcanzan un adecuado control del cuadro clínico con el tratamiento tópico instaurado; y/o cuando la carga clínica y psicológica de la enfermedad tiene un impacto negativo en su calidad de vida. La decisión sobre que droga seleccionar en cada caso particular se debe establecer en función del estado actual de la DA, historial médico, comorbilidades, preferencias personales, de la experiencia del médico tratante y la disponibilidad de la medicación. En la infancia, se debe realizar un análisis cuidadoso de la relación riesgo/beneficio, con la finalidad de evitar los efectos adversos sobre el crecimiento y desarrollo.

a. Antihistamínicos

Los antihistamínicos (H1) se han usado por décadas para aliviar el prurito en pacientes con DA. Los antihistamínicos H1 clásicos o sedativos son los más empleados. Se utilizan para romper el *ciclo prurito-rascado* condicionado por la liberación de histamina, pero debemos recordar que el prurito en la DA no depende exclusivamente de ella[7]. Para niños mayores de 6 semanas y reducir el prurito se utiliza la *hidroxicina* 2 mg/kg/día fraccionados en dos dosis por su efecto sedante, que añade a su acción antihistamínica[12]. La *cetiricina* tiene además propiedades antiinflamatorias[13]. La *clorfenamina* por su efecto sedante tiene utilidad. Los antihistamínicos de segunda y tercera generación (*levocetirizina, cetirizina, desloratdina, loratadina, fexofenadina*) son significativamente menos sedantes, constituyendo los antihistamínicos de primera elección en pacientes con DA con urticaria o rinoconjuntivitis alérgica concomitante[14]. La evidencia actual es suficiente para recomendar su uso en forma generalizada como parte del tratamiento de la DA[14].

b. Corticoides sistémicos

Reservado para casos de crisis. Son efectivos como terapia a corto plazo en el manejo de brotes agudos y severos, limitando su uso a periodos de hasta dos

semanas. No debe utilizarse por periodos prolongados por sus efectos adversos. La dosis dependerá del tipo de corticoide, severidad de la DA y comorbilidades del paciente. No exceder de 0,5 mg/kg/día de prednisona[1,10,14,15].

c. Ciclosporina A

Es el medicamento de primera línea para el tratamiento de DA moderada a severa en pacientes que requieren inmunosupresión sistémica a corto plazo[14,15]. Aprobada por la FDA para el tratamiento sistémico de la DA en niños, adultos y embarazadas. Actúa formando un complejo a nivel intracelular que inhibe la calcineurina, lo que finalmente determina una disminución de la transcripción de citoquinas que activan a los LT, especialmente la IL-2 y también afecta el balance de las poblaciones de LT reguladores[1,10].

La dosis utilizada en niños: 3-6 mg/kg/día, cada 12 horas; adultos 150-300 mg/día, cada 12 horas. Cuando se logra una mejoría significativa y sostenida, la droga debe ser disminuida o suspendida. El tiempo máximo de uso recomendado es de un año. Mejoría de la enfermedad entre la segunda semana y seis de iniciado el tratamiento. Debe monitorearse la presión arterial, laboratorio cada 2 semanas durante los primeros 2-3 meses, luego mensual. PPD anual. Suspender o suprimir la droga si se produce aumento del valor de la creatinina igual o superior al 30% respecto a la basal[10,14].

Los efectos adversos son molestias gastrointestinales, cefalea, tremor y parestesias, síntomas simil gripe, hipertensión, nefrotoxicidad, hipertrigliceridemia, hiperkalemia, hipomagnesemia, hiperbilirrubinemia, hipertricosis, hiperplasia gingival, riesgo aumentado de infecciones, linfoma y cáncer de piel[10].

d. Azatioprina (AZA)

Análogo de la 6-mercaptopurina que inhibe la síntesis de ADN afectando principalmente a tipos celulares con índices proliferativos altos, e inhibiendo selectivamente a los LT en mayor medida que a los LB en las enfermedades inflamatorias. Esto determina en los pacientes con DA un cambio en el perfil de LT hacia uno más favorable[10].

La AZA ha demostrado en diferentes estudios ser un tratamiento efectivo y seguro a corto y largo plazo tanto en adultos y niños[2]. La seguridad es mayor si realizamos la determinación de la *enzima tiopuril metiltransferasa* (TPMT), que permite ajustar la dosis para conseguir una máxima eficacia minimizando los efectos adversos[1,2,10]. Se indica en dosis única vía oral de 1-4 mg/kg/día en niños y 1-3 mg/kg/día en adultos. En general, la dosificación en niños y adultos es de 2,5 mg/kg/día en pacientes con actividad de TPMT normal y se ajusta a dosis más bajas para portadores de alelos mutantes y/o niveles de TPMT intermedios definidos (por ej. 1.0 mg/kg/día)[1]. Se han utilizado dosis más altas, hasta 6 m/kg/día en niños[1]. La mejoría inicial suele observarse ente las 6 y 8 semanas de iniciado el tratamiento, pero puede ser más tardío[2,10]. El beneficio máximo se observa alrededor de la semana12[10].

Los efectos secundarios más temidos son la aplasia medular o el linfoma; pero son excepcionales. Los más frecuentes son náuseas, cefalea, infecciones virales o linfopenia leve transitoria asociada o no a neutropenia[2].

e. Metotrexato

El *metotrexate* (MTX), agente inmunosupresor, es un antagonista del ácido fólico que inhibe a la enzima dihidrofolato reductasa y bloquea la síntesis de ADN, ARN y purinas, llevando a la disminución de la proliferación celular. También produce una depleción de LT por un mecanismo mediado por apoptosis. Las dosis bajas de MTX, tienen, además, una función inmunomoduladora a través de varios mecanismos[10].

Dosis bajas de MTX han demostrado eficacia en el tratamiento de la DA moderada – severa sobre todo en adultos. La dosis que se utiliza oscila en niños de 0,2-0,7 mg/kg; en adultos 7-25 mg, en una dosis semanal. Si hubiera intolerancia gastrointestinal: dividir la dosis oral total en 3 tomas cada 12 horas. La duración del tratamiento varía entre 4 y 38 meses[10]. La hepatoxicidad y las náuseas limitan su uso.

f. Micofenolato mofetil (MMF)

El MMF es un inhibidor de la inosina monofosfato deshidrogenasa implicado en la síntesis de novo de la purina y se utiliza como inmunosupresor en el trasplante de órganos[1,2]. Se considera un fármaco eficaz en el tratamiento de la DA moderada-severa y refractaria, con buen perfil de seguridad a largo plazo, consiguiendo mejorías en 4 a 8 semanas. Varios estudios han demostrado su eficacia a la dosis de hasta 2 g al día. En niños igual o mayores de 2 años se ha utilizado 30 – 50 mg/kg/día, cada 12 horas, vía oral, siendo efectiva y segura. La respuesta se observa entre las 8 y 12 semanas de iniciado el tratamiento[1,2,19]. Deben ser observados los efectos secundarios, en especial leucopenia y anemia.

g. Interferon-ϒ

El INF-ϒ inhibe la proliferación/función de las células Th2 y suprime las respuestas de la IgE. Varios estudios en la DA en adultos han demostrado la eficacia con dosis 3 veces por semana a dosis altas de 150 µg/m^2 y dosis bajas de 50 µg/m^2. Las desventajas de la terapia incluyen síntomas similares a la gripe, mielosupresión, hipotensión,, taquicardia y costos elevados[1].

h. Biológicos

Agentes biológicos se han utilizado en dermatología por más de 10 años en el tratamiento de las enfermedades inflamatorias de la piel, especialmente en la psoriasis, pero solo unos pocos se han registrado para el tratamiento de la DA[20].

Entre los biológicos aprobados esta:

- *Dupilumab (anti-IL4-Ra)*

  Ha sido aprobado como primera línea para el tratamiento de la DA moderada a severa del adulto. Es un anticuerpo monoclonal humano dirigido contra la subunidad α del receptor de la IL-4; bloquea la vía de señalización de la IL-4 e IL-13 (que es común en ambas), y bloquea por lo tanto la vía Th2 completa. También induce una regulación hacia debajo de los genes de las vías Th17 y Th22 sin un aumento concomitante de los marcadores relacionados con los Th1. Ambas Il-4 e IL-13, atraen LT y eosinófilos, inhiben la diferenciación de queratinocitos y la síntesis lipídica, producen disrupción de los productos de las uniones estrechas, promueven la unión del S. aureus e inhiben los péptidos antimicrobianos[10,20].

  Dipilumab es recomendado como una droga que modifica la enfermedad en pacientes con DA moderada a severa, en quienes el tratamiento tópico no es suficiente y otras modalidades sistémicas no están disponibles. Dupilumab puede combinarse con emolientes y drogas anti-inflamatorias tópicas si es necesario.

  La dosis recomendada es de 150-300 mg por semana, por vía subcutánea. Mejoró significativamente los síntomas y signos de la DA, así como la calidad de vida de los pacientes[10,20]. Los afectos adversos más comunes descritos son nasofaringitis, cefalea y reacciones en el sitio de inyección[20].

- *Nemolizumab (Anti-IL-31)*

  Entre las terapias biológicas en estudio está el *nemolizumab*. Es un anticuerpo monoclonal humanizado dirigido contra el receptor A de la IL-31, una citoquina involucrada con la inflamación crónica de la piel y el prurito. Se ha evaluado su eficacia en la DA moderada a severa, con mejoras rápidas y sostenidas de los signos cutáneos de inflamación y prurito, con eficacia máxima a la dosis de 30 mg, con un buen perfil de seguridad[14,20,22]. La IL-31, es una citoquina liberada por las células Th2, que participa en el prurito asociado a la DA mediante la interacción con el receptor alfa IL-31 expresado por la neurona. La IL-31 también se cree que juega un papel en la inflamación de la piel y deterioro de la barrera cutánea de la DA[22].

  El *nemolizumab* podría representar una herramienta útil para el manejo de la DA moderada a severa refractaria a otros tratamientos, mejorando el prurito, el sueño y la dermatitis[14].

  Otros biológicos tradicionales como rituximab, mepolizumab, omalizumab y ustekinumab han mostrado buenos resultados en el tratamiento de la DA, sin embargo, ninguno de ellos ha sido aprobado para DA. En la actualidad su uso está indicado en casos de DA refractaria a otros tratamientos sistémicos convencionales o cuando las terapias aprobadas no se encuentran disponibles[14].

- *Rituximab*

  Es un anticuerpo monoclonal quimérico murino/humano anti CD20, indicado actualmente para el tratamiento del linfoma no-Hodgkin de células B y ciertas enfermedades autoinmunes. Su mecanismo de acción se basa en la provocación de citolisis de las células B. Este fármaco se ha probado en pacientes con DA severa mediante dos infusiones de 1.000 mg separadas por un intervalo de dos semanas, observándose disminución significativa del índice de severidad de la enfermedad. Esta mejoría clínica está relacionada con una disminución del recuento de linfocitos B sanguíneo y tisular, y disminución de los niveles de IL-5 e IL-13[19].

- *Mepolizumab (anti-IL-5)*

  Es un anticuerpo monoclonal humanizado que actúa sobre la IL-5 humana con alta afinidad y especificidad. La IL-5 es una citoquina principalmente responsable del crecimiento y la diferenciación, del reclutamiento, la activación y la supervivencia de los eosinófilos. *Mepolizumab* inhibe la bioactividad de la IL-5 con potencia nanomolar, mediante el bloqueo de la unión de la IL-5 a la cadena alfa del complejo receptor de la IL-5 expresado en la superficie del eosinófilo,

inhibiendo de este modo la señal de la IL_5 y reduciendo la producción y la supervivencia de los eosinófilos[22].

El *mepolizumab* se utiliza vía subcutánea en el tratamiento del asma bronquial, y se ha observado que mejora los síntomas de la DA, con depleción de los eosinófilos en sangre periférica[22].

- *Omalizumab*

  Es un anticuerpo monoclonal quimérico que se une al receptor de alta afinidad de la IgE, evitando su unión a la superficie de mastocitos y basófilos. Con lo que se bloque la degranulación de los mastocitos e inhibe la liberación de mediadores inflamatorios; además la respuesta al omalizumab se produce por una regulación a la baja y disminución cuantitativa de los receptores de alta afinidad de la IgE, expresados en la superficie de los basófilos y las células dentríticas[19,24].

  Se han publicado algunos estudios sobre la utilidad del omalizuman en el tratamiento de la DA, con resultados variables. El omaliumab es un fármaco bien tolerado y seguro. Puede ser útil en el tratamiento de pacientes con DA grave, refractaria a otros tratamientos sistémicos[19,22,23]. Este anticuerpo monoclonal anti-IgE abre la puerta a los tratamientos inmunomoduladores sistémicos para el manejo de la DA, sobre todo los casos con IgE elevada, lo que supone un gran avance terapéutico. En cuanto a la posología varía entre 150-300 µg SC cada 2 semanas[19,24].

- *Ustekinumab (Anti- IL-12 y 23)*

  Es un antagonista de la IL-12 e IL-23 que suprime la activación de Th1, Th17 y Th22. La vía Th17 y sus citoquinas asociadas IL-17 e IL-22 inducen acciones proinflamatorias en una amplia variedad de células, incluyendo los queratinocitos, macrófagos y las células endoteliales, y se encuentra sobreexpresada en al DA y otros procesos inflamatorios. Las células Th17 participan en el desarrollo de la DA. Ustekinumab podría ser un tratamiento potencialmente útil en los pacientes con DA severo refractario a la terapéutica convencional. En un estudio de 4 pacientes entre los 23 y 29 años de edad, recibieron ustekinumab subcutáneas de 45 mg, con pauta habitual en psoriasis, las semanas 0, 4 y después de 12 semanas, no se observaron efectos adversos. Las lesiones cutáneas, así como el prurito y la calidad de vida percibida por los pacientes mejoraron desde la segunda inyección[22].

Otros tratamientos sistémicos:

- *Alitretinoina*

  La alitretinoina (ácido 9-cid-retinoico), es un retinoide fisiológico con efectos antiinflamatorios y antiproliferativos aprobado para el tratamiento del eczema crónico. Estudios realizados indican que la alitretinoina puede ser efectivo en el eczema de las manos de los atópicos. Se presenta en cápsulas de 10 y 30 mg, usados una vez al día, y solo debe ser prescrito por el dermatólogo, por su efecto teratogénico[22,25].

- *Apremilast*

  Es un fármaco inhibidor por vía oral de la fosfodiesterasa-4 (PDE-4) aprobado en el tratamiento de la psoriasis moderada a grave, artritis psoriásica y otras patologías imflamatorias. Actualmente está en ensayo clínico en la DA grave recalcitrante a otros tratamientos. La dosis de ensayo empleado oscila en 30 mg cada 12 horas vía oral [21,22].

- *Tofacitinib*

  La vía JAK es utilizada por muchas citoquinas involucradas en la DA. Se ha demostrado que el tofacitinib, inhibe las citoquinas como la IL-4 directamente, lo que conduce a una reducción de la inflamación. Estudios sobre el uso en la psoriasis, alopecia areata y DA están actualmente en curso, tanto por vía tópica como oral[22].

- *Antagonistas del leucotrieno*

  Los antagonistas del leucotrieno (montelukast) como tratamiento complementario tienen efectos antiinflamatorios en la DA de moderado a severo. Se necesitan estudios más grandes para determinar su verdadera eficacia[22].

REFERENCIAS BIBLIOGRÁFICAS

1. Udkoff J, Eichenfield LF. Dermatitis atópica. En Lebwohl MG, Berth-Jones J, Heymann WR, Coulson I. Tratamiento de enfermedades de la piel. Estrategias terapéuticas completas. Medellin Colombia, Ed. Amolca, 5° ed. 2019:54-62.
2. Garnacho-Saucedo G, Salido-Vallejo R, Moreno-Giménez J.C. Actualización en dermatitis atópica. Propuesta de algoritmo de actuación. Actas Dermosifiliogr. 2013;104(1):4-16.
3. Garnica P, Zúñiga C.G, Huerta J.G. Actualidades en el tratamiento sistémico de la dermatitis atópica en el paciente pediátrico. Alergia, asma e inmunología Pediátricas 2015;24(1):18-28.
4. Vásquez JA. Dermatitis atópica. MEDUNAB 2002;5(14):121-132.
5. Laguna C, Villata J.J. Dermatitis atópica del adulto. Med Cutan Iber Lat Am 2006;34(1):5-10.
6. Querol I. Dermatitis atópica. Rev Pediatr Aten Primaria 2009;11(Supl 17):s317-s329.
7. Pérez-Cotapos M.L, Soledad M, Sáenz de Santa María M.L. Dermatitis atópica. Rev. Med. clin. Condes. 2011;22(2):197-203.
8. Mendez-Cabeza J, Alache H, Cerrada E, Manejo de la dermatitis atópica en atención primaria. MEDIFAM 2003;13(2):75-78.

9. Martorell Aragonez A, Martorell Calatayud A. Actitud ante el niño afecto de dermatitis atópica. Protoc diagn ter pediatr 2013;1:25-36.
10. Boggio P, Abad ME, Larralde M. Dermatitis atópica. Separata 2018;26(5).
11. Giachetti A, Greco M,F, Scacchi M,F, Flores R.M, Castro C. Consenso Nacional de Dermatitis atópica 2013. En http://dx.doi.org/10.5546/aap.2014,e195.
12. Ridao i Redondo M. Dermatitis atópica. Pediatría integral 2012;XVI(3):213-221.
13. Awad P. Actualizacion en Dermatitis Atópica. Clínica Avansalud 2002;13(2):
14. Carbajal D, Valenzuela F, Fernández J, Zamudio A. Dermatitis atópica del adulto: Un desafío diagnóstico y terapéutico. Rev Hosp clin Univ Chile 2019;30:12-23.
15. Wollenberg A, Barbarot S, Bieber T, Christen-Zaech S, Deleuran M, Fink-Wagner A, Gieler U, Girolomoni G et al. Consensus-based European guidelines for treatment of atopic rczema (atopic dermatitis) in adults and children: Part I. JEADV 2018;32:657-682.
16. Carvalho VO, Solé D, Antunes AA, Kiszewski AE, Kuschner FC, Mallosi MC et al. Guía práctico de atualizacao em dermatite atópica. Part II: abordagem terapeutica. Posicionamento conjunto da Associacao Brasileira de Alergie e imunologia e da Sociedade Brasilleira de Pediatria. Updated practical guide on atopic dermatitis – Part II: treatment approach joint position paper of the Brazilian Association of Allergy and immunology and the Brazilian Society of Pediatric. Arq Asma Alerg Immunol.2017;1(2):157-82.
17. Szilveszter KP, Nérmeth T, Mócsal A. Tyrosine kinasa in autoinmine and inflamatory skin disease. Frontiers in immunology/www.frontiersin.org 2019:10.Article 1862
18. Valle A, Soto I. Via JAL-STAT: Una visión general vertiente. Revista especializada en ciencias de la salud, 2005;8(1-2):14-25.
19. Fernandez JM, Armario JC. Nuevas perspectivas terapéuticas en dermatitis atópica. Med Cutan Iber Lat Am 2011;31(1):30-36.
20. Wollenberg A, Barbarot S, Bieber T, Christen-Zaech S, Deleuran M, Fink-Wagner A, Gieler U, Girolomoni G et al. Consensus-based European guidelines for treatment of atopic rczema (atopic dermatitis) in adults and children: Part II. JEADV 2018;32:657-682
21. Benavente FC, Sánchez JM, Zayas AI, Puchades JD et al. Apremilast en dermatitis grave: nuestra experiencia. Med Cutan Iber Lat Am 2018;46(3):176-179
22. Silververa JI, Pinter A, Pulka G, Poulin Y, Bouaziz JD, et al. Phase 2B randomized study of nemolizumab in adults with moderate-to-severe atopic dermatitis and severe pruritus. J Allergy clin Immnol 2019;S0091-6749(19)31099-1. En https//www.ncbi.nih.gov>pubmet.
23. Fernandez-Antón MC, Leis-Dosil V, Alfageme-Roldan F, Paravisini A, Sánhez-Ramón S, Suarez R. Ofalizumab for the treatment of atopic dermatitis. Actas Dermo-sifilográficas 2019;110(9):705-788.
24. Staines AT, Piña AK, Amaya M, García JA, Reyes K. Dermatitis atópica resistente en tratamiento con omalizumab. Dermatol Rev Mex 2013;57(3):192-195.
25. Alomar A, Fernandez JM, Serra E, Manrrique A. Alitretinoina y eczema crónico de manos. Med Cutan Iber Lat Am. 2010;38(1):23-32.

Correspondencia: Dr. Leonardo A. Sánchez-Saldaña
Email: dr_leonardosanchez@yahoo.es

Recibido: 15-04-19
Aceptado: 20-05-19

VISITA NUESTRA REVISTA

DERMATOLOGÍA PERUANA

REVISTA OFICIAL DE LA SOCIEDAD PERUANA DE DERMATOLOGÍA

INGRESA A: www.dermatologiaperuana.pe

NÚMERO ACTUAL | NÚMEROS ANTERIORES | INFORMACIÓN PARA LOS AUTORES | ENVÍO DE MANUSCRITOS | ENLACES DE INTERÉS | EDUCACIÓN MÉDICA CONTÍNUA

Dermatosis invisibles

Invisible dermatoses

Alex Ventura-León[1]

Una de las mejores maneras de aprender dermatopatología es observar la biopsia "a ciegas", es decir, sin ningún dato clínico y tratando de que a medida que vamos encontrando hallazgos microscópicos nos imaginemos la clínica y el tipo de lesiones del/a paciente. Seguidamente contrastamos la información clínica que nos brinda el dermatólogo y de esa manera tratamos de establecer un diagnostico lo más acertado posible. Sin embargo, en algunas ocasiones nos enfrentamos a biopsias en las que no hay ningún hallazgo microscópico significativo (por lo menos a menor aumento) y hasta parece que se tratara de una piel "normal". A este grupo de entidades las llamamos "dermatosis invisibles"

Y no es que sean "invisibles", por lo menos no para el dermatólogo, pues la gran mayoría de veces los hallazgos clínicos son bastante claros, pero todo lo contrario sucede al observar la histopatología en donde los hallazgos microscópicos son muy sutiles o no son fáciles de interpretar/encontrar para el patólogo que no está familiarizado con ellas.

En los textos de dermatopatologia este grupo de dermatosis invisibles es bastante amplio, pero nosotros vamos a tratar 4 entidades que son bastante frecuentes en la práctica diaria.

Figura Nº 1. Dermatosis invisible No.1: Pitiriasis versicolor.

Fuente: Publica

Es muy probable que viendo la imagen anterior la gran mayoría de dermatólogos (y residentes) puedan hacer el diagnostico de pitiriasis versicolor sin mayores problemas. Sin embargo, hay ocasiones en las que los pacientes vienen con estudios de KOH negativo, refiriendo haber visto a otros dermatólogos y con predominancia de lesiones hipopigmentadas. Es ahí en donde entran otros diagnósticos diferenciales dentro de los cuales (y no de manera infrecuente) se suele querer descartar micosis fungoide (hipopigmentada) por lo que se procede a tomar una biopsia.

1. Médico Patólogo. Hospital Cayetano Heredia. Instituto de Patología y Biología Molecular Arias Stella.

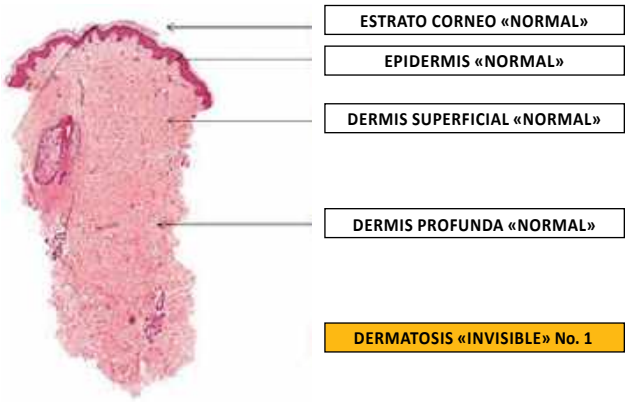

En un primer vistazo no parece haber nada significativo, y de hecho, si dentro de los diagnósticos diferenciales clínicos, no figura una dermatofitosis muy probablemente el patólogo no llegue al diagnóstico correcto.

Ahora veamos la misma imagen, pero explicada.

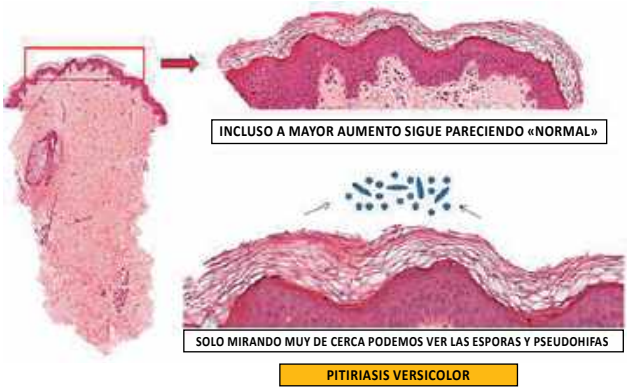

Es importante mencionar, además, que todos los dermatólogos deberían estar al tanto que los estudios de KOH son operador dependiente, es decir, una KOH negativo no necesariamente significa que en realidad no haya hongos. Por eso siempre incluyan en sus diagnósticos diferenciales a las dermatosis superficiales para que el patólogo pueda realizar tinciones especiales (P.A.S) en caso de que histológicamente sean difíciles de observar.

Cuadro resumen. Pitiriasis versicolor.

Clínica	histopatología
▲ Más común en adultos jóvenes. ▲ Localización: Espalda, tórax (anterior y posterior) brazos (zona proximal), cuello y cara. ▲ El color de las maculas y placas pueden variar dependiendo del grupo étnico.	▲ Ortoqueratosis con presencia de esporas (redondas, pequeñas y algo basófilas) y pseudohifas. ▲ Epidermis sin mayores alteraciones, aunque puede haber leve espongiosis. ▲ Dermis con leve infiltrado perivascular superficial de linfocitos, aunque puede haber algunos histiocitos.

Figura Nº 2. Dermatosis invisible No. 2: Amiloidosis macular.

Fuente: Publica

La imagen de arriba (Figura Nº 2) representa la localización y el aspecto clínico clásico de una amiloidosis cutánea. Sin embargo, los hallazgos histológicos pueden ser bastante sutiles o incluso imperceptibles en algunas ocasiones. Veamos la histopatología.

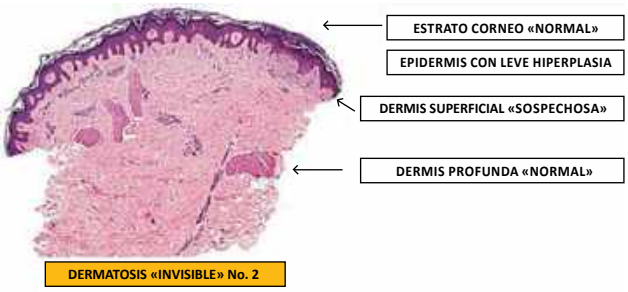

Como pueden observar histológicamente hasta parece ser una piel "normal" y, de hecho, la visualización del material amiloide no suele ser fácil en algunos casos y son necesarias coloraciones especiales para poder demostrarla.

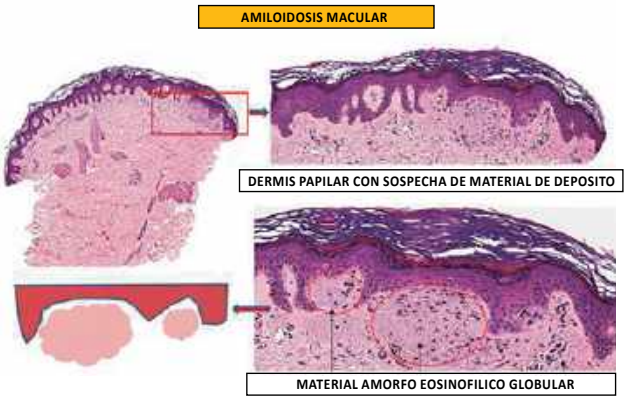

El material de depósito en la amiloidosis cutánea está conformado por queratina y es por esta razón que no siempre es necesario recurrir a una tinción de rojo de Congo para su comprobación (ya que requiere un microscopio especial o el uso de filtros para su lectura). Utilizando una coloración de cristal violeta o incluso una tinción de P.A.S es posible demostrar el depósito, de este material en la dermis papilar.

Hoy en día muchos dermatopatologos están usando ya inmunohistoquímica para comprobar con mucha mayor facilidad y exactitud la amiloidosis. Para este fin se utilizan las citoqueratinas de alto peso molecular (AE1/AE3, CK5/6, 34BE12) y suelen ser especialmente útiles en los casos en que el depósito es tan escaso que las coloraciones de histoquímica son difíciles de interpretar o incluso, a veces, no las pueden detectar.

Cuadro resumen. Amiloidosis macular.

Clínica	histopatología
▲ Maculas hiperpigmentadas que pueden varias de marrón a grisáceas. ▲ Localización: Espalda superior (usualmente área escapular o interescapular) o tercio proximal de brazos. ▲ Asintomáticas la mayoría de las veces, aunque puede haber cierto grado de prurito.	▲ Deposito amorfo, acelular y globular de material eosinofílico a nivel de la dermis papilar. ▲ Algunos melanofagos en la dermis. ▲ Puede haber leve acantosis o hiperqueratosis en la epidermis. ▲ Positivos para rojo de Congo, cristal violeta o P.A.S.

Figura Nº 3. Dermatosis invisible No.3: Vitiligo.

Fuente: Publica

Una de las entidades más difíciles de diagnosticar histológicamente es el vitíligo y esto se debe a que el diagnostico no debería ser histológico sino, fundamentalmente, clínico. Veamos una imagen histológica para poder desarrollar luego este último punto.

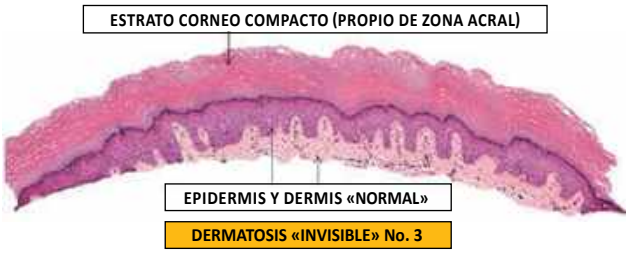

Una constante de las dermatosis invisibles es no observar nada significativo a menor aumento y esta no es la excepción.

Para poder realizar un diagnóstico histológico certero de vitíligo se necesita una marcada disminución (o idealmente ausencia) de melanocitos y pigmento melánico a nivel de la capa basal de la epidermis. Y para eso debemos de observar a mayor aumento la biopsia.

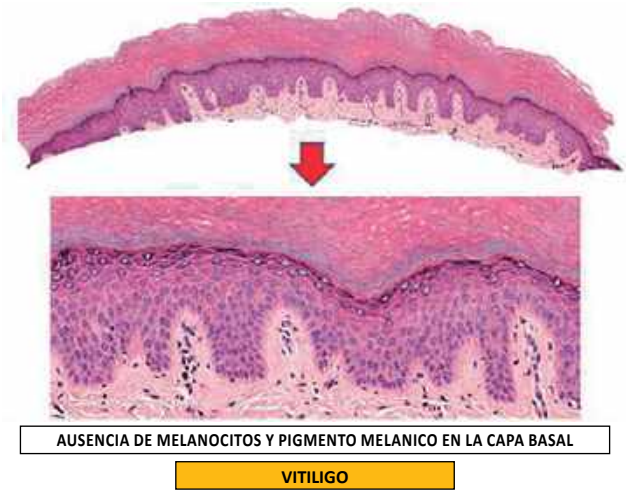

La imagen anterior corresponde a una lesión, establecida, de vitíligo (clínicamente) y cómo podemos observar (o mejor dicho no observar) hay ausencia total tanto de melanocitos como de pigmento melánico. En la práctica diaria esto no suele suceder ya que las lesiones clínicamente establecidas de vitíligo son raramente biopsiadas (y así debe ser).

El dermatólogo debe estar al tanto de la variabilidad histológica que pueden tener las lesiones de vitíligo pues en muchas ocasiones, esa disminución no es tan marcada y puede ir desde un rango leve a moderado. Es decir, no siempre se va a poder confirmar histológicamente un diagnóstico de vitíligo pues la evaluación histológica en los grados leve a moderado (de disminución) suele ser muy subjetiva y no suficientes para un diagnostico categórico.

La biopsia se debe realizar solo si hay sospecha clínica de algún imitador clínico de vitíligo como lo son la micosis fungoide hipopigmentada o el lupus vitiligoide. En esos casos la biopsia es altamente rentable y podrá establecer un diagnóstico adecuado.

Cuando la biopsia es hecha por otros motivos o por exigencia del mismo paciente uno debe de advertir que el resultado histológico no será necesariamente concluyente y debe interpretar que un resultado "inespecífico" no descarta la impresión clínica de vitíligo.

Cuadro resumen. Vitiligo.

Clínica	histopatología
▲ Parches despigmentados ("blancos"). ▲ Usualmente inicio en la niñez o adultez temprana. ▲ Sitios comunes: Cara, tórax superior, manos (zona dorsal) e ingle.	▲ Disminución severa (o idealmente ausencia) de melanocitos en la capa basal. ▲ Disminución severa (o idealmente ausencia) de pigmento melánico en la capa basal.

Figura Nº 4. Dermatosis invisible No. 4: Dermatitis cenicienta.

Fuente: Publica

El eritema discromico perstans, comúnmente conocido como dermatitis cenicienta, es una de las hiperpigmentaciones más comúnmente biopsiadas en busca de un diagnostico histológico. Sin embargo, en el estudio microscópico, la gran mayoría de veces, solo visualizamos incontinencia pigmentaria es decir presencia de pigmento melánico en la dermis.

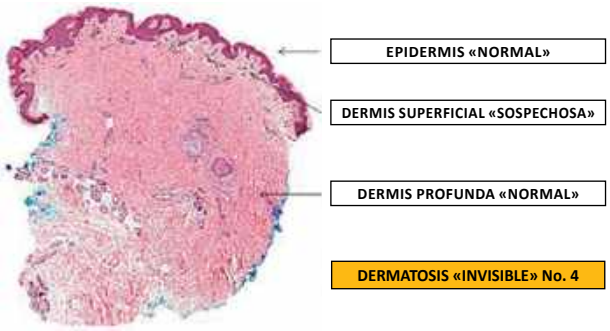

El evento histopatológico que desencadena esta hiperpigmentación es un daño de interfase (degeneración vacuolar de la capa basal) pero rara vez se suele observar estos cambios en la biopsia debido a que cuando el paciente busca atención medica ya han pasado varios meses o incluso años desde el evento inicial.

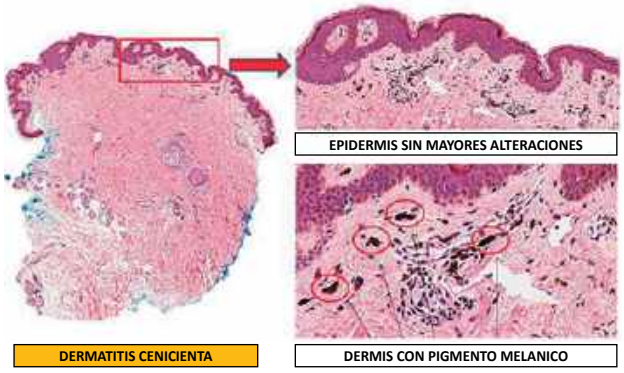

El reporte histológico, por lo tanto, será el de hiperpigmentación post inflamatoria pues es lo único que se observa microscópicamente como podemos constatar en la imagen superior.

El dermatólogo debe tener en cuenta que si las lesiones, y la distribución de las mismas, son compatibles con los de una dermatitis cenicienta el diagnóstico clínico no debe variar ante un resultado histológico de hiperpigmentación post inflamatoria.

Diferenciar una dermatitis cenicienta de un liquen plano pigmentoso no es posible la gran mayoría de veces (por lo menos no histológicamente). Y esto se debe a que ambas entidades son biopsiadas en estadios en donde lo único destacable es la incontinencia pigmentaria. Suele ser mucho mas rentable diferenciarlas por las características clínicas y las distribuciones de las lesiones.

Cuadro resumen. Dermatitis cenicienta.

Clínica	histopatología
▲ Maculas y parches hiperpigmentados en cara, cuello y tronco. ▲ Usualmente en distribución simétricas, aunque pueden ser también unilaterales.	▲ Ortoqueratosis sobre una epidermis normal. ▲ Degeneración vacuolar de la capa basal (No siempre observable). ▲ Pigmento melánico en la dermis.

Como se mencionó en un inicio existen muchas otras dermatosis "invisibles" en literatura dermatopatologica. Por ejemplo, las *dermatosis purpúricas pigmentadas* (en donde la extravasación de glóbulos rojos suele ser el único hallazgo relevante), las *queratosis pilaris* (donde si tenemos suerte veremos un infundíbulo folicular dilatado y con tapón de queratina), las alteraciones de las fibras elásticas (*anetoderma y atrofoderma*) en donde es muy difícil establecer un diagnostico especifico sin la ayuda de tinciones especiales y una alta sospecha clínica. Incluso estadios muy tempranos de algunas entidades "no invisibles" pueden pasar totalmente desapercibidas al examen microscópico inicial como suele suceder, por ejemplo, en las *vasculitis leucocitoclasticas* (la fibrina y el polvo nuclear no son fáciles de identificar en estadios tempranos), la *dermatomiositis* (los cambios de interfase pueden ser muy sutiles) o las *mastocitosis cutáneas* (la cantidad de mastocitos puede ser muy escasa).

No es posible abordar todas ellas en esta ocasión, pero es importante tenerlas en cuenta. Y entender como mensaje final que siempre debe haber una adecuada y fluida comunicación entre el dermatólogo y el patólogo para que ambos puedan llegar a un diagnóstico adecuado sin importar lo sutil de los hallazgos microscópicos o el estadio evolutivo de la enfermedad.

Correspondencia: Dr. Alex Ventura León
E-mail: drventuraleon@gmail.com

Recibido: 15-04-|9
Aceptado: 25-04-19

Liquen escleroatrófico: reporte de un caso

Lichen sclerosus-atrophic: a case report

Erika Santos-Maldonado[1], Paola Tobar-Cerón[1]

RESUMEN

El liquen escleroso y atrófico es una enfermedad inflamatoria crónica de la piel de causa no bien definida. Se caracteriza por la presencia de pápulas y máculas, principalmente en el área anogenital. Tiene mayor predominio en mujeres posmenopáusicas, aunque se han descrito casos en lactantes y ancianos. Cuando aparece en los niños, es usualmente antes de los 7 años de edad. El tratamiento debe estar dirigido a aliviar los síntomas y evitar la evolución de las lesiones a la atrofia. Se presenta un caso de una niña de 4 años que acude por manchas blanquecinas y prurito intenso en región vulvar. Se realiza biopsia y se indica tratamiento con corticoides locales y antinflamatorio, con buena evolución.

Palabras clave: *Liquen escleroso y atrófico, liquen vulvar.*

Dermatol Peru 2019; 29 (2): 127-129

ABSTRACT

Lichen sclerosus and atrophic is a chronic inflammatory disease of the skin of not well-defined cause. It is characterized by the presence of papules and macules, mainly in the anogenital area. It more frequently in postmenopausal women; although cases have been described in infants and elderly. When it appears in children, it usually occurs before 7 years of age. The treatment should be aimed at alleviating the symptoms and avoiding the evolution of the lesions to atrophy. We present a case of a 4-yearold girl who presented with whitish spots and intense pruritus in the vulvar region. Biopsy is performed and indicates treatment with local corticosteroids and anti-inflammatory.

Key words: *lichen sclerosus et atrophicus, vulvar lichen sclerosus.*

1. Médico Residente del servicio de dermatología, Hospital Clínico Quirúrgico Hermanos Ameijeiras (Cuba),

INTRODUCCIÓN

El liquen escleroso y atrófico (LEA) es una dermatosis crónica inflamatoria, no infecciosa, de causa desconocida. Se caracteriza por la atrofia progresiva crónica de la piel y la mucosa vulvar. Es más frecuente en el sexo femenino, siendo la zona genital el área de aparición más frecuente. Fue descrita por vez primera en 1887 por Hallopeau, como una variante del liquen plano[1]. En 1892, Darier describe la forma histopatológica típica de la enfermedad. Montgomery en 1907, la clasifica como una forma diferente del liquen plano y en 1910 Ormsby la identifica como liquen escleroso y atrófico de Hallopeau[2]. En 1976, la Sociedad Internacional para el Estudio de la Patología Vulvovaginal, adoptó el nombre de LEA.

El LEA se considera una condición difícil de tratar, y sin tratamiento puede causar cicatrices y deformidades permanentes de la estructura vulvar. Adicionalmente, se asocia con un riesgo del 2 al 6% de neoplasia escamosa maligna de la vulva. Ambas complicaciones pueden prevenirse con una intervención temprana usando corticosteroides tópicos[3]. Sin embargo, su uso prolongado

Figura N° 1. Características clínicas compatibles con liquen escleroso y atrófico en el área genital y perianal. Nótese la hipopigmentación anogenital.

puede aumentar la atrofia cutánea[4] y pueden aparecer recidivas, con lo que el seguimiento a largo plazo es indispensable.

PRESENTACIÓN DE CASO

Paciente femenina, de 4 años de edad, color de piel mestiza, sin antecedentes personales. Asistió a la consulta Dermatológica del Hospital Pediátrico Docente de Centro Habana, en la Habana. Su madre refirió que hacía 2 años aproximadamente, la paciente padecía lesiones "como manchas blanquecinas en la región vulvar y perianal" (Figura Nº 1), acompañado de prurito intenso en la zona genital, motivos por los que acudió a la consulta. Se indicó biopsia, con diagnóstico presuntivo compatible con LEA.

La biopsia en región vulvar muestra fibrosis en banda que sustituye el infiltrado inflamatorio, atrofia epitelial, hiperqueratosis y adelgazamiento de la epidermis: Diagnóstico: Liquen escleroatrófico (Figura Nº 2).

Tratamiento: hidrocortisona crema 1% cada 12 horas, durante 4 semanas y difenhidramina cada 12 horas mientras persistiera el prurito.

Evolución: Se realizó seguimiento por 6 meses, constatando desaparición del prurito y sin aparición de nuevas lesiones en piel; de manera global, se consideró como una evolución favorable.

DISCUSIÓN DE CASO

El LEA es una enfermedad inflamatoria crónica de la piel de causa no bien definida. Se caracteriza por la presencia de

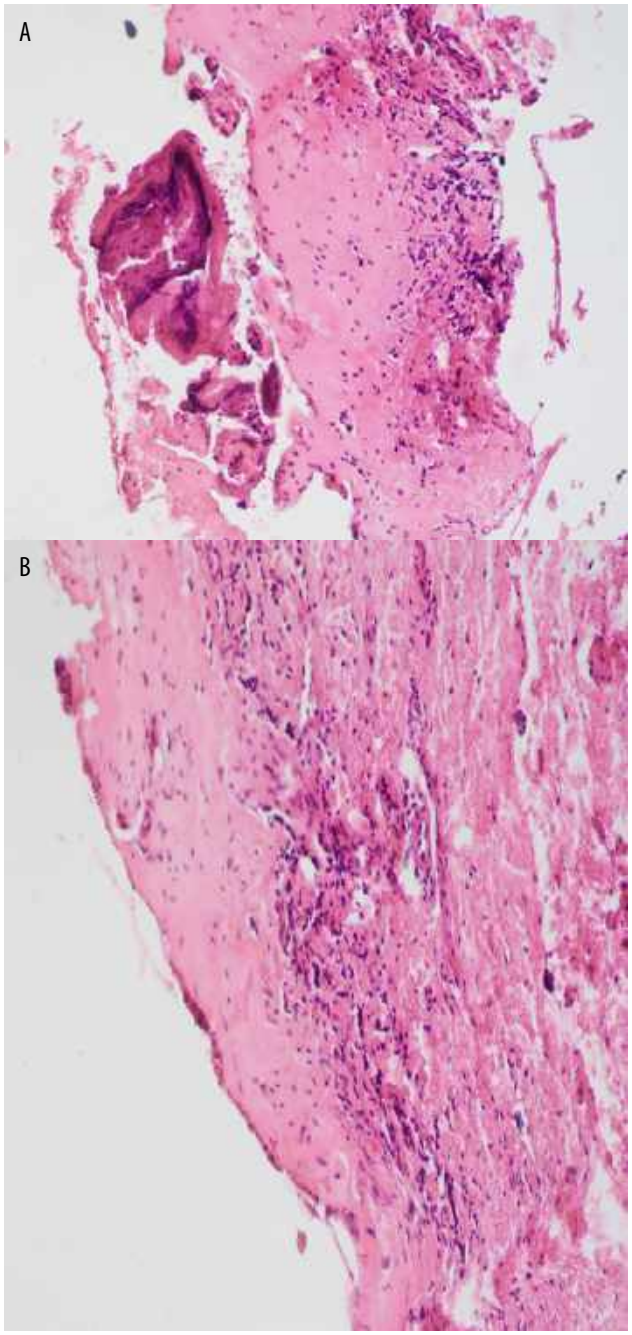

Figura Nº 2. Estudio histopatológico hematoxilina y eosina; 10X A). 40X B). Edema en la dermis e hialinización del colágeno.

pápulas y máculas, con atrofia progresiva, principalmente en el área anogenital. Tiene mayor predominio en mujeres posmenopáusicas, aunque se han descrito casos en lactantes y ancianos[1].

La etiología del LEA se asocia a enfermedades autoinmunes (enfermedades tiroideas, vitíligo, alopecia areata y diabetes mellitus), factores hormonales (más frecuentes en mujeres y en edades con niveles de estrógenos disminuidos) e

infecciones (causadas por el virus de la hepatitis C, el virus del papiloma humano y *Borrelia burgdorferi*)[5].

La media de aparición del LEA en la infancia es de 5 años[6], predomina en el sexo femenino y se ha reportado con mayor frecuencia en los caucásicos. Su prevalencia es difícil de estimar ya que pueden existir formas asintomáticas. Los registros existentes apuntan a que 1 de cada 1000 niñas (0,1%) presentan LEA[7]. En los casos sintomáticos, los síntomas más frecuentes son el prurito, el ardor vulvar y, en ocasiones, sangrado genital y disuria[6]. Usualmente, la patología se confunde con infecciones por hongos, retrasándose el diagnóstico adecuado.

El diagnóstico se basa en la presencia de manifestaciones clínicas, pero debe confirmarse histológicamente, sobre todo cuando existe alguna duda en las características clínicas.

Una vez diagnosticado, los tratamientos van encaminados a reducir y aliviar los síntomas de prurito y dolor, así como a eliminar los signos de actividad como petequias, erosiones y hemorragias, que permitan mejorar las secuelas derivadas de la enfermedad como hiperqueratosis, fisuras, equimosis, atrofia y despigmentación[8].

El tratamiento de elección es el corticoide tópico de alta potencia, como el propionato de clobetasol al 0,05% o el halobetasol al 0,05%. También la mometasona furoato al 0,1% como un fármaco de alta-media potencia[5,7]. Se proponen diferentes esquemas de tratamiento. Una vez controlados los síntomas se puede indicar tratamiento de mantenimiento con corticoides tópicos de igual o menor potencia como la mometasona furoato al 0,1% y con menor frecuencia.

El principal glucocorticoide natural es el cortisol (hidrocortisona), el cual se sintetiza a partir del colesterol por la corteza adrenal. La secreción diaria de cortisol varía entre 10 y 20 mg, presenta un pico a las 8:00 a.m. y tiene una vida media de 90 minutos[9]. Fue el primer esteroide tópico utilizado; sin embargo, con el tiempo se han introducido fórmulas más potentes al modificar la estructura química del mismo.

Se han realizado reportes de tratamiento del LEA con hidrocortisona[6,10,11], combinados con antihistamínicos, estrógenos conjugados.

Dado que el principal beneficio e intención del tratamiento va dirigido hacia el alivio de los síntomas y aunque se logran beneficios de regímenes diversos como las cremas de estrógeno, en los niños, muchos padres muestran preocupación acerca del tratamiento con esteroides tópicos de alta potencia. El tratamiento con crema de hidrocortisona tópica puede lograr efecto de manera más segura, fundamentalmente en esta población, donde es común la resolución completa[12].

CONCLUSIONES

Dado que es una entidad poco frecuente y aunque se conoce que la edad pediátrica tiene mejor pronóstico, es importante presentar este caso que evolucionó de manera favorable con un corticoide de baja potencia y seguro, teniendo en cuenta que un mínimo porcentaje de casos no revierte en la etapa puberal.

REFERENCIAS BIBLIOGRÁFICAS

1. Hallopeau H. Leçons cliniques sur les maladées cutanées et syphilliques. Union Med Can 1887; 43:472.
2. Ormsby, Montgomery. Disease of the skin. Eighteh Edition. Lea & Febiger.
3. Lee A, Fischer G. Diagnosis and Treatment of Vulvar Lichen Sclerosus: An Update for Dermatologists. Am J Clin Dermatol. 2018; 19(5):695-706. Garzon MC, Paller AS. Ultrapotent topical corticosteroid treatment of chilhood genital lichen sclerosus. Arch Dermatol 1999; 135:525-8.
4. M. Ballesteros García, A.I. Mohedas Tamayo, M. Zafra Anta. Liquen escleroso en niños: el gran simulador. Acta Pediatr Esp 2014; 72(10): e346-e348.
5. Cooper SM, Gao XH, Powel JJ, Wojnarowska F. Does treatment of vulvar lichen sclerosus influence its prognosis? Arch Dermatol 2004; 140:702-6.
6. Cararach M., Castro M., García A. et. al. AEPCC-Guía: Dermatosis inflamatoria de la vulva (liquen escleroso, liquen plano y liquen simple crónico). 2016; 1-52. ISBN: 978-84-617-6416-7 Copyright@ AEPCC 2016.
7. Neill SM, Lewis FM, Tatnall FM, Cox NH. British Association of Dermatologists' guidelines for the management of lichen sclerosus 2010. Br J Dermatol. 2010; 163(4):672-82.
8. Jackson S. Gilchrist H, Nesbitt, LT. Update on the dermatologic use of systemic glucocorticosteroids, Dermatol Ther 2007; 20:187-205.
9. GineWeb: Ginecología. Disponible en: www.unizar.es/gine/213gin.htm. Revisado mayo 2019.
10. Pérez Espinosa RA., Crespo Campo G, Isla Valdés A, Zayas León MD. Liquen escleroso y atrófico de la vulva a propósito de un caso. Rev Cubana Obstet Ginecol 2005; 31(2).
11. Flynt J, Gallup DG. Childhood lichen sclerosus. Obstet Gynecol. 1979; 53(3 Suppl):79S-81S.

Correspondencia: Dra. Erika Santos Maldonado,
Email: erisanmal@gmail.com,
ptobarceron@gmail.com
Teléfono: 300 495 1800, 55654769

Recibido: 10-06-19
Aceptado: 15-06-19

Enfermedad de Flegel: hiperqueratosis lenticularis pertsans

Flegel's disease: hyperkeratosis lenticularis perstans

Elizabeth Mayeshiro-Ikeho[1], César A. Chian-García[2], Atilio Solis-Reyes[3], Cinthia A. Bocanegra-Liñan[3], Yohnar Ossco-Cárdenas[3]

RESUMEN

Paciente femenina de 80 años de edad, procedente de Lima, con un tiempo de enfermedad de 10 años cursa con múltiples pápulas planas discoides de diferentes tamaños, color pardo rojizo, de bordes bien delimitados, que al desprender deja un centro ligeramente deprimido y hemorrágico localizadas en cara anterior de ambas piernas. En la histopatología se evidencia hiperqueratosis, atrofia epidérmica, degeneración vacuolar leve, infiltrado linfocitario perivascular superficial e incontinencia pigmentaria.

Palabras clave: *Enfermedad de Flegel, lesiones hiperqueratósicas*

Dermatol Peru 2019; 29 (2): 130-133

ABSTRACT

80-year-old female patient, original from Lima, with 10 years of disease, has multiple discoid flat papules of different sizes, reddish brown, with well-defined edges, that when they detach a slightly depressed and hemorrhagic center is left on the front of both legs. Histopathology shows hyperkeratosis, epidermal atrophy, mild vacuolar degeneration, superficial perivascular lymphocyte infiltrate and pigmentary incontinence.

Key words: *Flegel's disease, hyperkeratotic lesions.*

INTRODUCCIÓN

La enfermedad de Flegel o hiperqueratosis lenticularis perstans (HLP), descrita por un médico alemán, Flegel, en 1958, es un trastorno de la queratinización de herencia autosómica dominante o aparición esporádica[1] que afecta por igual a hombres y mujeres de 40-50 años. Se ha descrito su asociación con alteraciones endocrinas (diabetes e hipertiroidismo), tumores digestivos y cutáneos[2,3].

La etiología es desconocida; sin embargo, puede ser el resultado de un trastorno de queratinización y puede ser provocado por la radiación ultravioleta[4].

Algunos autores describieron la presencia de cuerpos de Odland estructuralmente alterados, carentes de su estructura lamelar interna, los lípidos derivados de los cuerpos de Odland están implicados en la regulación de la descamación del queratinocito y por lo tanto, las alteraciones en la estructura y la función de los cuerpos de Odland pueden originar menos descamación del estrato córneo y en definitiva, hiperqueratosis por retención[5,6].

1. Médico Dermatóloga, Hospital Nacional Arzobispo Loayza-MINSA.
2. Médico Patólogo Clínico, Hospital Nacional Arzobispo Loayza-MINSA.
3. Médico Residente de Dermatología, Hospital Arzobispo Loayza-MINSA.

El cuadro clínico se caracteriza por la presencia de numerosas pápulas queratósicas de color pardo rojizo, de forma discoide, asintomáticas y que al desprenderse, dejan una depresión hemorrágica característica. Generalmente afectan de forma simétrica al dorso de los pies, piernas y ocasionalmente brazos, antebrazos, palmas y plantas e incluso a la mucosa oral[7].

Histológicamente, la afección se caracteriza por hiperqueratosis, adelgazamiento o ausencia de la capa granular, atrofia epidérmica y un infiltrado en forma de banda en la dermis superior[8].

Se han descrito múltiples opciones terapéuticas como los retinoides tópicos y sistémicos, derivados de la vitamina D, la terapia PUVA (psoraleno más radiación UVA), la escisión y la dermoabrasión de las lesiones. Actualmente todas ellas se consideran insatisfactorias por las frecuentes recidivas. Sin embargo el tratamiento con 5-fluorouracilo al 5% en crema, ha dado buenos resultados en muchos casos y por ello algunos autores lo consideran el tratamiento más eficaz. En ocasiones debe suspenderse por su efecto irritante[9,10].

CASO CLÍNICO

Paciente femenina de 80 años de edad, procedente de Lima, quien consulta por presentar lesiones hiperpigmentadas, asintomáticas, de 10 años de evolución. Las lesiones aparecieron en la cara anterior de ambas piernas.

Al examen físico, se evidencian múltiples pápulas de diferentes tamaños, color pardo rojizo, de bordes bien delimitados, forma discoide, que al desprender deja un centro ligeramente deprimido y hemorrágico localizado en cara anterior de ambas piernas. (Figura Nº 1).

Figura Nº 1. Lesiones hiperpigmentadas en miembro inferior.

Figura Nº 2. Multiples papulas queratosicas de color pardo rojizo con bordes bien delimitados y centro ligeramente atrofico.

Antecedentes personales de fibromialgia y artrosis.

Antecedentes familiares no contributorios.

A la paciente se le practicó una biopsia de piel con resultado histopatológico de epidermis con hiperqueratosis, atrofia epidermica, degeneración vacuolar leve, infiltrado linfocitario perivascular superficial e incontinencia pigmentaria. (Figura Nº 4-7)

Figura Nº 3. A mayor aumento se observa centro atrofico hemorragico.

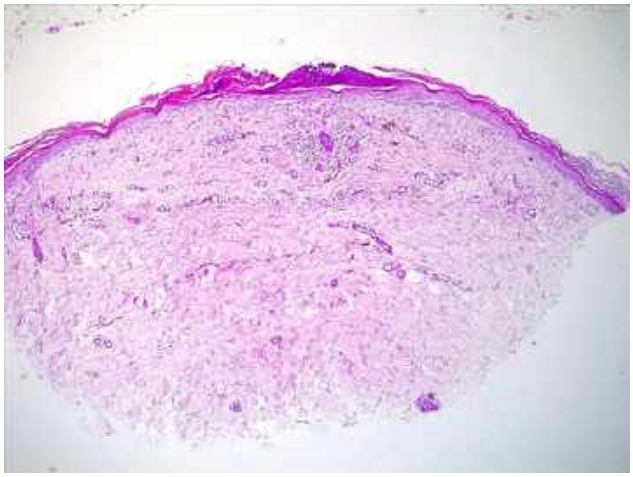

Figura N° 4. Hiperqueratosis superficial. 10X H-E.

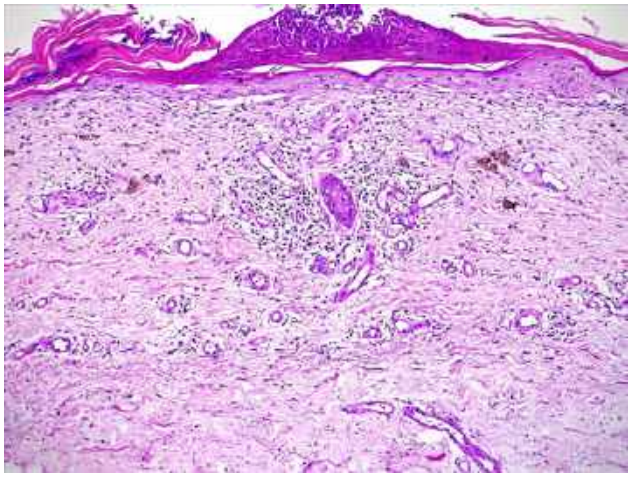

Figura N° 6. A mayor aumento de observa infiltrado linfocítario perivascular. 40X H-E.

COMENTARIO

Aunque la mayoría de autores señalan a la HLP como un trastorno autosómico dominante, la mayoría de los casos son esporádicos y aparecen en forma tardía en la edad adulta, tal como ocurrió en la paciente.

La primera descripción de la HLP realizada por Flegel en 1958 fue de la siguiente manera: «escamas córneas, de color rojo-parduzco, de bordes irregulares, generalmente de 1 a 5 mm de diámetro y hasta 1 mm de grosor localizadas primariamente en el dorso de los pies y piernas[11].

Desde su primera descripción, se han reportado otras localizaciones incluyendo miembros superiores, palmas, plantas, dorso de manos y antebrazos e incluso la mucosa oral. La evolución es crónica, los pacientes son por lo general asintomáticos, aunque pueden referir prurito.

Se describe el caso de una paciente del sexo femenino, sin antecedentes familiares, con aparición de lesiones desde hace 10 años, localizadas en forma simétrica en ambos miembros inferiores, sobre todo en piernas, no pruriginosas.

El diagnóstico diferencial clínico incluye otros trastornos localizados de la queratinización tales como la enfermedad de Kyrle, estucoqueratosis, poroqueratosis actínica superficial diseminada, la acroqueratosis verruciforme de Hopf y el liquen nitidus.[12]

Las alteraciones histológicas fueron las siguientes: Hiperqueratosis paraqueratósica compacta, por debajo de la cual la epidermis estaba algo atrófica, con desaparición del estrato granular y discreta espongiosis, asimismo la dermis papilar subyacente mostraba un infiltrado inflamatorio linfocitario e incomtinencia pigmenti.

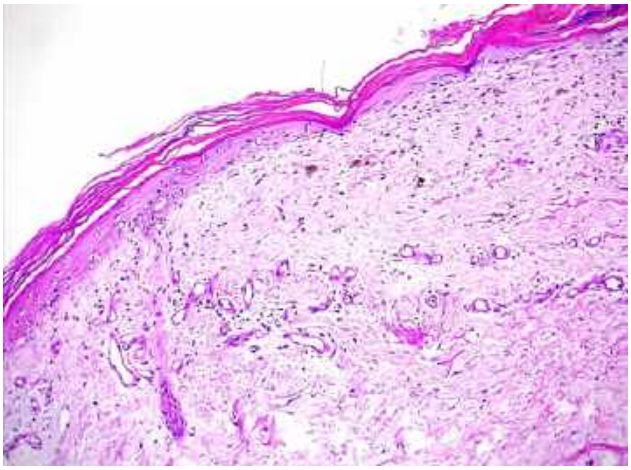

Figura N° 5. Histológicamente se aprecia atrofia epidérmica. 20X H-E.

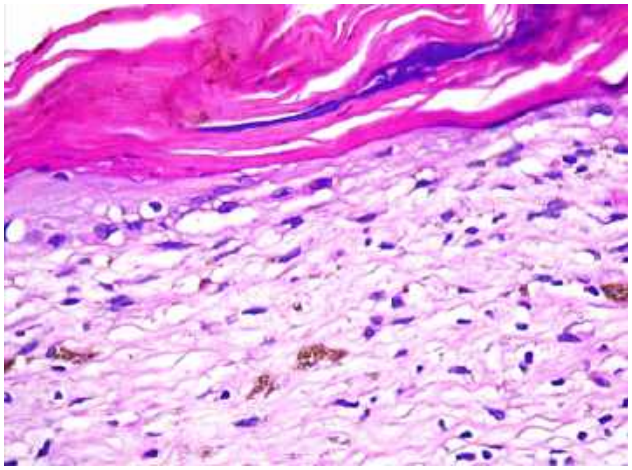

Figura N° 7. Degeneración vacuolar e incontinencia pigmentaria. 100X H-E.

En conclusión, este caso es de presentación esporádica de hiperqueratosis lenticularis perstans o enfermedad de Flegel. A pesar de ser una enfermedad infrecuente, constituye una entidad clínico-patológica bien definida y se debe pensar en esa posibilidad diagnóstica al observar pacientes con lesiones hiperqueratósicas numerosas y localizadas en miembros inferiores.

REFERENCIAS BIBLIOGRÁFICAS

1. Flegel H. Hyperkeratosis lenticularis perstans. Hautarzt. 1958;9:362-4.
2. De Argila D, Revenga F, Rodríguez Peralto JL, Nevado Santos M, Guerra Tapia A, Iglesias Díez L. Hiperqueratosis *lenticularis perstans* (enfermedad de Flegel): estudio clí- nico-patológico de 10 casos. Actas Dermosifiliogr. 1994;85: 309-15.
3. PearsonLH,SmithJG,ChalkerDK.Hyperkeratosis lenticularis perstans (Flegel's disease): case report and literature review. J Am Acad Dermatol. 1987;16:190-5.
4. Price ML, Jones EW, MacDonald DM. A clinicopathological study of Flegel's disease (hyperkeratosis lenticularis perstans). Br J Dermatol. 1987;116:681-91.
5. Ando K, Hattori H, Yamauchi Y. Histopathological differences between early and old lesions of hyperkeratosis lenticularis perstans (Flegel's disease). Am J Dermatopathol. 2006;28:122-6.
6. Jang KA, Choi JH, Sung KJ, Moon KC, Koh JK. Hyperkeratosis lenticularis perstans (Flegel's disease): histologic, immunohistochemical, and ultrastructural features in a case. Am J Dermatopathol. 1999;21:395-8.
7. Jean L. Bolognia, Julie V. Schaffer, Lorenzo Cerroni. Dermatologia.Cuarta Edición. 2018;Pag 1904
8. Ando K, Hattori H, Yamauchi Y. Histopathological differences between early and old lesions of hyperkeratosis lenticularis perstans (Flegel s Disease). Am J Dermatopathol. 2006;8:122-6.
9. Blaheta HJ, Metzler G, Rassner G, Garbe C. Hyperkeratosis lenticularis perstans (Flegel's disease) –lack of response to treatment with tacalcitol and calcipotriol. Dermatology. 2001;202:255-8.
10. LindemayrH,JureckaW.Retinoidacidinthetreatmentof hyperkeratosis lenticularis perstans Flegel. Acta Derm Vene- reol (Stockh). 1982;62:89-91
11. Pearson LH, Smith JG, Chalker DK. Hyperkeratosis lenticularis perstans (Flegel's disease). J Am Acad Dermatol 1987;16:190-5.
12. Orkin M, Mibach HI, Dahl MV. Dermatología. 3a ed. Ciudad de México: Manual Moderno, 1994;318-322.

VISITA NUESTRA REVISTA

DERMATOLOGÍA PERUANA

REVISTA OFICIAL DE LA SOCIEDAD PERUANA DE DERMATOLOGÍA

INGRESA A: www.dermatologiaperuana.pe

NÚMERO ACTUAL | NÚMEROS ANTERIORES | INFORMACIÓN PARA LOS AUTORES | ENVÍO DE MANUSCRITOS | ENLACES DE INTERÉS | EDUCACIÓN MÉDICA CONTÍNUA

Úlceras múltiples como manifestación inicial de una criptococosis sistémica

Multiple ulcers as initial manifestation of a systemic cryptococcosis

Natalia B. Coras-Álvarez[1], Edward Alca[2], Víctor Delgado[3]

RESUMEN

Varón de 91 años, con antecedente de dermatitis atópica y desorden cerebrovascular sin secuelas. Presentó hace 7 meses, placa eritematosa en tórax posterior, pruriginosa, sin mejoría al tratamiento. Hace 2 meses, lesión aumento de tamaño con ulceración; además presentó otras úlceras en región facial, recibiendo tratamiento antibiótico con leve mejoría. Hace 1 mes se asocian nuevas úlceras múltiples a predominio de cuero cabelludo y tórax anterior. Hace 1 semana acudió a emergencia por obstrucción nasal y epistaxis. Al estúdio histopatológico se evidencio una dermatitis nodular crónica granulomatosa; se realizaron tinciones con ácido peryodico de Schiff y metenamina de plata Gomori-Grocott: observándose presencia de estructuras esféricas compatibles con Criptococos. Cultivo de muestra de piel confirma infección por criptococos neoformans. La presentación de este caso es la manifestación cutánea atípica, como úlceras múltiples, sin síntomas sistémicos como manifestación inicial de una criptococosis diseminada.

Palabras claves: *criptococo, criptococosis diseminada, criptococo neoformans.*

Dermatol Peru 2019; 29 (2): 134-137

ABSTRACT

Patient of 91 year-old male, with a record of atopic dermatitis and cerebrovascular disorder without sequelae. He presented, 7 months ago, erythematous plaque in the posterior thorax, pruritic, without treatment improvement. Two months ago, lesion increased in size with ulceration; he also presented other ulcers in the facial region, receiving antibiotic treatment with slight improvement. A month ago, new multiple ulcers are associated with a predominance of scalp and anterior thorax. A week ago, he went to the emergency department due to nasal obstruction and epistaxis. Histopathological study showed a granulomatous chronic nodular dermatitis; stains were made with Schiff's periodic acid and Gomori-Grocott silver methenamine: the presence of spherical structures compatible with Cryptococcus was observed. Skin sample culture confirms infection with neoformans cryptococcus. The presentation of this case is due to the atypical skin manifestation, as multiple ulcers, without systemic symptoms as the initial manifestation of a disseminated cryptococcosis.

Keys words: *Cryptococc.*

1. Servicio de Dermatología, Hospital Nacional Guillermo Almenara Irigoyen, Lima-Perú.
2. Servicio de Dermatología, Hospital Nacional Guillermo Almenara Irigoyen, Lima-Perú.
3. Servicio de Anatomía Patológica, Hospital Nacional Guillermo Almenara Irigoyen, Lima-Perú.

INTRODUCCIÓN

La criptococosis es una infección micótica causada más frecuentemente por *Cryptococcus neoformans*, afectando predominantemente a individuos inmunocomprometidos[1]. Los Hallazgos clínicos asociados con criptococosis son frecuentemente a enfermedades pulmonares y neurológicas, pero también pueden diseminarse a piel, articulaciones, próstata y globo ocular[2]. La participación cutánea generalmente ocurre en el curso de una micosis diseminada y puede preceder a otras manifestaciones graves[1]. Se puede presentar como pápulas, pústulas, nódulos, abscesos, edema, paniculitis, úlceras, similares a celulitis y molusco contagioso[3]. El diagnóstico se basa en el examen micológico e histopatológico[4]. El tratamiento temprano es de importancia para disminuir la mortalidad en estos pacientes[5].

Reportamos el caso de un paciente varón con úlceras múltiples como presentación inicial de una criptococosis sistémica.

CASO CLÍNICO

Paciente varón de 91 años, con antecedente de dermatitis atópica y desorden cerebrovascular sin secuela. Presento hace 7 meses, placa eritematosa en tórax posterior, pruriginosa, no dolorosa; se le realiza una biopsia de piel con resultado de una dermatitis espongiotica, se indica tratamiento con corticoide tópico y antihistamínicos con mejoría parcial. Hace 2 meses, la lesión aumenta de tamaño con ulceración (Figura Nº 1), además presenta otras úlceras en región facial con tratamiento antibiótico con leve mejoría. Hace 1 mes aparecen nuevas úlceras múltiples a predominio de cuero cabelludo y tórax anterior (Figura Nº 2). Hace 1 semana acude a emergencia por obstrucción nasal y epistaxis por lo que se hospitaliza.

Al examen físico: múltiples úlceras a predominio en tronco, cuero cabelludo y región facial asociado a secreción purulenta con costras hemorrágicas en fosas nasales, adenopatías submaxilares, cervicales e inguinales, no síntomas respiratorios ni fiebre.

A los exámenes de laboratorio: leucocitos sin neutrofilia (9.78 x 10^9/l, neutrófilos 62%) creatinina: 0.73 mg/ dL (0.5-0.8mg/dL), glucosa: 81 mg/ dL (74-106 mg/d/L), urea: 32.1 mg/dL (15-45 mg/dL), FA: 648, TGO: 78 U/L (0-34 U/L), TGP: 59 U/L (13-69 U/L), GGTP: 421U/L (12-43 U/L), albumina: 2.4 mg/dL (3.2-4.8 mg/dL), DHL: 1075 U/L (50 - 150 U/L), velocidad de sedimentación globular: 31 mm/h (<20 mm/h), proteína C reactiva: 340.2 mg/L (<10 mg/L), perfil de coagulación: sin alteración, serología para anticuerpos HIV: negativo.

Figura Nº 2. Región tórax anterior, múltiples úlceras con áreas costrosas, no dolorosas.

En las técnicas de imagen se observaron los siguientes hallazgos: radiografía de tórax con infiltrados radiopacos en campos medios y basales (Figura Nº 3); tomografía multicorte de macizo facial con pansinusitis a predominio etmoidal bilateral con engrosamiento de mucosa nasal, múltiples adenopatías en rango patológico con aspecto de infiltración secundaria (Figura Nº 4); tomografía axial computarizada de tórax, abdomen y pelvis con múltiples adenopatías axilares, mediastinales, inguinales e infiltrado intersticial pulmonar.

Biopsia aspiración con aguja fina de adenopatía inguinal muestra hiperplasia linfoide reactiva.

Figura Nº 1. Región tórax posterior, placa ulcerada con borde eritematoso.

Figura Nº 3. Radiografía de tórax A-P, infiltrado intersticial difusas a predominio de campos pulmonares medios y basales.

Figura Nº 4. Tomografía multicorte de macizo facial, pansinusitis, adenopatías múltiples en regiones parotídeas, submaxilares y cervicales.

Se indicó tratamiento antibiótico empírico con ceftriaxona y vancomicina, sin mejoría de las lesiones cutáneas. La evolución clínica fue desfavorable, paciente presentó mayor secreción nasal, dificultad respiratoria y fiebre; no se evidencia compromiso de sistema nervioso. Se realiza exámenes de laboratorio e imágenes con resultados sugerentes de neumonía intrahospitalaria para lo cual se deriva al servicio de neumología; paciente fallece a los 2 días posteriores.

Al estudio histopatológico de biopsia de piel: ulceración, dermatitis nodular crónica granulomatosa con neutrófilos, linfocitos. Se realiza tinción ácido peryodico de Schiff y metenamina de plata Gomori-Grocott, se observan estructuras esféricas, compatibles con infección por Criptococos (Figura Nº 5). Cultivo de muestra de piel confirma infección por criptococo neoformans.

DISCUSIÓN

El compromiso cutáneo en una criptococosis diseminada puede ser una manifestación inicial de una infección diseminada[6].

Las lesiones cutáneas pueden presentarse como umbilicales, nodulares, acneiformes, herpetiformes, similar celulitis[9], múltiples úlceras[7]. Pueden afectar áreas expuestas y no expuestas[8] en algunos casos inclusive sin síntomas sistémicos. Nuestro paciente presento múltiples úlceras, sin síntomas respiratorios ni alteración del sistema nervioso central de inicio.

La infección diseminada por criptococosis es rara en pacientes inmunocompetentes, la forma de ingreso más frecuente es por inhalación de esporas causando infección pulmonar, que puede permanecer localizada y resolverse espontáneamente o propagarse al sistema nervioso central en pacientes inmunocomprometidos; la afectación cutánea se da más frecuentemente en infección diseminada[10]. Nuestro paciente no presentaba inmunodepresión comprobada.

El diagnóstico de criptococosis se puede realizar mediante histopatología del tejido infectado, detección directa de hongos en fluidos corporales con examen de tinta china, aislamiento en cultivo de tejidos y detección de antígeno de polisacárido del criptococo en el suero y en el líquido cefalorraquídeo mediante aglutinación por látex o ELISA[11]. El paciente caso evidenció presencia de criptococos en la histología, detección directa y cultivo de muestra de piel.

Las recomendaciones actuales de tratamiento sugieren anfotericina B liposomal o desoxicolato de anfotericina más flucitosina durante al menos 14 días o hasta que los cultivos de sangre y líquido cefalorraquídeo se vuelvan

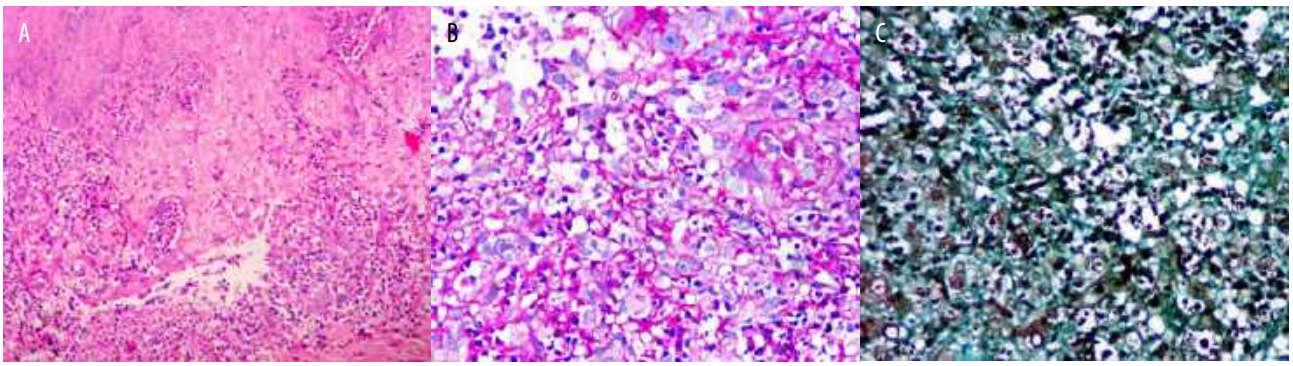

Figura Nº 5. Al estudio histopatológico de biopsia de piel. A). Dermatitis nodular crónica granulomatosa (HE. 10x). B). Tinción acido peryodico de Schiff con múltiples estructuras esféricas ovales (PAS. 10x). C). Tinción de metenamina de plata Gomori-Grocott, se observa tinción de las paredes celulares de los hongos, sugestivo de infección por criptococos (10x).

estériles, en casos de pacientes con enfermedad diseminada o afectación de sistema nervioso sistémico[12].

El reconocimiento de lesiones cutáneas por infección por criptococos es un gran desafío, ya que puede encontrarse gran variabilidad clínica y por lo tanto un retraso en el diagnostico con aumento de morbilidad y mortalidad de estos pacientes.

REFERENCIAS BIBLIOGRÁFICAS

1. Quartarolo N, Thomas I, Li H, Wiederkehr, Schwartz RA, Lambert WC. Cutaneous cryptococcosis. Acta Dermatol 2002; 11:4.
2. Huston SM, Mody CH. Cryptococcosis: an emerging respiratory mycosis. Clin Chest Med 2009, 30:253–264
3. Kikuchi N, Hiraiwa T, Ishikawa M, Mori T, Igari S, Hanami Y, et al. Cutaneous Cryptococcosis Mimicking Pyoderma Gangrenosum: A Report of Four Cases. Acta Derm Venereol. 2016; 96:116-7.
4. Dharmshale SN, Patil SA, Gohil A, Chowdhary A, Oberoi C. Disseminated crytococcosis with extensive cutaneous involvement in AIDS. Indian J Med Microbiol 2006;24:228-30.
5. Lu HC, Yang YY, Huang YL, Chen TL, Chuang CL, Lee FY, Lee SD. Disseminated cryptococcosis initially presenting as cellulitis in a rheumatoid arthritis patient. J Chin Med Assoc 2007; 70:249–252
6. Pau M, Lallai C, Aste N, Aste N, Atzori L. Primary cutaneous cryptococcosis in an immunocompetent host. Mycoses. 2010; 53:256-8.
7. Araki K., Yoshida Y, Kohno H, Sugiyama, E. *A Large Deep Skin Ulcer as an Initial Manifestation of Systemic Cryptococcosis. Mycopathologia, 2019*; doi:10.1007/s11046-019-00322-1
8. Neuville S, Dromer F, Morin O, Dupont B, Ronin O; et al. Primary cutaneous cryptococcosis: a distinct clinical entity. Clin Infect Dis. 2003; 36:33747.
9. Gomes de Sousa MD, Bernardes Filho F, Barros Costa Fernandes LE, Guedes Leal CR, Rocha Magalhães C, et al. *Cellulitis in a Liver Transplant Patient as an Initial Manifestation of Disseminated Cryptococcal Disease. Case Reports in Dermatology, 2016; 8(3), 250–253*. doi:10.1159/000449365
10. Srivastava GN, Tilak R, Yadav J, Bansal M. Cutaneous cryptococcus: marker for disseminated infection. BMJ Case Rep 2015; 2015: pii: bcr2015210898
11. Perfect JR, Bicanic T. Cryptococcosis diagnosis and a treatment: What do we know now. Fungal Genet Biol. 2015; 78:49-54.
12. Franco-Paredes C, Womack T, Bohlmeyer T, Sellers B, Hays A, Patel K, et al. Management of Cryptococcus gattii meningoencephalitis. Lancet Infect Dis 2015; 15:348–355.

Correspondencia: Dra. Natalia Beatriz Coras Álvarez
Email: nataliacoras@gmail.com

Conflictos de intereses: los autores declaran no tener conflictos de interés

Contribuciones de autoría: los autores participamos en la concepción del artículo, participamos en su redacción y la revisión de la versión final para su publicación.

Recibido: 20-05-19
Aceptado: 30-05-19

Hidradenocarcinoma en una gestante

Hidradenocarcinoma in a gestante

Favio García-Mendoza[1], Cindy Rodríguez-Arbi[2], Víctor Delgado-Gonzáles[3]

RESUMEN

El hidradenocarcinoma es un tumor maligno extremadamente raro, dependiente de los ductos ecrinos de glándulas sudoríparas. Se presenta el caso de una paciente de sexo femenino de 36 años, que en los últimos 12 meses desarrolla una lesión papular en cara interna de pierna derecha, la cual fue creciendo progresivamente adquiriendo una conformación nodular. El inicio del cuadro clínico coincide con el inicio de un embarazo de la paciente. Se presenta el caso debido a la rareza de la entidad y la importancia de tener en cuenta los tumores de anexos cutáneos dentro de los diagnósticos diferenciales en tumoraciones con componente quístico.

Palabras clave: *Hidradenocarcinoma, tumor maligno, ecrino.*

Dermatol Peru 2019; 29 (2): 138-140

ABSTRACT

Hydradenocarcinoma is an extremely rare malignant tumor, dependent on the ecrinducts of sweat glands. We present the case of a 36-year-old female patient, who in the last 12 months developed a papular lesion on the inner face of the right leg, which grew progressively acquiring a nodular conformation. The onset of the clinical picture coincides with the onset of a pregnancy of the patient. The case arises due to the rarity of the entity and the importance of taking into account the tumors of skin annexes within differential diagnoses in tumors with cystic component.

Key words: *Hydradenocarcinoma, malignant tumor, ecrine.*

INTRODUCCIÓN

El hidradenocarcinoma es un tumor maligno extremadamente raro, dependiente de los ductos ecrinos de glándulas sudoríparas[1]. Es un tumor maligno agresivo que representa el 0,01% de todos los cánceres de piel[1]. Se origina de novo, entre la quinta y séptima década de vida con leve predominancia en mujeres[1]. El diagnóstico está basado en el estudio histológico e histoquímico[1,2]. La recurrencia local es común (hasta 50% de casos)[1] y puede presentar metástasis ganglionares[2,3,4], por lo que los estudios de extensión y seguimientos cercanos son fundamentales.

CASO CLÍNICO

Se presenta el caso de una paciente de sexo femenino de 36 años, sin antecedentes patológicos de importancia, que en los últimos 12 meses desarrolla una lesión papular en cara interna de pierna derecha, sin traumatismo previo, la cual fue creciendo progresivamente adquiriendo una conformación nodular que se asociaba a prurito perilesional y dolor a la presión de esta. El inicio del cuadro clínico coincide con el inicio de un embarazo de la paciente.

1. Médico Residente de Dermatología del Hospital Nacional Guillermo Almenara Irigoyen.
2. Médico Asistente del Servicio de Dermatología del Hospital Nacional Guillermo Almenara Irigoyen.
3. Médico Asistente del Servicio de Anatomía Patológica del Hospital Nacional Guillermo Almenara Irigoyen.

El examen físico reveló una tumoración en forma de cúpula de aspecto quístico de 3 centímetros de diámetro y 5 milímetros de altura, de coloración rojiza y superficie lisa, no móvil, con translucencia positiva (Figura N° 1). No se identificaron adenopatías inguinales ni poplíteas palpables.

Se planteó una biopsia exéresis de la tumoración, el estudio histológico e histoquímico (panqueratina+, EMA+, CK7+, CEA+) del tejido fue sugestivo de hidradenocarcinoma ecrino con bordes quirúrgicos comprometidos (Figura N° 2). Se realizaron estudios de extensión (PET-CT, TEM) los cuales fueron negativos para enfermedad neoplásica a distancia. La paciente fue sometida a ampliación de márgenes quirúrgicos.

Actualmente se encuentra en controles por el servicio de dermatología y oncología sin signos de recurrencia de enfermedad en 6 meses de seguimiento.

Figura N° 1. Tumoración nodular en forma de cúpula de 3 centímetros de diámetro, de coloración rojiza azulada, de superficie lisa y brillante en cara interna de pierna derecha. Lesión presentaba transiluminación positiva, evidenciando su componente quístico.

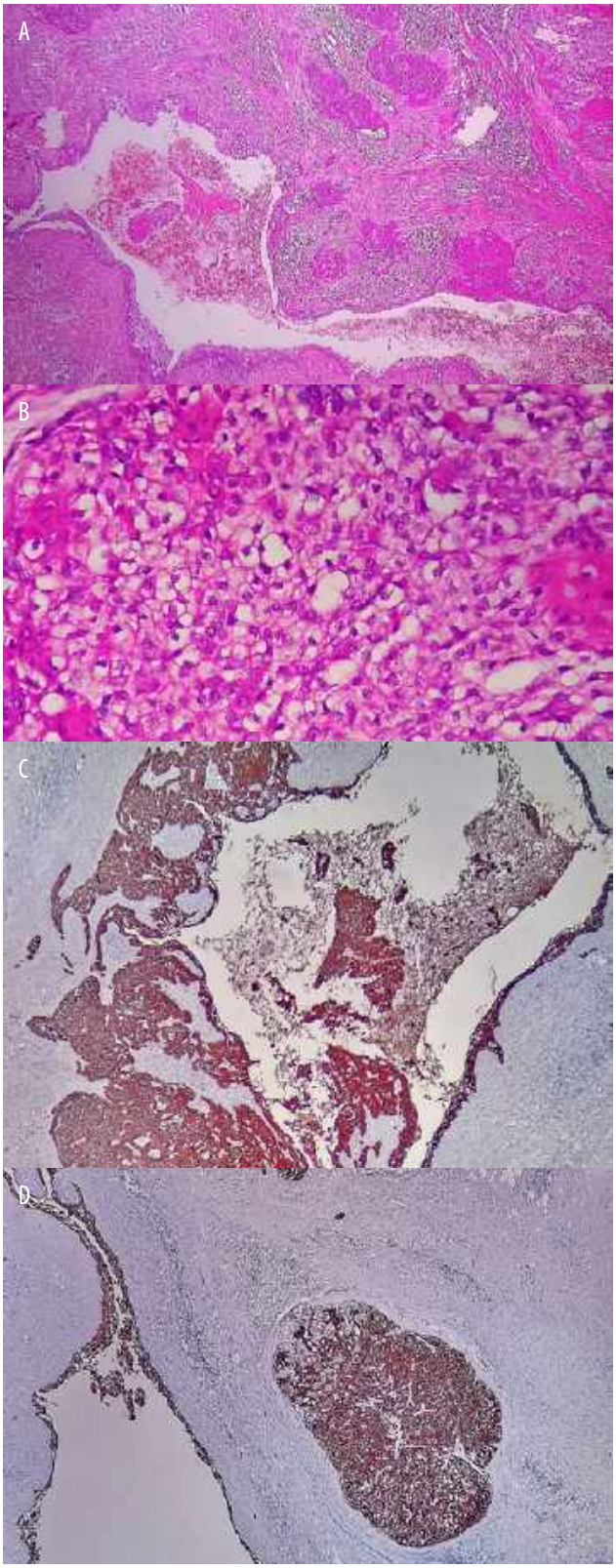

Figura N° 2. A) H&E: Neoplasia de componente quístico y sólido infiltrante en dermis, compuesto por células de citoplasma claro y acidófilo con estroma hialino. B) H&E: Células claras pleomórficas que conforman canalículos ecrinos, se observan algunas figuras mitóticas. C) Tinción positiva para panqueratina. D) Tinción positiva para CK7 resaltando canalículos ecrinos.

DISCUSIÓN

El hidradenocarcinoma es un tumor maligno agresivo que representa el 0,01% de todos los cánceres de piel[1]. Se origina de novo, entre la quinta y séptima década de vida con leve predominancia en mujeres[1]. El diagnóstico esta basado en estudio histológico e histoquímico[1,2]. La recurrencia local es común (hasta 50% de casos)[1] y puede presentar metástasis ganglionares[2-4], por lo que los estudios de extensión y seguimiento cercanos son fundamentales.

El tratamiento de elección es la cirugía con márgenes amplios[1], lo que se realizó con la paciente en las dos intervenciones quirúrgicas. En caso de enfermedad residual, recurrencia o compromiso ganglionar es posible la radioterapia[1]. Sin embargo, la supervivencia a 5 años post cirugía llega solo hasta el 30%[1].

CONCLUSIÓN

Se presenta el caso debido a la rareza de la entidad y la importancia de tener en cuenta los tumores de anexos cutáneos dentro de los diagnósticos diferenciales en tumoraciones con componente quístico, ya que el tratamiento en el caso de carcinomas de anexos requiere escisiones amplias y seguimiento periódico por el alto grado de recidiva.

REFERENCIAS BIBLIOGRÁFICAS

1. Soni A, Bansal N, Kaushal V, Chauhan AK. Current management approach to hidradenocarcinoma: a comprehensive review of the literature. Ecancermedicalscience. 2015;19(9):517.
2. Ngo N, Susa M, Nakagawa T, Kawahara Y, Sato C, Horiuchi K, et al. Malignant Transformation of Nodular Hidradenoma in the Lower Leg. Case Rep Oncol. 2018;11(2):298-304.
3. Labbardi W, Hali F, Marnissi F, Cribier B, Chiheb S. [Hidradenocarcinoma of the heel associated with inguinal metastases]. Ann Dermatol Venereol. 2017;144(8-9):536-42.
4. Kane B, Adler E, Bhandari T, Rose M, DiGuglielmo N, Sun X. Malignant Hidradenocarcinoma in the Lower Extremity: A Case Report of a Rare Tumor. J Foot Ankle Surg. 2018;57(3):618-21.

Correspondencia: Dr. Favio Garcia Mendoza
Email: favio.gm@gmail.com

Recibido: 15-05-19
Aceptado: 30-05-19

Tumoración nodular primer dedo del pie izquierdo

Nodular tumor first left toe

Leonardo A. Sánchez-Saldaña

ENFERMEDAD ACTUAL

Paciente masculino de 54 años de edad, sin antecedentes patológicos de importancia, refiere iniciar su enfermedad hace 2 meses con una pápula en la parte distal del primer dedo del pie izquierdo, que va aumentando de tamaño progresivamente, refiere dolor a la presión y sangrado, motivo por el que consulta en el servicio de dermatología.

Al examen clínico se aprecia lesión tumoral bien circunscrita de aproximadamente 1.5 cm de diámetro, pediculado de base ancha, a la palpación consistencia dura, aspecto fibroso, poco móvil, con dolor a la presión, localizado en el primer dedo del pie izquierdo, borde distal lateral externo. No lesiones en otras partes del cuerpo, no adenopatías regionales. Resto del examen clínico general sin alteraciones. Figura Nº 1.

En los exámenes de laboratorio de rutina: Perfil hematológico, bioquímico, hepático y renal dentro de valores normales.

La biopsia de la lesión del pie muestra un tumor dérmico circunscrito, no encapsulado, compuesto de numerosos fascículos entremezclados de células en forma de huso que muestran una cantidad moderada de citoplasma eosinofílico fibrilar y núcleo en forma de cigarro de punta roma, entremezclados con colágeno. Figura Nº 2 A y B a 4 A y B.

Se realizó escisión quirúrgica de la lesión, no habiendo recurrencia el tumor.

Figura Nº 1. Nódulo eritematoso, consistencia firme, pediculado, base ancha, con tendencia a sangrar.

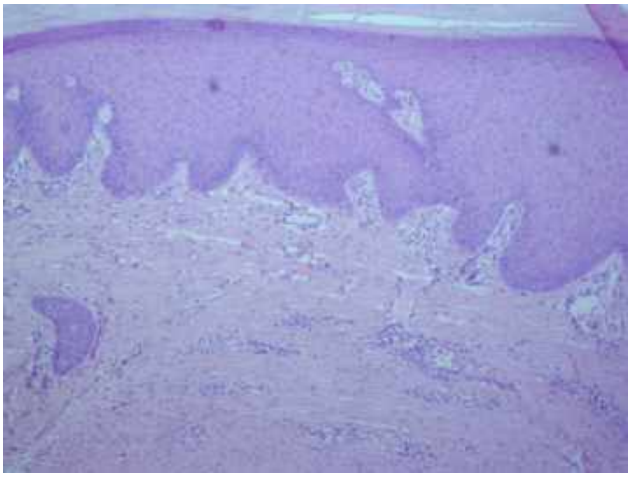

Figura Nº 2 A. La imagen muestra hiperplasia epidermal irregular. En la dermis papilar proliferación vascular y congestión, debajo se aprecia tumor dérmico bien circunscrito, no encapsulado.

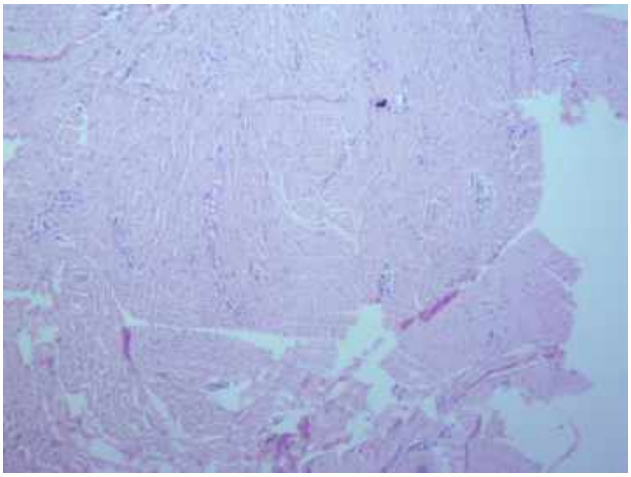

Figura Nº 2 B. Tumor dérmico bien circunscrito, no encapsulado, compuesto de numerosos fascículos entremezclados en una disposición entrelazada y en espiral.

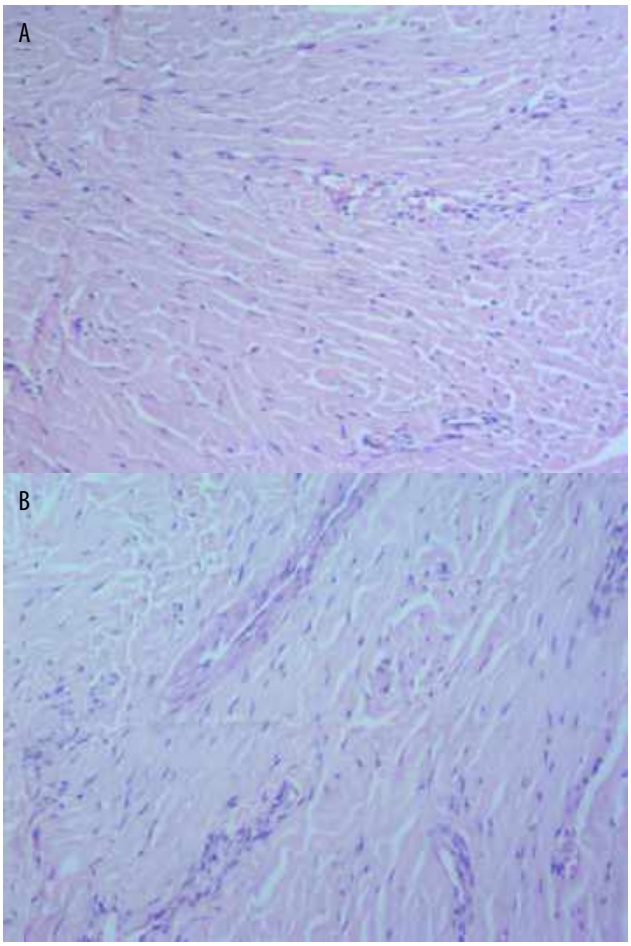

Figura Nº 3. A y B. Numerosos fascículos entremezclados en una disposición entrelazada y en espiral en la dermis reticular. Células con núcleo alargado. Entre los fascículos y el colágeno se aprecia vasos dilatados.

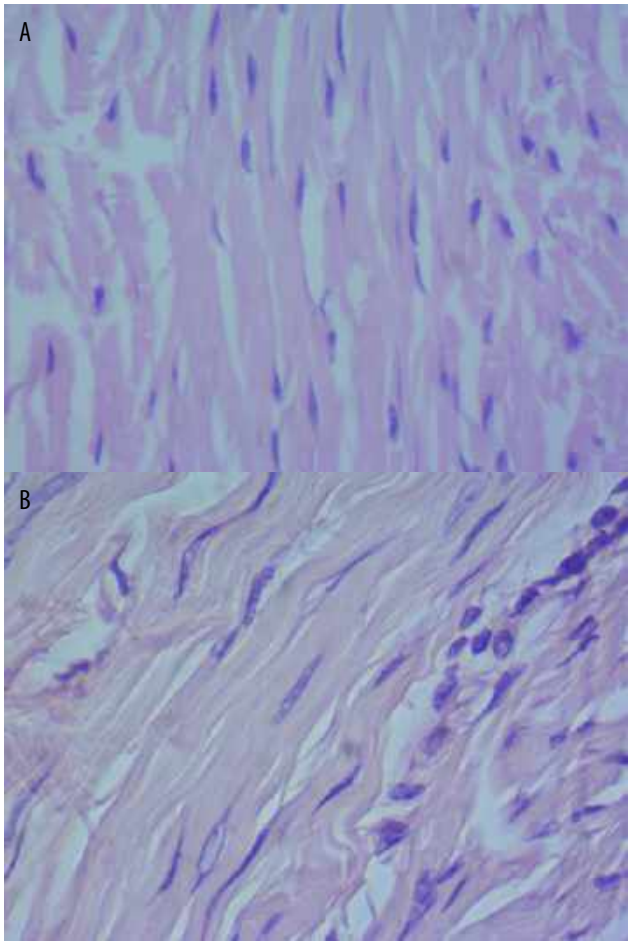

Figura Nº 4. A y B. Células fusiformes con citoplasma eosinofílico fibrilar y núcleo en forma de cigarro de punta roma, entremezclados con colágeno.

¿CUÁL ES SU DIAGNÓSTICO?

Leiomioma subcutaneo del primer dedo pie izquierdo

Comentario

El *leiomioma* es un tumor benigno de tejido blando derivadas de células musculares lisas, por lo tanto pueden desarrollarse en cualquier lugar donde exista músculo liso y rara vez pueden presentar transformación maligna[1-10]. Se desconoce los mecanismos que determinan la proliferación de las fibras musculares lisas.

Rudolf Virchow fue el primero en describirlo en 1854 en un varón de 32 años con leiomiomas múltiples en la piel de la areola mamaria[7]. La descripción histopatológica fue hecha por Besnier.

Los leiomiomas dependiendo del origen del musculo liso existen tres variedades. Los derivados del músculo piloerector (unidad pilosebácea) se denominan *piloleiomioma* y pueden ser: solitarios de presentación rara, o múltiples, la más frecuente[2]. Los derivados del músculo liso se originan de las paredes de los vasos sanguíneos y se denominan *angioleiomioma* y por último están los *leiomiomas genitales* que derivan del músculo liso de los labios mayores, escroto (dartroico) y del tejido eréctil como los pezones.[3,7-11]

La incidencia parece ser igual en ambos sexos y en relación a la raza se ha observado que solo en los angioleiomiomas de la cavidad oral hay una mayor tasa para la raza blanca en relación a la negra de 3:1[1]. Los leiomiomas cutáneos generalmente se presentan más en adultos que en niños, siendo los *angioleiomiomas* más frecuentes ente los 20 y 60 años y los *pioleiomiomas múltiples* más comunes ente los 10 y 30 años[1,3,5].

Las *lesiones típicas de piloleiomioma solitarios* son pápulas o nódulos intradérmicos, redondeados, de tamaño que puede variar de pocos milímetros a un centímetro, de color rojizo - marrón y de consistencia firme, habitualmente menos dolorosa y más grande que los pioleiomiomas múltiples, pero no muestran ninguna característica clínica distintiva[2]. Comúnmente se encuentra múltiples lesiones que se unen para formar placas o adquieren distribución lineal. Puede asentarse en cualquier área pilosa de la superficie corporal y se han descrito casos que estaban presentes desde el nacimiento[2]. Las localizaciones más frecuentes son las regiones extensoras de las extremidades, el tronco y regiones laterales de cara y cuello[1,2,11]. Los leiomiomas son generalmente asintomáticos, y cuando presenta un tamaño considerable pueden generar síntomas, especialmente dolor y en particular frente a cambios de temperatura. También se han descrito síntomas con el roce, presión y traumatismos[1,5,8.10]

Los *pioleiomiomas múltiples* suelen aparecer a partir de la segunda o tercera década de la vida y tienden a agruparse en una placa, adoptar una distribución lineal a lo largo de las líneas de Blaschko o aparecer salpicados por toda la superficie corporal. La existencia de lesiones de distribución zosteriforme o bilateral y simétrica sugiere una naturaleza nevoide del proceso y algunos autores han utilizado el término "*nevus leiomiomatoso sisteatizado*" para nombrar éstos casos[2]. Las localizaciones más frecuentes son las superficies extensoras de las extremidades y el tronco. Habitualmente los piloleiomiomas múltiples afectan a más de una región anatómica en un mismo paciente y muestran una incidencia familiar, con herencia autosómica dominante, y asociación a miomas uterinos en los miembros femeninos afectados[2]. Esta asociación de piloleiomiomas múltiples y miomas uterinos en los miembros femeninos de la familia se conoce como síndrome de Reed o síndrome HLRCC (Hereditary Leiomyomatosis and Renal Cell Cancer) y se produce como consecuencia de una mutación en la línea germinal que afecta al gen FH (gen de la *fumarato hidratasa*), que se encuentra en el cromosoma 1q42.3-q43[2,3,7,10]. La fumarato hidratasa es una enzima que interviene en el ciclo de Krebs favoreciendo el desarrollo de piloleiomiomas cutáneos y miomas uterinos. Una pequeña proporción de pacientes con éste síndrome desarrollan también carcinoma papilar del riñón tipo II y carcinoma renal del ducto colector[1,11,13].

Los *leiomiomas genitales* usualmente son asintomáticos y solitarios y ocasionalmente pedunculados, originados en las fibras musculares lisas del dartros[2,14]. Generalmente son nódulos firmes, no adheridos a planos profundos, indoloros y raramente ulcerados. Se han descrito formas pediculadas y un caso bilateral. Su tamaño oscila desde 1 a 8 cm y se localizan más frecuentemente en el escroto que en el pene, glande o prepucio[14].

Los angioleiomiomas se presentan como nódulos dolorosos, solitarios, más frecuente en mujeres y localizados en las piernas[15]. Algunos pacientes con lesiones múltiples presentan dolor que puede ser espontáneo o secundario a la presión local o factores emocionales.

El diagnóstico específico siempre es histopatológico[1]. Para realizar una aproximación diagnóstica se puede recurrir a las imágenes. El ultrasonido en un angioleiomioma podría mostrar márgenes bien definidos y una estructura homogénea. Al dopler color ésta lesión tendría gran

resistencia en las arterias intratumorales, sugiriendo a presencia de vasos musculares[1].

La histopatología de los piloleiomiomas solitarios y múltiples muestran los mismos hallazgos. En general, son lesiones mal delimitadas y no encapsuladas, que infiltran todo el espesor de la dermis aunque suele respetar una banda de dermis superficial. La lesión está constituida por fascículos de células fusiformes entrelazadas entre sí y distribuidos irregularmente por la dermis. Las células tienen citoplasma amplio eosinofílico y núcleos elongados con extremos romos[2,4].

El diagnóstico diferencial clínico de los leiomiomas cutáneos incluye con el angiolipoma, tumor glómico, espiradenoma ecrino, neurofibroma, nevo y lipoma[3].

Los leiomiomas no se resuelven espontáneamente y no parecen tener riesgo de malignidad. El tratamiento de los leiomiomas depende del número de lesiones y de la sintomatología. Si se trata de únicas o en escaso número, la extirpación quirúrgica es la mejor alternativa. En los pacientes con leiomiomas múltiples se han ensayado diversos medicamentos por vía oral para el alivio del dolor, incluyendo nitroglicerina, nifedipino y fenoxibenzamina, con resultdos variables[2]. Otros tratamientos empleados para leiomiomas múltiples dolorosos han sido la destrucción de la lesiones mediante electrocoagulación, crioterapia o con láser de $CO2$[2,3,7,11-16].

CONCLUSIÓN

El interés de ésta presentación es la localización del leiomioma en la parte distal del primer dedo del pie izquierdo que es de presentación rara. Debe plantearse el diagnóstico diferencial con los tumores dolorosos cutáneos y subcutáneos: espiradenoma, neurilemoma, glomico, leiomioma, angiolipoma, neuroma y dermatofibroma, acrómico que se utiliza en dermatología como “ENGLAND”.

REFERENCIAS BIBLIOGRÁFICAS

1. Fuenzalida H, Cardemil S, Cardemil A, Misad C, Taso S. ¿Cuál es su diagnóstico?. Leiomioma cutáneo. Rev. Chilena Dermatol 2012;29(2):205-208.
2. Requena L. Piloleiomioma. En Luis Requena Caballero. Tumores cutáneos de partes blandas. España, Aula Médica, Edición 2012:283-288.
3. Malhotra P, Walla H, Singh A, Ramesh V. Leiomyoma cutis: A clinicopathological series of 37 cases. Indian J Dermatol 20010;55(4):337-341.
4. Dilek N, Yuksel D, Sehitoglu I, Saral Y. Cutaneous leiomyoma in a child: A case report. Oncology letters. 2013;5(4):1163-1164.
5. Mendez V, Brito C, Charles N. Casuistic de leiomiomas cutáneos diagnosticados por el departamento de Histopatología del Instituto Dermatológico Dominicano y cirugía de Piel. Dr. Huberto Bogaert Diaz” durante el periodo 2009-2014. Revista Dominicana de Dermatología 2015;42(1):17-19.
6. Buddemeyer K,, McKissack HM, Farnell Ch. Robin JX, Qarmali M, Basetty ChR, Washburn P, Moraes LV, Shah A. Leiomyoma of the foot: A case report. Cureus 10(10):e3419.DOI 10.7759/cureus.3419.
7. Molina S, Norry G, Nógalo A, Arrieta F, Lorenz A.M. Pioleiomioma cutáneos múltiples familiar. Dermatol argent., 2012;18(5):393-395.
8. Castillo-Ruiz C, Cabanillas-Becerra J, Escalante-Jibaja E, Rosas-Marroquin N. Nódulos dolorosos en la cara. Dermatol Perú 2015;25(2):104-109.
9. Fatima Q, Singh O, Chand D, Kumari S. Cutaneous leiomyoma of scalp: a rare case report with review of literatura. Int J Res Med Sci 2015;3(4):993-997.
10. Calderon-Komáromy A, Arias-Palomino D, Tardio JC, Freites-Martinez A, Bordujo J. Leiomioma cutáneo atípico en un paciente con leiomiomatosis cutánea y mutación de la enzima fumarato hidrooxilasa. Invest clin 2016;57(1):59-65.
11. Hinostroza D, Rodrigue M, Ramos-Garibay A. Piloleiomiomas cutáneos múltiples. Comunicación de un caso. Rev Cent Dermatol Pascua 2002;11(2):91-93.
12. Bernárdez Y, Cabrera GC, Curbelo M, Díaz D. Leiomioma cutáneo múltiple no familiar. Presentación de caso.Medisur 2018;16(5):728-732.
13. Shaaban D, El-Adawi E, Al-Mutairi A. Cutaneous leiomyoma: Case reports. The Gulf Jounal of Dermatology and venereology 2010;17(2):61-63
14. Jimenez Aristu, J.I, Pino Paúl M.A, De PabloCardenas A, Jimenez Calvo J, Lozano Uruñuelas F y col. Leiomioma del escroto: Aportación de un caso. Actas Urol Esp. 2003;27(10):822-824.
15. Gonzales M, Blanco JA; Zulueta T. Angioleiomioma cutáneo. Medicina de Familia SEMERGEN.
16. Lloria-Benet M, Bagán JV, Llori de Miguel E, Borja-Moran A, Alonso S. Leiomioma oral: A propósito de un caso clínico. Med oral 2013;8:215-9.

Correspondencia: Dr. Leonardo A. Sánchez-Saldaña
Email: dr_leonardo sanchez@yahoo.es

Recibido: 30-02-19
Aceptado: 20-03-19

Tumoración nodular en primer dedo del pie derecho

Nodular tumor in first right toe

Leonardo A. Sánchez-Saldaña*

Paciente femenino de 18 años de edad, consulta por presentar una tumoración nodular dolorosa de rápido crecimiento en la parte distal derecha del primer dedo del pie de unos seis meses de evolución, luego del cual comienza a disminuir de tamaño. Consulta al servicio de dermatología por sangrado.

Al examen clínico se aprecia tumoración nodular de aspecto angiomatoso, polipoide de base ancha, de aproximadamente un centímetro de diámetro, superficie cubierta parcialmente con una costra hemática, localizado en la primera falange distal del primer dedo del pie derecho. Figura Nº 1.

En la histopatología se observa proliferación de tejido de granulación con infiltrado inflamatorio y numerosos canales vasculares tapizados por células endoteliales. Resto del perfil, hematológico, bioquímico, hepático y renal dentro de valores normales. Figuras Nº 2 a 6.

El paciente recibió tratamiento quirúrgico con resolución completa de la lesión.

Figura Nº 1. Tumoración nodular de aspecto angiomatoso, polipoide de base ancha, de aproximadamente un centímetro de diámetro, superficie cubierta parcialmente con una costra hemática, localizado en la primera falange distal del primer dedo del pie derecho.

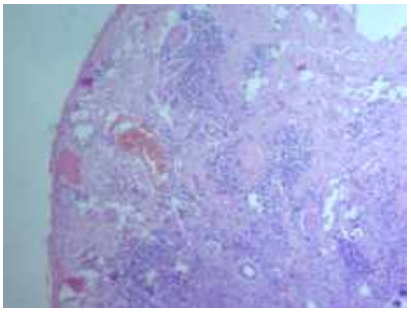

Figura Nº 2. Neoformación con epidermis atrófica. La dermis superficial, media y profunda están ocupadas por vasos neoformados dilatados y congestivos.

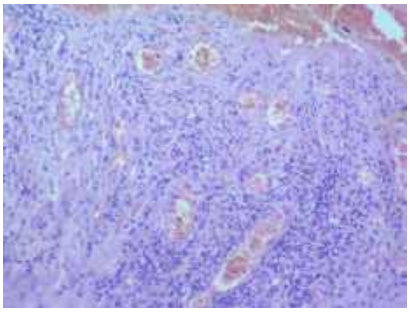

Figura Nº 3. En el corte histológico se aprecian vasos neoformados, congestivos y dilatados dentro de un estroma discretamente edematoso.

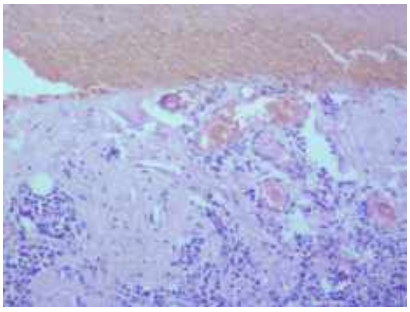

Figura Nº 4. El corte histológico muestra vasos dilatados, congestivos tapizados por células endoteliales inmersos en un estroma edematoso.

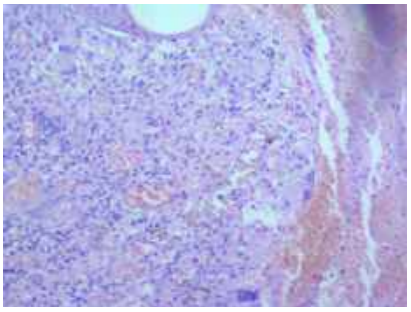

Figura Nº 5. Vasos neoformados, dilatados, congestivos que muestran un patrón multilobular, con septos de tejido conectivo que separan lóbulos de capilares sanguíneos. Células inflamatorias.

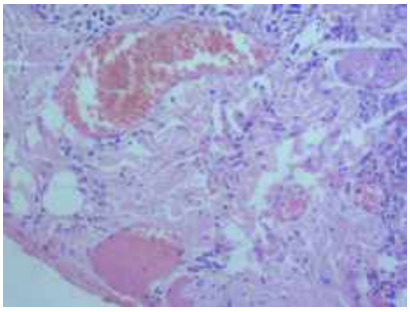

Figura Nº 6. Capilares dilatados, congestivos y edema del estroma.

* Profesor Invitado de Post Grado de Dermatología. UNMSM.

DIAGNÓSTICO

Granuloma piógeno

Comentario

El granuloma piógeno es una hiperplasia inflamatoria benigna de origen vascular que afecta la piel y las mucosas, de crecimiento rápido y en su histopatología se observa una proliferación de tejido de granulación con infiltrado inflamatorio y gran capacidad angiogénica; relativamente frecuente en niños y adultos jóvenes[1,2].

En 1879 *Rivolta* describió por primera vez el granuloma piógeno. *Bollinger* en 1887 propuso que era causado por un parásito que denominó *Botryomicosis*. En 1897 Poncet y Dor publican cuatro pacientes con neoformaciones vasculares y la denominaron *Botryomycosis hominis*. *Hartzell* en 1904 propuso el término granuloma piógeno y Küttner sugirió el nombre de granuloma telangiectásico[1].

Es una lesión muy común. En un estudio de 325 casos[3,4], el 86% de los casos correspondían a lesiones cutáneas, mientras el 12% de las lesiones correspondía a lesiones en mucosas. En general, el número de pacientes varones supera a la de mujeres. El pico de incidencia máxima se encontró alrededor de la segunda década de vida; es más frecuente en niños y adultos jóvenes[4].

El origen del granuloma piógeno no se conoce con exactitud[1]. Se considera un proceso reactivo. La mayoría de las lesiones aparecen como respuesta a traumatismos previos, factores hormonales o tratamiento con retinoides orales[4]. Con frecuencia se manifiesta en el embarazo, quizá porque la progesterona causa incremento del grosor y la tortuosidad de los vasos sanguíneos periféricos[1]. *Kerr* y colaboradores sugieren que se trata de una respuesta a un estímulo que desencadenaría la producción del factor angiogénico tisular o citoquinas[4]. *Nakamura* sugiere que el granuloma piógeno tiene bajo índice de apoptosis y que se relaciona con el aumento de la expresión de proteínas de la familia Bax/Bcl-2, lo que permite su rápido crecimiento[4]. El granuloma piógeno, es un proceso *hiperplásico* que corresponde a una producción excesiva de tejido de granulación[4-6].

Clínicamente la lesión se presenta como una pápula o una lesión polipoide de apariencia angiomatosa, que sangra fácilmente. Puede asentar tanto en la piel como en las superficies mucosas[1-4]. Se localiza preferentemente en las encías, labios, mucosa de la nariz, cara, dedos de las manos y plantas de los pies, aunque se han descrito granulomas piógenos en prácticamente todas las áreas de la superficie cutánea y membranas mucosas, incluyendo vulva, escroto, pene y glande[4]. El granuloma piógeno se desarrolla casi siempre en el sitio de un traumatismo punzante previo, creciendo rápidamente durante unas cuantas semanas hasta alcanzar el máximo tamaño de 1 a 2 cm, y a partir de aquí empieza a disminuir de tamaño debido a que va siendo reemplazado de tejido fibroso, hasta su desaparición en el plazo de unos pocos meses[4]. Existen también variantes raras de granuloma piógeno, como las formas subcutáneas y las intravenosas[4-7].

Money describió cinco variantes clínicas[4]:

1) Granuloma piógeno con satélites

   Se manifiesta cuatro a seis meses o hasta dos años después del tratamiento quirúrgico. Se distingue por tener lesiones satélites a una distancia mayor de 5 cm de la lesión inicial. La topografía más frecuente es alrededor de la escápula.

2) Granuloma piógeno subcutáneo

   Es una neoformación no específica, de corta duración y localizado más a menudo en las extremidades superiores.

3) Granuloma piógeno variedad gravidarum o épulis del embarazo

   Se manifiesta durante el segundo o tercer trimestre del embarazo o en quienes tienen antecedentes de administración de anticonceptivo orales. Afecta la mucosa gingival en la papila interdental y en la mucosa oral.

4) Granuloma piógeno intravenoso

   Variante poco frecuente, descrita en 1979, que aparece asociada con una mancha en vino de oporto, como un pólipo intravascular, marrón rojizo, localizada en la cara, el cuello o las extremidades superiores. Histopatológicamente se observa un granuloma piogénico intraluminal unido a la pared de una vena por un pedículo fibrovascular.

5) Granuloma piógeno diseminado.

   Consiste en lesiones múltiples, que aparecen desde el nacimiento o asociarse a enfermedades como: dermatitis exfoliativa, hipogammaglobulinemia, enfermedad de Hodgkin, cirrosis alcohólica, disminución en la relación de linfocitos T cooperadores/supresores y bajas concentraciones de IL-2.

Desde el punto de vista histopatológico, las lesiones iniciales de granuloma piógeno son idénticas al tejido de granulación, ya que están constituidas por capilares y vénulas dispuestas radialmente y perpendicularmente a la superficie cutánea, que habitualmente aparece erosionada y cubierta de costra hemática. El estroma es edematoso y contiene

un infiltrado inflamatorio mixto compuesto de linfocitos, histiocitos, células plasmáticas, neutrófilos y mastocitos. Las lesiones completamente desarrolladas tienen una morfología polipoide y muestra un patrón multilobular, con septos de tejido conectivo que separan lóbulos de capilares sanguíneos. Cada uno de los lóbulos está constituido por agregados de capilares y vénulas tapizadas por células endoteliales tumefactas[4]. En este estadio de evolución, la lesión ha reepitelizado por completo y está cubierta por epidermis y delimitada lateralmente por un collarete de epitelio anexial; el infiltrado inflamatorio es escaso y el edema del estroma ha desaparecido. En estadios avanzados de evolución de un granuloma piógeno se observa un incremento de tejido fibroso, con ensanchamiento de los septos fibrosos y una disminución del tamaño de los lóbulos de capilares, y en lesiones tardías el granuloma piógeno evoluciona hacia la fibrosis[4].

El tratamiento de las lesiones pediculadas pueden extirparse fácilmente mediante electrocoagulación y curetaje. Lesiones más profundas o recidivante es la extirpación quirúrgica es el tratamiento de elección.

REFERENCIAS BIBLIOGRÁFICAS

1. Vences M, Novales J, Martinez V, Medina A. granuloma piógeno. Correlación clínico-patológica. Dermatología Rev Mex 2005;49(3):101-108.
2. Gadea R, Cartagena A, Cáceres A. Diagnóstico y tratamiento del granuloma piógeno oral: Serie de casos. Revista Odontológica Mexicana 2017;21(4):253-261.
3. Harris MN, Desai R, Chuang TY, Mirowski GW. Lobular capillary hemangiomas: An epidemiologic report, with emphasis on cutaneous lesions. J Am Acad Dermatol 2000;76:51-52.
4. Requena L. Granuloma piógeno. En Luis Requena. Tumores cutáneos de partes blandas. España. Aula Médica. Edición 2012:69:453-462.
5. Sánchez JG, Villarroel M, Lopez-Labady J, Mata de Henning M. Granuloma piogénico. Reporte de uncaso.Acta Odontológica Venezolana. HOME> EDICIONES 2000;38(2):
6. Orellana M, Galván J, Nava F, Orellana JE. Granuloma piógeno. Presentación de un caso.Odontol Pedriatr 2013;21(2):151-156.
7. Cabeza R, Leis V, silvente c, Zamberk P, Marengo R, Hernanz JM. Granuloma piógeno. Act Pediatr Esp 2006;64:223-224.

Correspondencia: Dr. Leonardo A. Sánchez-Saldaña
Email: dr_leonardosanchez@yahoo.es

Recibido: 12-04-19
Aceptado: 03-05-19

VISITA NUESTRA REVISTA

DERMATOLOGÍA PERUANA

REVISTA OFICIAL DE LA SOCIEDAD PERUANA DE DERMATOLOGÍA

INGRESA A: www.dermatologiaperuana.pe

NÚMERO ACTUAL | NÚMEROS ANTERIORES | INFORMACIÓN PARA LOS AUTORES | ENVÍO DE MANUSCRITOS | ENLACES DE INTERÉS | EDUCACIÓN MÉDICA CONTÍNUA

Test de autoevaluación de dermatología 2019-II

Leonardo A. Sánchez-Saldaña

1. Los pacientes con hipertiroidismo pueden presentar mayor incidencia de:
a. Alopecia areata
b. Psoriasis
c. Vitiligo
d. Sarcoidosis
e. Opciones a y c

2. El vector más común para la enfermedad de Lyme en Europa es cuál de los siguientes?
a. Ixodes ricinis
b. Ixodes dammini
c. Ixoder pacificus
d. Dermacentor andersoni
e. Dermacentor variabilis

3. ¿Cuál es el organismo causal más común de erosión interdigital blastomicética?
a. Trichophyton rubrum
b. Trichophyton mentagrophytes
c. Cándida albicans
d. Blastomyces dermatitides
e. Malassezia spp.

4. Paciente masculino de 27 años de edad consulta por dermatosis localizado en el pene de 10 años de evolución, asintomáticas. No ningún antecedente relacionado al caso. Al examen clínico presenta numerosas formaciones exofiticas, hemisféricas, la más grande de 0.4 cm en el cuerpo de pene. La más pequeña de 0.1 cm, de color violáceo, superficie lisa brillante, con distribución lineal localizada en el tronco que afecta los genitales. En la biopsia de una de las lesiones se observa hiperqueratosis con paraqueraatosis focal, en la dermis superficial y media estructuras vasculares neoformadas, que muestran dilatación y congestión. ¿cuál de las siguientes entidades es el diagnóstico más probable?
a. Queratosis seborreica
b. Condiloma acuminado
c. Verruga vulgar
d. Angioqueratoma
e. Papulosis bowenoide

5. El diagnóstico de lipoatrofia se realiza por:
a. La clínica
b. Biopsia
c. Ecografía
d. Resonancia magnética
e. Rayos X

6. La hipopigmentación del cabello y la piel se puede ver en todos los siguientes trastornos, excepto:
a. Deficiencia de cobre
b. Sindrome del cabello rizado
c. Enfermedad pacreatica crónica
d. Deficiencia de selenio
e. Síndrome de Kartagener

7. ¿Cuál es la causa más común de onicomicosis blanca superficial en pacientes con VIH?
a. Trichophyton tonsurans
b. Trichophyton rubrum
c. Trichophyton mentagrophytes
d. Trichophyton violaceum
e. Trichophyton soudanese

8. Las erupciones cutáneas caracterizadas por lesiones circinadas, arciformes y policíclinas que pueden ser fijas o migratorias y producidas por una reacción de hipersensibilidad a antígenos endógenos o exógenos se denomina:
a. Urticaria
b. Linfocitoma cutaneo
c. Eritemas anulares
d. Granuloma anular
e. Eritema gyratum.

9. ¿Cuál de los siguientes es el químico más comúnmente asociado con la dermatitis por cemento?
a. Niquel
b. Cobalto
c. Cadnio
d. Cromo
e. Cobre

10. La separación horizontal en dos capas del borde libre de la uña y se desprende la dorsal se denomina:
a. Onicolisis
b. Onicomicosis
c. Onicosquisis
d. Elconixis
e. Traquioniquia

11. Los siguientes enunciados son características generales de las lesiones de dermatitis alérgica de contacto, excepto:
a. El tiempo de sensibilización es corto, menos de una semana
b. Se trata de un proceso adquirido
c. Solo un pequeño número de personas desarrollan sensibilización alérgica
d. La alergia cutánea es impredecible
e. La intensidad de la reacción es variable.

12. ¿cuál de las siguientes afirmaciones caracteriza mejor a un mucocele?
a. Es un verdadero quiste
b. Se presenta con mayor frecuencia en el labio inferior.
c. Suele originarse con más frecuencia en la glándula sublingual
d. Aparece con más frecuencia en adultos mayores
e. Es una lesión benigna extremadamente rara.

13. Donde se localizan con más frecuencia lesiones de angioqueratoma de Mibelli
a. Cara
b. Tronco
c. Dedos dorsales
d. Vulva
e. Escroto

14. La telangictasia nevoide unilateral se caracteriza clinicamente por:
a. Telangiectasias aisladas, de escaso número; no adoptan distribución metamérica.
b. Lesiones puntiformes, agrupadas con disposición serpiginosa.
c. Telangiectasias de distribución arborescentes y máculas hiperpigmentadas acompañadas de prurito.
d. Presencia de múltiples telangiectasias lineales de aspecto arborescente, sin vaso central, no confluyente, de distribución unilateral.
e. Forma difusa de telangiectasia distribuidas principalmente en los miembros inferiores.

15. La onicosquisis se debe a:
a. Deshidratación ungueal por lavado excesivo
b. Uso de detergentes
c. Uso de solventes de jabones
d. Esmalte de uñas
e. Todas las anteriores

16. ¿Cuál de las siguientes entidades es un ejemplo de paniculitis septal con vasculitis?
a. Tromboflebitis migratoria superficial
b. Paniculitis lúpica
c. Eritema nodoso
d. Eritema indurado de Bazin
e. Necrosis grasa subcutánea del recién nacido

17. La complicación más importante de la necrosis grasa subcutáneas del recién nacido es:
a. Hiperglicemia
b. Hiperpotasemia
c. Hipercalcemia
d. Hipertriglicemia
e. Hipovitaminosis D.

18. El síndrome de McCune-Albright se caracteriza por:
a. Hormona paratiroidea elevada
b. Pubertad precoz
c. Hipogonadismo
d. Ausencia del cuarto nudillo
e. Calcificaciones cutáneas

19. Los hallazgos histopatológicos en el fibroxantoma atípico generalmente incluyen todos los siguientes, excepto:
a. Presencia de células fusiformes
b. Células gigantes multinucleadas
c. Compromiso subcutáneo amplio
d. Pleomorfismo celular
e. Presencia de figuras mitóticas atípicas.

20. La hapaloniquia o uñas en cascara de huevo se deben a:
a. Liquen plano
b. Psoriasis
c. Contacto con químicos
d. Dermatitis atópica
e. Las opciones a y c.

21. En qué forma de epidermólisis ampollar el carcinoma de células escamosas es la complicación mas probable.
a. Adquirido
b. Simple
c. De unión
d. Distrófica recesiva
e. Distrófica dominante.

22. Todo lo siguiente es cierto sobre los cuerpos de Odland, excepto:
a. Miden de 300 a 500 nm de diámetro
b. Descargan su contenido de las células espinosas al espacio intercelular
c. Ayudan a establecer una barrera a la pérdida de agua
d. Median la adhesión del estrato córneo
e. Se encuentran dentro de la capa granular de la epidermis

23. ¡Cuál de las siguientes condiciones es el factor de riesgo principal para las úlceras de las extremidades inferiores?
a. Obesidad
b. Diabetes
c. Insuficiencia venosa
d. Trauma cutáneo
e. Edema crónico

24. Un chef de sushi desarrolla fiebre, linfangitis y una placa eritematosa en la mano después de preparar tilapia. ¿Cuál es el microorganismo causal probable?
a. Streptococcus iniae
b. Hidrofilia aeromonas
c. Estreptococo del grupo A
d. Staphylococcus aureus
e. Streptococcus moniliformis

25. La coloración roja de la uña (eritroniquia) se observa en ¿cuál de las siguientes entidades)
a. Tumor glómico
b. Alopecia areata y psoriasis
c. Enfermedades del colágeno y falla cardiaca
d. Todas las anteriores
e. En a y c

26. ¿El ectima contagioso es una infección zoonótica de que animal?
a. Caballo
b. Oveja
c. Perros
d. Gatos
e. Conejos

27. La afectación oral en la enfermedad de Crohn puede manifestarse como:
a. Fisuras lineales
b. Hinchazón facial indolora
c. Pioestomatitis vegetante
d. Lesiones en adoquines
e. Todas las anteriores

28. Niño de 15 años de edad, sin antecedentes personales ni familiares de interés, es remitido a consulta. para valorar una lesión asintomática en la cara interna del labio inferior de unos tres meses de evolución. En la exploración física se observa una lesión de aspecto quístico pletórico, de aproximadamente 8 mm de diámetro, consistencia blanda, indoloro al tacto, aspecto traslúcido, color azulado, ubicado en la cara interna del labio inferior. ¿Cuál de las siguientes entidades es el diagnóstico probable?
a. Fibroma
b. Mucocele
c. Quiste desmoide
d. Hemangioma
e. Higroma quistico

29. ¿Cuál de los siguientes es el químico más comúnmente asociado con a dermatitis de esmalte de la uña?
a. Paraphenylendiamine
b. Metacrilato de metilo
c. Toluenesulfonamide formaldehido resina
d. Persulfato de amonio
e. Tioglicolato de glicerol

30. Todos los siguientes se han utilizado como tratamiento para la pitiriasis rosada de Gibert; excepto
a. Antihistamínicos orales
b. Inhibidores de la calcineurina
c. Corticoides tópicos de potencia media
d. Curso corto de retinoides orales
e. Radiación ultravioleta

VISITA NUESTRA REVISTA

DERMATOLOGÍA PERUANA

REVISTA OFICIAL DE LA SOCIEDAD PERUANA DE DERMATOLOGÍA

INGRESA A: www.dermatologiaperuana.pe

NÚMERO ACTUAL | NÚMEROS ANTERIORES | INFORMACIÓN PARA LOS AUTORES | ENVÍO DE MANUSCRITOS | ENLACES DE INTERÉS | EDUCACIÓN MÉDICA CONTÍNUA

Respuestas al test de autoevaluación 2019-I

Dermatología peruana 2019;29(1): 65-66

Leonardo A. Sánchez-Saldaña

Pregunta 1.- Respuesta C

- La *elastolisis generalizada* no es una manifestación cutánea de la hipoplasia dérmica focal.
- Las manifestaciones cutáneas de la *hipoplalsia dérmica focal* están presentes desde el nacimiento y consisten en áreas lineales ampliamente distribuidas de hipoplasia cutánea asociadas a telangiectasias, hiper o hipopigmentación estriada, pudiendo también desarrollarse papilomas eritematosos en la piel afectada o las mucosas de las regiones bucal, anal o genital. Se han descrito uñas finas del grosos del papel, cabello ralo e hipodontia con hipoplasia del esmalte.

Pregunta 2.- Respuesta A

- La piel en el hipertiroidismo esta caliente, aterciopelada y fina.

Pregunta 3.- Respuesta D

- La *traquioniquia*; uñas rugosas en sentido longitudinal y transversal. Existen dos tipos,la traquioniquia opaca, en la cual la uñas parecen lijadas, y la distrófica de las 20 uñas, que es una traquioniquia brillosa. Se pueden observar en liquen plano, psoriasis y alopecia areata.

Pregunta 4.- Respuesta B

- Las *células de Langerhans* ubicadas en la epidermis se encargan de la captación, el procesamiento y la presentación del antígeno a los linfocitos en los ganglios linfáticos locales.

Pregunta 5.- Respuesta C

- El *angioma serpiginosum* es una proliferación vascular adquirida caracterizada por máculas agrupadas, diminutas, de color rojo púrpura, en un patrón serpiginoso; por lo general se extiende durante un periodo de meses o años, permaneciendo estable en la edad adulta y no regresionan. Las lesiones aparecen en los primeros años de vida, son más comunes en niñas, presentándose en los primeros años de vida, son más comunes en las extremidades. Se han documentado casos familiares raros. El angioma serpiginosum histopatológicamente se caracteriza por grupos de capilares dilatados alojados en las papilas dérmicas con una carencia característica de un infiltrado inflamatorio.

Pregunta 6.- Respuesta A

- En el *esclerema neonatal* (esclerema neonatorum) la piel está endurecida, firme, amaderada, fría, apariencia pálida, cerosa y moteada. Se presenta en lactantes prematuros o debilitados durante las primeras semanas de vida. En la histopatología, los septos se engrosan, pero hay poca o ninguna inflamación; las hendiduras en forma de aguja se observan principalmente en los adipositos, en lugar de las células gigantes y los lipocitos, como se observa en la necrosis grasa subcutánea del recién nacido. No existe un tratamiento satisfactorio. El tratamiento es de apoyo.

Pregunta 7.- Respuesta E

- La *paquioniquia*, engrosamiento de la uña, se observa en: Psoriasis, onicomicosis, pitiriasis rubra pilaris o como parte del síndrome de paquioniquia congénita.

Pregunta 8.- Respuesta B

- La *esteatonecrosis subcutánea* (Necrosis grasa subcutánea) es una enfermedad benigna que remite espontáneamente y que afecta a recién nacidos y niños pequeños nacidos a término que aparentemente están sanos. Se presenta como zonas claramente induradas únicas o múltiples, circunscritas, indoloras, nodulares, eritematosas o grandes placas, y los sitios más frecuentes son las mejillas, espalda, nalgas, brazos y los muslos. Con el tiempo las lesiones remiten espontáneamente.

Pregunta 9.- Respuesta D

- Prurigo nodular
- El traumatismo crónico y repetitivo induce una hiperplasia reactiva de la epidermis con hiperqueratosis, lo que conduce a la aparición clínica de nódulos excoriados.
- El *prurigo nodular* puede desarrollarse a cualquier edad, más común en adultos de mediana edad y mayores. El diagnóstico generalmente es clínico y la biopsia puede confirmar en casos atípicos.

Pregunta 10.- Respuesta D

- La *macroniquia y microniquia* son uñas de mayor y menor tamaño de lo normal; pueden ser aisladas o junto con macrodactiia. Suelen observarse en la enfermedad de von Recklinghausen, epiloia y síndromes de Proteus, Maffucci y Klippel-Trenaunay-Weber.

Pregunta 11.- Respuesta C

- La *talidomida* se asocia con el desarrollo de neuropatía sensorial hasta en un 45% de los pacientes con prurigo nodular. La dosis diaria debe mantenerse en el mínimo requerido. Si la dosis de mantenimiento es más de 50 mg por día, debe realizarse evaluaciones neurológicas regulares.

Pregunta 12.- Respuesta D

- La *esclerosis sistémica* es una enfermedad cuya fisiopatología combina la activación del sistema inmune, las alteraciones microvasculares y la proliferación de fibroblastos, con el consiguiente aumento de depósito de colágeno en los tejidos.

Pregunta 13.- Respuesta E

- La *onicorrexis*, es la presencia de surcos con fisuras longitudinales paralelas y estrechas como si la uña fuera rasgada por un cepillo de alambre. La uña es tan frágil que se bifurca en el borde libre.
- Se observa en etapas tempranas del liquen plano o es un cambio habitual de la tercera edad.

Pregunta 14.- Respuesta E

- Las manifestaciones más características de la esclerodermia sistémica son: El fenómeno de Raynaud y el endurecimiento cutáneo o esclerosis de la piel.

Pregunta 15.- Respuesta A

- En la *esclerosis sistémica progresiva*, el objetivo del tratamiento es conseguir mantener al paciente en una estabilidad clínica que le permita desarrollar sus actividades contidianas. No existe un tratamiento que modifique la evolución natural de la enfermedad

Pregunta 16.- Respuesta C

- La *disdrofia medial de Heller* es un surco central longitudinal desde la cutícula hasta el borde libre de la uña. En algunos casos hay fisuras oblicuas que se extienden a partir del defecto central como en árbol de navidad. Es simétrico y afecta los pulgares. Se desconoce la causa.

Pregunta 17.- Respuesta B

- No se conoce el mecanismo de la hipercalcemia en la necrosis grasa subcutánea; sin embargo se atribuye a la producción de 1,25 OH-vitamina D extra-renal por macrófagos en granulomas de la grasa.
- Los niveles de calcio deben controlarse durante varios meses después de la necrosis grasa subcutánea del recién nacido debido al riesgo de desarrollar hipercalcemia. La hipercalcemia es una asociación infrecuente y los lactantes con este signo pueden requerir una ingestión baja de calcio, restricción de vitamina D o tratamiento con corticosteroides sistémicos. Se ha informado del tratamiento con etidronato para tratar la hipercalcemia resistente asociada con la necrosis grasa subcutánea del recién nacido.

Pregunta 18.- Respuesta D

- El *síndrome de Melkersson-Rosenthal* cuando se manifiesta en su totalidad se caracteriza por la triada:
  - Parálisis facial recurrente con frecuencia con edema facial.
  - Macroqueilitis
  - Lengua escrotal.

  La triada completa es habitual. El edema facial es el signo más frecuente.

Pregunta 19.- Respuesta E

- Los hoyuelos o depresiones de Rosenau son depresiones puntiformes que resultan de una formación ungüeal defectuosa en áreas localizadas de la porción proximal de la matriz. Puede tener diversos tamaños, formas y profundidades. Hay patrón regular en dedal, ondulado o longitudinal.
- Se asocia principalmente con psoriasis (profundas e irregulares) y alopecia areata (superficiales y regulares).

Pregunta 20.- Respuesta A

- El *liquen amiloide papular* o liquenoide (liquen amiloide), es una amiloidosis cutánea primaria, que en su forma clásica se presenta en la cara anterior de las tibias, con múltiples pápulas pequeñas, firmes, color piel o café, de 5 mm, con una distribución lineal característica y escama fina en su superficie. La biopsia de la lesión muestra hiperqieratosis, hipergranulosis, acantosis y adelgazamiento de la red de crestas.. En la dermis papilar se observa material eosinofílico amorfo y homogenio, que corresponde a depósito de amiloide.
- En el *liquen plano hipertrófico* suelen existir las típicas pápulas poligonales violáceas y de superficie brillante en otras áreas corporales. El estudio histopatológico de una pápula de liquen plano hipertrófico muestra una hiperplasia epidérmica irregular y no se observa depósito de amiloide.
- El *liquen simple crónico* y el liquen amiloide son dos procesos relacionados por su etiopatogenia, y por ello comparten muchas características clínica e histopatológicas; sin embargo, aunque en los estudios histopatológicos de liquen amiloide es frecuente encontrar hallazgos de liquen simple crónico, en los estudios de liquen simple crónico puro no se observan depósitos de amiloide en la dermis papilar. En relación al prurigo nodular, ésta no es más que la forma más exagerada de liquen simple crónico.

Pregunta 21.- Respuesta C

- El *nevus de Spitz* es una lesión benigna que puede confundirse histopatológicamente con un melanoma. Las lesiones son nódulos rojizos, que pueden sangrar con facilidad y alcanzan hasta 1-2 cm de diámetro. La mayoría de ellos aparecen en niños y adolescentes y la localización más habitual es la cara.

Pregunta 22.- Respuesta A

- La *onicogrifosis* es el engrosamiento aislado de la uña con aspecto de cuerno de carnero. La uña se observa opaca, con estrías transversales sobre un lecho hiperplásico. Con el crecimiento, la uña se desvía hacia un lado.

Pregunta 23.- Respuesta B

- Los trastornos de inmunodeficiencia de origen genético muestran una gran variedad de alteraciones cutáneas, algunas de las cuales son únicas y características del trastorno y otras, como dermatitis, comparten sus rasgos con otras inmunodeficiencias.

Pregunta 24.- Respuesta D

- La *hidroxiurea* es un medicamento antineoplásico que actúa inhibiendo la enzima ribonucleótido reductasa, que es esencial en la síntesis de ADN, lo que resulta en la detención de la mitosis en la fase S.

Pregunta 25.- Respuesta C

- La *pseudofoliculitis de la barba* es una erupción similar a la foliculitis secundaria a la inflamación debido a los pelos atrapados después de la eliminación del vello. Esta condición probablemente se deriva del crecimiento hacia adentro del cabello fuertemente rizado dentro del folículo piloso después del afeitado, lo que resulta en una reacción inflamatoria.

Pregunta 26.- Respuesta E

- La *tuberculosis verrucosa cutis* es una tuberculosis de reinfección en un paciente con historial previo de exposición a la tuberculosis. Se caracteriza por una placa queratósica, verrucosa, asintomática, localizada en áreas expuestas de los miembros: los dedos, dorso de manos, antebrazos, rodillas, piernas y pies. Es propia de adultos, predomina en el sexo masculino.

Pregunta 27.- Respuesta B

- La *lengua geográfica* es un trastorno inflamatorio crónico y recurrente de la lengua de etiología desconocida que se asocia con más frecuencia a pacientes con psoriasis y artritis reactiva. Se presenta característicamente en el dorso de la lengua por placa bien delimitada, eritematosa de borde serpiginoso amarillo-blanco hiperqueratósico bien definido. Usualmente es asintomático. La biopsia muestra características similares a las observadas en la psoriasis pustulosa.

Pregunta 28.- Respuesta E

- La *lengua fisurada* es una alteración benigna que puede ser denominada lengua escrotal o lengua plicata. Se caracteriza por numerosas fisuras en la superficie dorsal de la lengua que varían de tamaño y profundidad La causa de ésta alteración es desconocida. Puede estar asociada a otras alteraciones como: Síndrome de Down, Acromegalia, Síndrome de Sjögren, psoriasis, lengua geográfica y síndrome de Meelkersson-Rosenthal.

Pregunta 29.- Respuesta A

- La *leucoplasia vellosa* es uno de los primeros síntomas de una infección por VIH; aunque también puede observarse en pacientes con un sistema inmunológico deficiente o tras un trasplante de médula ósea. Se manifiesta con la aparición de manchas blancas y vellosas en la zona lateral de la lengua.

Pregunta 30.- Respuesta C

- La *escrofulodermia* es una infección cutánea autoendógena, proviene de focos tuberculosos linfáticos, óseos o ganglionares, que afecta a la piel por contigüidad o por vía linfática. Por lo general se presenta en el cuello, región submaxilar y supraclavicular y menos frecuentemente en región inguinal y fosa iliaca. La lesión elemental es el goma que puede ser único o múltiple, evoluciona en cinco etapas: Induración, reblandecimiento, fistulización, ulceración y cicatrización. Su evolución es lenta, insidiosa y progresiva y excepcionalmente cura en forma espontánea. Predomina en niños o adultos jóvenes.
- La topografía y la morfología de las lesiones y el que se presenten en un niño o en un adulto joven, hacen pensar en el diagnóstico de esta forma clínica de tuberculosis; sin embargo debe confirmarse por los exámenes de laboratorio.

Dermatología

Dermatology

Profesor Dr. Oscar W. Tincopa Wong

Segunda edición 2019

Fondo Editorial de la Universidad Privada Antenor Orrego

Este excelente libro, representa un magnífico aporte actualizado del conocimiento de la dermatología, dividida en 2 tomos, con 16 capítulos y 1247 páginas, ilustradas ampliamente con una excelente iconografía a color. El tomo I consta de: Historia de la dermatología, piel y faneras (estructura y función); inmunología básica de la piel, semiología de la piel; dermatosis por agente vivos; enfermedades de trasmisión sexual, dermatitis y dermatosis reaccionales. El tomo II consta de: Trastornos pigmentarios, dermatosis eritematoescamosas, dermatosis de los anexos, trastornos vasculares y piel, dermatosis de la queratina, dermatosis ampollosas y otras dermatosis, enfermedades del tejido conectivo, tumores cutáneos y terapéutica dermatológica.

El Profesor Oscar Tincopa Wong, ha logrado en ésta obra convocar a profesores nacionales y extranjeros de gran prestigio internacional, junto a jóvenes valores de la dermatología nacional.

En la estructura temática de ésta obra no ha descuidado ningún campo de la dermatología moderna y cada tema de los capítulos se ha entregado a profesores muy buenos conocedores de los temas asignados, que han permitido expresar los conocimientos con un lenguaje claro, práctico y sencillo y a la vez con gran profundidad científica.

En ésta segunda edición, se han actualizado, revisado, y ampliado capítulos. Los cambios se han realizado en bioquímica, inmunología, genética, dermatología quirúrgica y estética. Estos avances nos permiten comprender mejor la etiopatogenia de las enfermedades de la piel y mejorar el tratamiento instituido.

Estoy seguro que el aporte de esta excelente obra será de gran ayuda para el dermatólogo y residente de la especialidad en el conocimiento y entendimiento de la patología dermatológica.

Felicito al autor por esta aportación a la Dermatología Peruana y Latinoamericana.

Leonardo A. Sánchez-Saldaña.





Información para los autores

Dermatología Peruana se reserva el derecho de publicar solo los trabajos aprobados por el Comité Editorial y hacer modificaciones, en la forma, para preservar el estilo de la revista. Se respetará el orden de recepción.

Los editores no se responsabilizan por las expresiones y conceptos vertidos en los trabajos donde se precisa el autor

El autor principal remitirá el trabajo en el que deberá expresar claramente la autoría, transferencia de derechos de edición y su dirección postal. El Comité Editorial comunicará la aceptación. El autor(es) conservará(n) una copia en razón de que los trabajos presentados no serán devueltos.

El trabajo será remitido al Comité Editorial en original y, en formato A4, con márgenes mínimos de 2,5 cm en una sola cara, a doble espacio, sin enmendaduras, numeradas en forma consecutiva. No excederá el número de páginas establecido para cada tipo de sección; las tablas e ilustraciones, serán adjuntadas en hoja aparte al final del manuscrito.

Solo se usará abreviaturas estándar, deben ser evitadas en el título y en el resumen. Utilizar la palabra completa seguida de la abreviatura entre paréntesis en la primera mención de esta.

DERECHOS DE REPRODUCCIÓN (©)

Sociedad Peruana de Dermatología

CONSIDERACIONES ÉTICAS EN LA CONDUCTA Y REPORTE DE LA INVESTIGACIÓN

Autoría y contribución

Autoría

Un autor es considerado como alguien que ha realizado una contribución intelectual substancial para la realización del estudio.

El Comité Internacional de Editores de Revistas Médicas recomienda los siguientes criterios para determinar autoría de un trabajo:

- Contribuciones substanciales en el concepto y diseño, o recolección de datos, o análisis e interpretación de datos.
- Diseño del artículo o revisión crítica importante para el contenido temático.
- Aprobación final de la versión para ser publicada

Los autores deben cubrir los tres criterios para ser considerados como tales. El financiamiento, recolección de datos o supervisión general por sí solas no justifican la autoría de un estudio. Cuando se realiza un estudio multicéntrico se debe identificar a las personas que toman completa responsabilidad por el manuscrito. Al enviar un estudio de autoría grupal se debe especificar el nombre del grupo así como el listado de los miembros del mismo que se consideren autores y el autor correspondiente deberá estar preparado para explicar el por qué de la selección y orden de los mismos. Otros miembros del grupo o colaboradores serán listados en los Agradecimientos. Todos los autores deben haber participado de manera suficiente para aceptar responsabilidad pública por el estudio.

No es rol de los editores hacer decisiones sobre autoría/contribución o ser juez en los conflictos de intereses relacionados a autoría.

Contribuidores listados en Agradecimientos

Todas las personas que hayan contribuido al estudio pero no completen los criterios de autoría deberán ser listadas en la sección de Agradecimientos. Por ejemplo personas que contribuyeron con apoyo técnico, ayuda de redacción, o un departamento que otorgó apoyo general, o financió el estudio.

Personas que contribuyeron de manera significante pero que no cubren los criterios de autoría deben ser listadas bajo títulos de "Investigador Clínico" o Investigador Participante" y sus funciones o contribuciones ser descritas, como por ejemplo "ayudó como consejero científico", "revisión crítica del diseño del estudio", "recolección de datos" o "atención de pacientes del estudio".

Conflictos de intereses

Los conflictos de intereses existen cuando un autor o la institución en la que trabaja, el revisor o el editor tienen una relación financiera o personal que puede influenciar inapropiadamente sus acciones.

Para evitar estos conflictos se requiere del autor el envío de los nombres de aquellas personas que hayan colaborado en la investigación bien sea de manera sustancial o solo como asesores, así como las instituciones a las que pertenecen los investigadores y/o de donde hayan obtenido financiamiento. En el caso que alguna institución subvencionadora del estudio obtenga beneficio alguno con los resultados de tal se exigirá del autor una declaración jurada donde afirme: "su acceso a todos los datos y la plena responsabilidad por la integridad de los mismos y la legitimidad del análisis". Si el autor considera que pueda haber algún tipo de conflicto de intereses debe hacerlo saber al editor junto al envío del manuscrito.

Privacidad y confidencialidad

Los pacientes tienen derecho a su privacidad, la cual no debe ser infringida sin su consentimiento previo, es por ello que se recomienda a los autores no develar información que pudiera identificar al paciente, bien con el nombre o las iniciales de este o el número de Historia Clínica o código de exámenes auxiliares, entre otros. En caso que se considere trascendental el material que pueda identificar al paciente (ej. fotografías) se deberá tener el consentimiento del paciente o tutor para su publicación. Se debe buscar mantener en el anonimato la identidad de los pacientes, enmascarar los ojos con una barra negra no se considera protección de dicho anonimato.

Protección de los derechos de los sujetos de estudio

En el caso de que los sujetos de estudio sean personas, los autores deben especificar que los procedimientos realizados fueron previamente aprobados por un comité de ética y según los estándares de la Declaración de Helsinki. En caso de dudas los autores deben explicar el porqué de sus procedimientos y demostrar que un comité de la institución revisó y aprobó la realización del estudio.

Publicación redundante

Dermatología Peruana, con la intención de respetar las bases de las leyes internacionales de copyright, conducta ética y costo beneficio del empleo de recursos, no publica artículos previamente reportados en otras revistas. Esto no incluye artículos rechazados por otras revistas o un reporte completo que siga a una investigación preliminar.

EXTENSIÓN Y PRESENTACIÓN DEL MANUSCRITO

Los manuscritos presentados deben ser enviados con la siguiente información:

- Título y autor. En esta parte señale el título en forma concisa pero explicita, si es necesario, agregar un subtítulos, ambos en castellano e inglés. Además, debe consignarse claramente el nombre completo del autor(es), su grado académico más importante, afiliación institucional y dirección para correspondencia, debe incluir Nombre completo, mayor grado alcanzado, dirección, teléfono, fax, correo electrónico.
- Resumen y palabras claves en castellano e inglés. Es imprescindible exponer el texto en forma concisa, los objetivos, los procedimientos básicos, hallazgos, principales conclusiones, con énfasis en los aspectos nuevos e importantes del estudio. No debe excederlas 250 palabras. Consignar de 3 a 10 palabras claves, las cuales son frases cortas en inglés y castellano con el fin de facilitar la indexación del trabajo. Se recomienda utilizar

las descripciones en ciencias de la salud de DeCD del Bireme, basada en la Medical Subjects Headings (MeSH)® Index Medicus; si los términos no se ubican en estas listas, usar las expresiones corrientes.

– Ilustraciones, envíe las diapositivas o fotografías originales, a color o en blanco y negro; solo se publicará el material de buena calidad fotográfica. Debe indicarse claramente el lado superior e inferior, así como la leyenda de cada ilustración.

– Referencias bibliográficas. Las Referencias deben ser numeradas consecutivamente en el orden en que son mencionadas en el texto, tablas y leyendas, en números arábigos, entre comas o entre paréntesis. En el caso de las referencias de tablas y figuras se seguirá la secuencia según la primera identificación de la tabla o figura en el texto. La lista de referencias bibliográficas se acompañará en hojas aparte, al final del artículo, y se enumerarán consecutivamente según el orden de su aparición en el texto, ajustándose la forma de presentación a las normas dadas por el Comité Internacional de Editores de Revistas Médicas (http://www.icmje.org/index.html).

Los títulos de revistas deben ser abreviados de acuerdo al estilo usado en Index Medicus. También se puede consultar la lista de Revistas indexadas en Medline, se puede acceder a ella a través de la página web de la Librería Nacional de Medicina (*Library's web site*).

Se invita a los autores a consultar la página de la National Library of Medicine's Citing Medicine donde se recomienda más detalladamente los formatos de citación de diversos tipos de referencias.

A continuación se presenta algunos ejemplos.

- Libros: Benett EG ed. Fundamentals of Cutaneous Surgery. Washington DC: Mosby Company, 1998; 532-5.
- Capítulos de libros: Ramos W, De Amat F, Galarza C, Ortega-Loayza AG. Cutaneous Arsenicism in Latin America: A Public Health Problem. En: Gosselin JD, Fancher IM. Environmental Health Risks: Lead Poisoning and Arsenic exposure. New York: Nova Publishers; 2009.
- Articulos de revistas: Galarza C, Gutiérrez EL, Ramos W, Tello M, Ronceros G, Alvizuri S, et al. Endemic pemphigus foliaceus in a pregnant woman. Report of one case. Rev Med Chil. 2009; 137:1205-8.
- Pagina web: Gobierno de Australia. Cancer in Australia 2001 [Documento en Internet]. Sydney: Australian Institute of Health and Welfare; 2004 [Fecha de acceso: Abril 2009] disponible en: http://www.aihw.gov.au/publications/index.cfm/title/10083
- Tesis: Murry BP. The role of heparanase in malignant melanoma and the Development of a brain slice model to study mechanisms of brain metastatic melanoma in vivo [Tesis para optar el título de Master en Ciencias]. Louisiana: Louisiana State University; 2005.

– Fuente de financiamiento: deben incluirse siempre, en caso que no se haya recibido financiamiento, se tendrá que indicar 'autofinanciado'.

– Agradecimientos: Siempre que sea necesario.

SECCIONES DE LA REVISTA

Las secciones de la revista comprenden Trabajos de Investigación, Investigaciones cortas, Artículos de Revisión, Comunicaciones Breves, Reseña de Libros, Revista de Revistas y Cartas al Editor.

La extensión máxima es de 2500 palabras para Artículos de Investigación, 1500 para investigaciones cortas y comunicaciones breves, 3000 palabras para Artículos de revisión y 1000 para Reseña de Libros, Revista de Revistas y Cartas al Editor, contados desde el título.

En lo posible se debería enviar un máximo de 4 fotos y 5 tablas y/o gráficos por artículo.

Trabajos de investigación

En esta sección se incluye trabajos de investigación sobre aspectos clínicos, terapéuticos y/o de laboratorio, debe incluir:

– Introducción, señala la sustentación, los objetivos y el propósito justificación del estudio.

– Material y Métodos, describe en forma concisa el objeto del estudio, se señala los métodos y procedimientos para la replicación y reproducción de los resultados; debe detallar el método estadístico empleado; si menciona medicamentos, instrumentos equipos médicos con nombres comerciales, deben ser señalados con ® seguido del nombre genérico respectivo.

– Resultados, presentarlos en secuencias lógicas, no repetir los datos de los cuadros, ilustraciones o ambos. Destaque los más importantes. No más de 6 tablas y/o figuras en hojas separadas con la numeración y el título en la parte superior y la leyenda o explicación en la parte inferior. Los dibujos a mano, alzada son inaceptables.

– Discusión, aborda solo los aspectos nuevos más importantes relacionados con otros trabajos, incluye las conclusiones concordantes con los objetivos del trabajo. Si se justifica, proponer nuevas hipótesis e incluir recomendaciones.

– Referencias bibliográficas en máximo de 25.

Investigaciones cortas

Estos artículos son resultados de investigación, pueden incluirse avances preliminares de investigaciones que por su importancia requieren una rápida publicación, estos deberán estar redactados hasta en diez páginas (sin contar tablas y figuras). El resumen en español e inglés es no estructurado y tiene un límite de 150 palabras con tres a cinco palabras clave. Contiene una introducción, materiales y métodos, resultados y una discusión de manera concisa. Puede incluirse hasta cuatro tablas o figuras y no más de 15 referencias bibliográficas.

Artículos de Revisión

Versan sobre temas importantes, pueden incluir con ilustración casuística propia y según su trascendencia ser de mayor extensión que los Artículos Originales.

Comunicaciones breves

Refieren hallazgos, novedades, hechos o casos médicos con relación a mecanismos de la enfermedad o experiencias clínicas que contribuyan al diagnóstico, tratamiento, etiología y epidemiología de las enfermedades. Se presentan en forma concisa.

Cartas al Editor

Los lectores podrán formular preguntas, observaciones o compartir experiencias breves relacionadas a los trabajos publicados.

RESUMEN DE DOCUMENTOS REQUERIDOS

– Artículo original

– Título y autor: Titulo del artículo. Nombre completo grado académico y afiliación institucional. Dirección postal, teléfono y dirección electrónica del autor.

– Resumen y palabras claves en castellano y en inglés.

– Referencias bibliográficas

– Tablas y figuras; apropiadamente marcadas.

– Leyendas.

Correspondencia

El autor correspondiente será el responsable primario de comunicarse con la revista y nexo con el resto de autores. Se recibirán cartas de los lectores sobre temas de actualidad o artículos previamente publicados, dando la oportunidad, en caso se trate de una investigación, al autor de responder los comentarios o preguntas planteadas. La revista se guarda el derecho a editar las correspondencias respecto a gramática y extensión a fin de ajustar su tamaño a los efectos de la publicación.

Suplementos

Los Suplementos son un grupo de artículos relacionados al mismo tema, que se publican de manera separa del número regular. Cuando se crea conveniente se decidirá publicar los artículos en un suplemento especial en lugar de en el número original, dependiendo del tema de este. Se informará previamente al autor.

VISITA NUESTRA REVISTA

DERMATOLOGÍA PERUANA

REVISTA OFICIAL DE LA SOCIEDAD PERUANA DE DERMATOLOGÍA

INGRESA A: www.dermatologiaperuana.pe

NÚMERO ACTUAL | NÚMEROS ANTERIORES | INFORMACIÓN PARA LOS AUTORES | ENVÍO DE MANUSCRITOS | ENLACES DE INTERÉS | EDUCACIÓN MÉDICA CONTÍNUA