

Esporotricosis facial en niños: un desafío diagnóstico

Facial sporotrichosis in children: a diagnostic challenge

**Daysi Timaná-Palacios,¹ Jenny Valverde-López,^{2,3} Percy Rojas-Plasencia,^{2,3}
Dora Vicuña-Ríos,^{2,3} Aldo Ramírez-Moya¹ y Maricela Vásquez-Bautista¹**

RESUMEN

La esporotricosis es una micosis profunda y crónica que afecta la piel y tejido linfático, causada por el hongo *Sporothrix schenckii*. Es la micosis subcutánea más frecuente en el Perú. Los sitios comúnmente afectados son las extremidades superiores y la cara; esta última localización es la más frecuente en niños. Su diversidad clínica plantea un desafío diagnóstico. Se presentan cuatro casos clínicos de esporotricosis facial en pacientes pediátricos provenientes de Otuzco (La Libertad), un área endémica del norte del país. El diagnóstico se confirmó con cultivo en el que se aisló *S. schenckii*. El tratamiento de elección fue yoduro de potasio por su coste beneficioso. Por su polimorfismo, la esporotricosis, debe ser incluida en el diagnóstico diferencial de las dermatosis faciales crónicas en niños.

PALABRAS CLAVE. *Esporotricosis; Pediatría; Yoduro de potasio.*

ABSTRACT

*Sporotrichosis is a deep and chronic mycosis that affects the skin and lymph tissue, caused by the fungus *Sporothrix schenckii*. It is the most common subcutaneous mycosis in Peru. Commonly affected sites are the upper extremities and face, the latter being the most common location in children. His clinical diversity poses a diagnostic challenge. We present four cases of facial sporotrichosis in pediatric patients from Otuzco (La Libertad), an endemic area in the north. The diagnosis was confirmed by culture in which *S. schenckii* was isolated. The treatment of choice was potassium iodide at cost benefit. On the polymorphism, sporotrichosis, should be included in the differential diagnosis of chronic facial dermatosis in children.*

KEY WORDS. *Sporotrichosis; Pediatrics; Potassium iodide.*

INTRODUCCIÓN

La esporotricosis es una infección fúngica subcutánea ocasionada por el hongo dimórfico *Sporothrix schenckii*, de curso subagudo o crónico. Afecta la piel y ganglios linfáticos en forma de nódulos y gomas; y ocasionalmente órganos internos.¹ Comúnmente, se presenta como lesiones linfocutáneas o cutáneas fijas, según el estado de la inmunidad celular. En ambas formas, los sitios más comunes comprometidos son las extremidades superiores y la cara; esta última es la localización más frecuente en niños.² La esporotricosis en la edad pediátrica es rara, aunque la frecuencia en que se ha notificado varía de 3 % a 60 %.³ En Perú es considerada la micosis subcutánea más frecuente, sobre todo en áreas rurales y agrícolas de la sierra.⁴

Se presentan cuatro casos clínicos de pacientes vistos en el servicio de Dermatología del Hospital Regional Docente de Trujillo (HRDT) con esporotricosis facial, que plantean múltiples diagnósticos diferenciales. En los casos presentados, los cultivos fueron confirmados por el Instituto de Medicina Tropical de la Universidad Nacional de Trujillo.

1. Médico residente de Dermatología. Universidad Nacional de Trujillo (UNT). Hospital Regional Docente de Trujillo. (HRDT). Trujillo, Perú.
2. Médico asistente de Dermatología. HRDT. Trujillo, Perú.
3. Docente de la UNT. Trujillo, Perú.

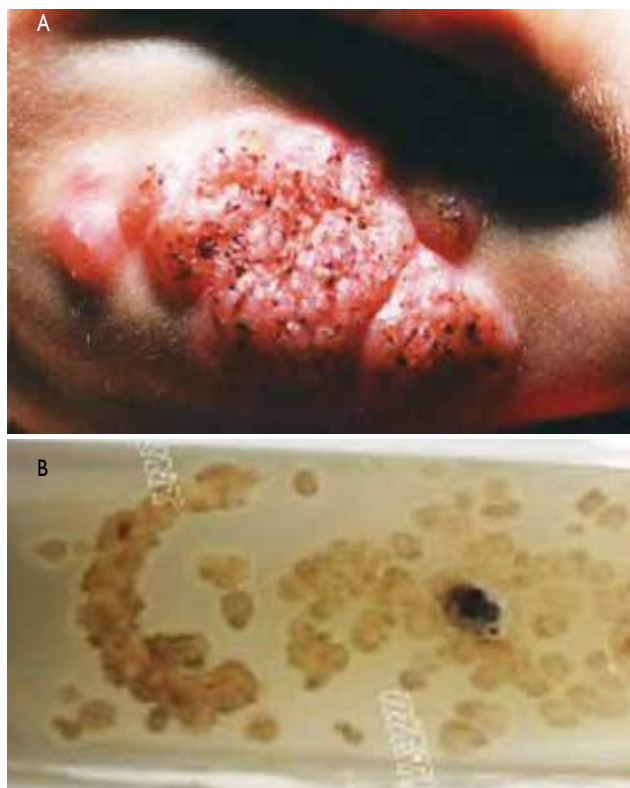


Figura 1. A) Esporotricosis cutánea fija. B) Cultivo de *Sporothrix schenckii* en agar Sabouraud dextrosa.

CASO 1

Lactante de 11 meses procedente de Huaranchal (provincia de Otuzco, La Libertad). Desde hace tres meses presenta lesiones en mentón que progresivamente aumentan de tamaño y número, tratado con remedios caseros sin mejoría. Padres no refieren traumatismo previo.

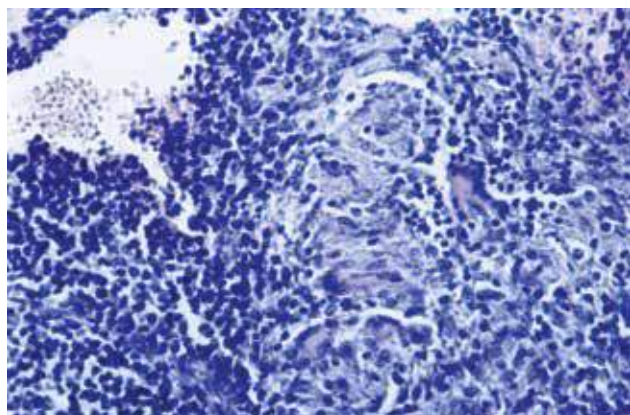


Figura 2. Infiltrado granulomatoso con linfocitos y células gigantes multinucleadas.

Examen físico

Nódulos eritematovioláceos que confluyen para formar placa infiltrada, verrucosa de bordes irregulares con presencia de puntos negros en su superficie que compromete el mentón en su totalidad. (Figura 1A)

Exámenes auxiliares

Hemograma, 7 300 leucitos/ μ L (50 % neutrófilos; 2 % eosinófilos; 48 % linfocitos). Hematócrito, 35,3 %; velocidad de sedimentación globular, 13 mm/h. Radiografía de tórax normal. PPD negativo. Examen directo para leishmaniasis negativo. Cultivo en agar Sabouraud, aislamiento de *Sporothrix schenckii* (Figura 1B).

Histopatología

Dermatitis granulomatosa (Figura 2).

Tratamiento

El paciente fue tratado con itraconazol hasta resolución de sus lesiones, con evolución favorable.

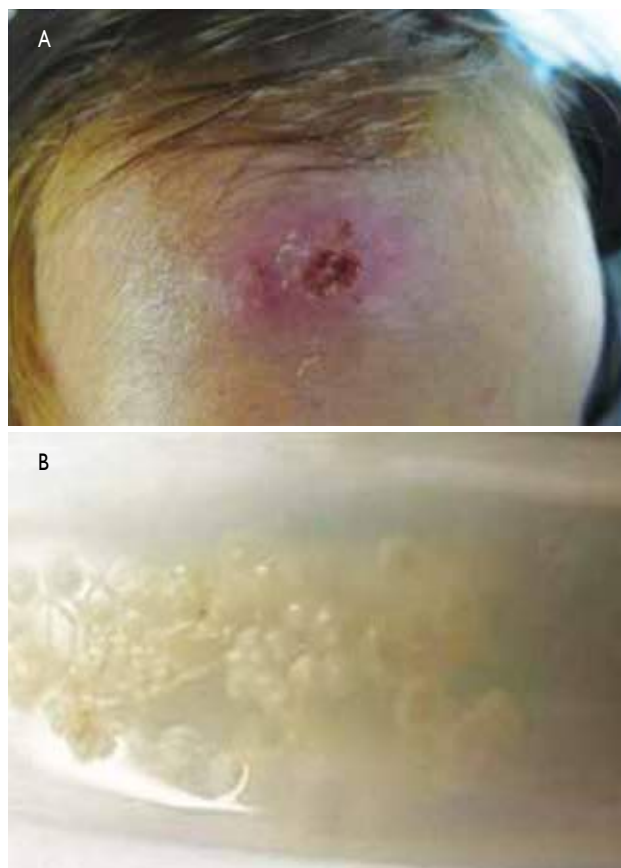

Figura 3. A) Esporotricosis cutánea fija. B) Cultivo de *Sporothrix schenckii*.

CASO 2

Niña de dos años de edad, procedente de Otuzco. Desde hace un mes presenta aparición de lesión en frente luego de arañazo de gato, la cual aumenta de tamaño y presenta ulceración central. Se ha aplicado cremas no específicas sin mejoría.

Examen físico

Placa eritematosa con ulceración central en frente de aproximadamente 3 x 2 cm de diámetro. Adenopatía retroauricular derecha móvil de 0,5 cm. Figura 3A.

Exámenes complementarios

Examen directo para leishmaniasis negativo. Cultivo, aislamiento de *Sporothrix schenckii*. Figura 3B.

Tratamiento

Solución saturada de yoduro de potasio; evolución favorable.

CASO 3

Varón de 12 años de edad, procedente de Otuzco, estudiante. Hace seis meses presenta traumatismo en mentón mientras realizaba actividades agrícolas, un mes después aparece lesión en zona perioral de crecimiento progresivo asociado a prurito. Hace dos meses acude a centro de salud de su localidad donde le infiltran corticoide intralesional sin mejoría, por lo cual acude al servicio de Dermatología.

Examen físico

Placa eritematosa cicatrizal hipertrófica en trayecto lineal que compromete surco nasogeniano, mentón y cuello (Figura 4A).

Exámenes complementarios

En el estudio directo Wright para *Leishmania*, no se observan amastigotas de *Leishmania*. En cultivo para esporotricosis (muestra fragmento de tejido), se aísla *S. schenckii* (Figura

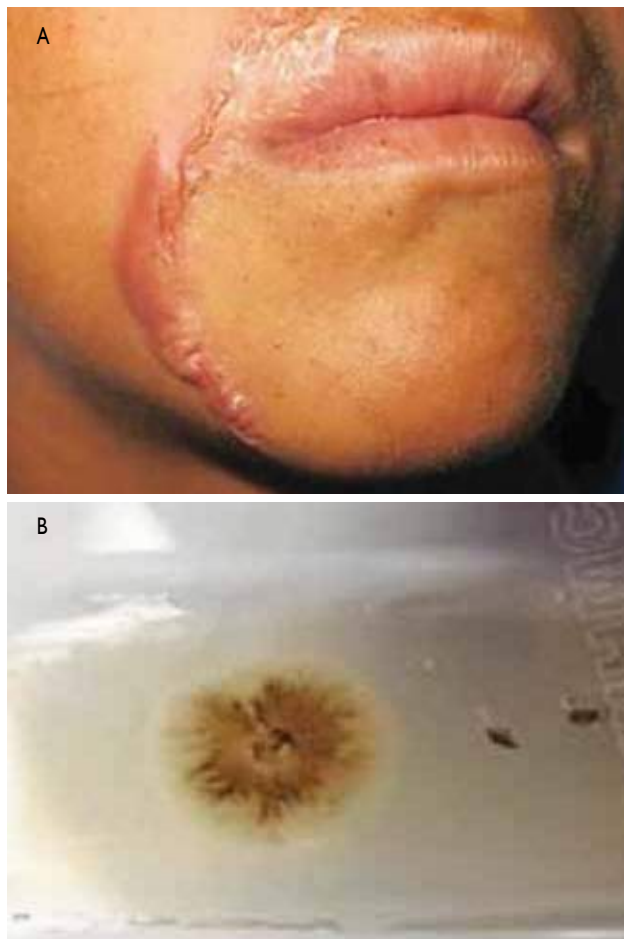


Figura 4. A) Esporotricosis linfagítica. B) Cultivo de *Sporothrix schenckii* en agar Sabouraud dextrosa.

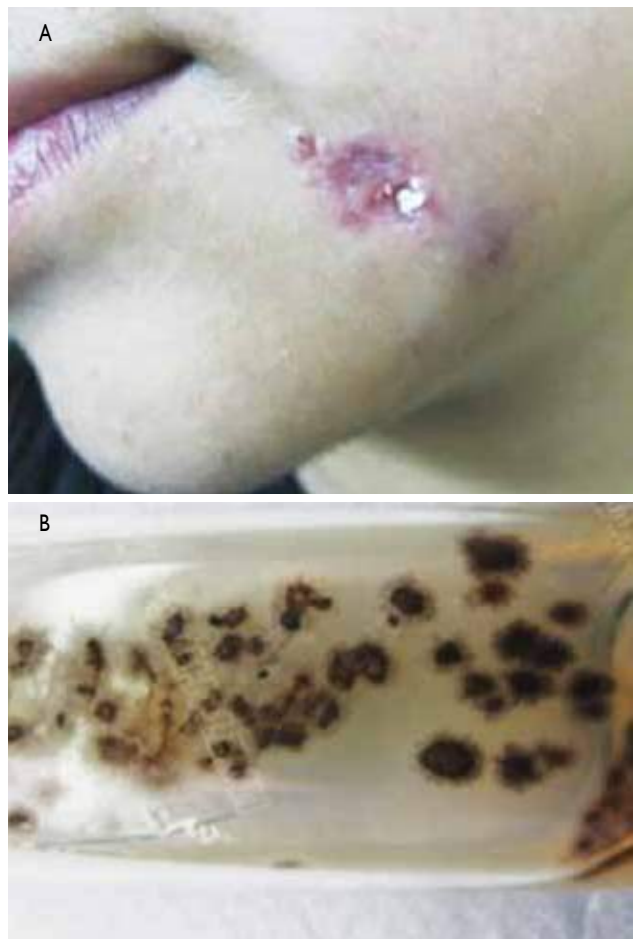

Figura 5. A) Esporotricosis linfagítica. B) Cultivo para esporotricosis en Agar Sabouraud dextrosa: aislamiento de *Sporothrix schenckii*.

4B). La histopatología con hematoxilina-eosina muestra infiltrado granulomatoso compuesto por linfocitos y algunas células gigantes multinucleadas.

Tratamiento

Yoduro de potasio; evolución favorable.

CASO 4

Adolescente de 17 años procedente de La Esperanza, desde hace dos meses presenta lesión ulcerativa y nódulos en región maxilar inferior de crecimiento progresivo. Refería viajes frecuentes a Otuzco.

Examen físico

Úlcera de aproximadamente 1cm de diámetro de bordes irregulares y nódulos de trayecto lineal en región maxilar inferior izquierda (Figura 5A).

Exámenes complementarios

Examen directo para leishmaniasis negativo. Cultivo, se aísla *Sporothrix schenckii* (Figura 5B).

Tratamiento

La paciente no recibió tratamiento porque no acudió a su control.

COMENTARIO

La esporotricosis es la micosis subcutánea más difundida en el mundo. En América Latina, el mayor número de casos se presenta en Brasil, Perú, México, Colombia¹; y en el ámbito nacional los casos notificados provienen de los departamentos de La Libertad, Cajamarca, Ayacucho, Apurímac y Cusco.^{4,5} La mayoría de los casos presentados en esta serie provenían de Otuzco que es un área endémica del departamento de La Libertad.

Según los estudios no existen diferencias en cuanto al sexo. Con respecto a la edad, tiene dos picos de incidencia, en niños escolares (30 % de los casos) y en adultos jóvenes (50 %).¹ Sin embargo, publicaciones previas basadas en la población nacional encontraron que alrededor de dos terceras partes de casos pueden presentarse en población pediátrica, tal y como lo describen Pappas y col. en su investigación en un área hiperendémica del país como es Abancay.³

Las cepas del complejo *Sporothrix schenckii* habitan en climas templados o húmedos, viven en el suelo, detritus vegetal, madera, hojas y ramas. La principal vía de ingreso del hongo es la cutánea a través de traumatismos y excoriaciones con material contaminado; esta es la forma más frecuente en que adquieren la enfermedad los niños.^{6,7}

Su período de incubación varía de una semana a un mes.⁸ El padecimiento también se puede adquirir a partir de animales que actúan como vectores indirectos o pasivos como son los roedores, gatos domésticos; como fue lo que sucedió en el segundo caso presentado.

Los pacientes presentados provenían de una zona andina del norte del Perú con condiciones climatológicas ideales para la supervivencia del hongo, además, su diseminación es favorecida por las condiciones del lugar, como casas de adobe, pisos de tierra y falta de higiene.^{1,9} La mayoría de reportes coinciden en que la esporotricosis en niños usualmente ocurre en cara,^{3,10} la causa de este hallazgo lo explica Miranda,¹⁰ que reportó 16 casos de esporotricosis palpebral en niños y consideró que el mecanismo de la infección se debía al rascado ante estímulos variados, con uñas cargadas de tierra contaminada con esporas de hongos. Otro aspecto importante es que en la sierra el niño del campo desde muy temprana edad ya está realizando alguna tarea agrícola, como en el tercer caso presentado, en que el inicio de la lesión fue relacionada con un trauma, debido a las actividades que realizaba.

La primera lesión se presenta en el sitio de entrada del hongo. Se produce un chancro esporotricósico; aproximadamente 10 a 15 días después, se forma un complejo cutáneo linfático. A partir de este complejo, la enfermedad tiende a seguir dos cursos, involución de las lesiones o extensión por continuidad.¹ El estado inmunológico del huésped, el sitio de inoculación y la virulencia del hongo son determinantes en la producción de estas manifestaciones clínicas.²

La esporotricosis cutánea es una enfermedad polimorfa con tres formas de manifestaciones clínicas y algunas variantes morfológicas.¹¹

La cutánea linfática o linfangítica, representa casi 70 % de los casos de esporotricosis, predomina en extremidades superiores y en la cara de los niños y adolescentes, se presenta como nódulos que siguen la distribución linfática proximal a la lesión inicial. En un estudio realizado en México de esporotricosis en niños, se reporta a esta forma como la más frecuente (64 %).⁷

La forma cutánea fija es más frecuente en las regiones geográficas hiperendémicas; es más difícil de identificar, ya que no tiene un aspecto clínico específico. La lesión inicial permanece como nódulo, chancro único o placa escamo verrucosa con los bordes bien limitados.^{7,12} Las lesiones faciales son más a menudo de esta variante y son más frecuentes en niños.³ Así también se reportó en un estudio realizado en Cajamarca de esporotricosis en niños donde la localización más frecuente fue la cara (54,9 %).⁴

En esta forma clínica, García y col. comunicaron el caso de un paciente varón de seis meses de vida procedente de Abancay (Perú) quien presentó una lesión ulcerocostrosa en cara desde el período neonatal, y se confirmó el diagnóstico del caso más temprano de esporotricosis en el país.¹³ En esta comunicación breve también se ha presentado el caso de un lactante con esporotricosis de presentación verrucosa. Esto muestra el espectro tan variado en que se presenta la enfermedad, hasta en los extremos de la vida.

El cultivo es el estándar de oro para establecer el diagnóstico, se consigue al sembrar el material obtenido del exudado de las lesiones o de la biopsia en agar de Sabouraud. Las colonias filamentosas jóvenes son húmedas, de color blanco o cremoso que a los pocos días toman color marrón claro o negro; las hifas (micelio) son hialinas, septadas y ramificadas.¹

También se puede realizar un examen histopatológico, donde se podrá observar la respuesta inflamatoria granulomatosa con pequeños cúmulos de neutrófilos, rodeados por células epitelioides, linfocitos y células gigantes multinucleadas. Raramente se observa dentro del granuloma, la levadura única y central, rodeada por un material eosinófilo, con clavos periféricos, características de los cuerpos asteroides.^{14,15}

La intradermorreacción con esporotricina micelial (IRE) puede ser diagnóstica. Se efectúa usando la fracción química del complejo molecular péptido-polisacárido específicos del *S. schenckii*.¹⁶

La diversidad clínica plantea el desafío de investigar dentro del diagnóstico diferencial la patología regional más prevalente; en el presente caso se planteó leishmaniasis y tuberculosis cutánea. También se debe tener en cuenta, según el caso, micetoma, cromoblastomicosis, infecciones piógenas, lepra tuberculoide, infecciones por micobacterias atípicas, sífilis y carcinoma espinocelular.¹

Según las guías de la Sociedad Americana de Enfermedades Infecciosas, para el manejo de la esporotricosis cutánea fija y linfática se recomienda el tratamiento con itraconazol hasta dos a cuatro semanas después de que todas las lesiones hayan resuelto, por lo general por un total de tres a seis meses.¹⁷ Mientras que, en los países en vías de desarrollo, el tratamiento con solución saturada de yoduro de potasio es el de elección, por su costo-beneficio.¹⁸ Debido a que la mayoría de los pacientes presentados procede de zonas pobres de la serranía liberteña, el tratamiento de primera opción fue este.

También se usa el tratamiento con hipertermia, debido a que el *S. schenckii* no crece a los 40 °C. Algunos autores han utilizado baños calientes, durante 15 a 20 minutos dos a tres veces al día para casos de esporotricosis muy limitados como terapia adyuvante o para pacientes embarazadas.¹

CONCLUSIONES

La esporotricosis es una micosis subcutánea frecuente en áreas rurales del Perú. En La Libertad, Otuzco es un área endémica. Por su polimorfismo y formas inusuales de presentación debe ser incluida en el diagnóstico diferencial de las dermatosis faciales crónicas en niños. La diversidad clínica de esta enfermedad con sus formas verrucosas, ulcerativas, cicatrizales, linfonodulares; es un desafío diagnóstico. Un alto índice de sospecha clínica es importante en el diagnóstico temprano y el tratamiento oportuno para evitar la morbilidad y secuelas.

REFERENCIAS BIBLIOGRÁFICAS

- Bonifaz A. Micología médica básica. 4.ª Ed. México D.F.: McGraw-Hill Interamericana; 2012.
- Sharma N, Mehta K, Mahajan V, Kanga A, Sharma V, Tegta G. Cutaneous sporotrichosis of face: Polymorphism and reactivation after intralésional triamcinolone. *Indian J Dermatol Venereol Leprol.* 2007;73:188-90.
- Pappas P, Tellez I, Deep A, Nolasco D, Holgado W, Bustamante B. Sporotrichosis in Perú: Description of an area hyperendemicity. *Clin Infect Dis.* 2000;30:65-70.
- García M, Urquiaga T, López N, Urquiaga J. Sporotrichosis cutánea en niños en un hospital regional del Perú. *Dermatol Peru.* 2004;14:104-9.
- Ramírez M, Andagua J, Lizarraga J, Aguilar E, Peso J. Sporotrichosis en pacientes que acuden a un centro médico de referencia en Abancay, Perú. *Rev Peru Med Exp Salud Publica.* 2011;28:508-12.
- Aldama A, Correa J, Rivelli V, y col. Sporotrichosis en niños. Comunicación de tres casos con localización facial. *Pediatría.* 2000;2:32-6.
- Bonifaz A, Saul A, Paredes-Solis V, Fierro L, et al. Sporotrichosis in childhood. Clinical and therapeutic experience in 25 patients. *Pediatr Dermatol.* 2007; 24:369-372.
- Sánchez M, Araiza J, Bonifaz A. Aislamiento y caracterización de cepas silvestres de *Sporothrix schenckii* e investigaciones de reactores a la esporotricina. *Gac Med Mex.* 2004;140:507-12.
- De Lima M, De Oliveira A, Francesconi A, Gutierrez M, Conceicao F, Pacheco, et al. Cat-transmitted sporotrichosis epidemic in Rio de Janeiro, Brazil. Description of a series of cases. *Clin Infect Dis.* 2004;38:529-35.
- Miranda H. Características clínicas e incidencia de la esporotricosis palpebral: comunicación de 16 casos nuevos. *Folia Dermatol Perú.* 2006;17:9-15.
- Amado S. Lecciones de Dermatología. 14.ª Ed. México D.F.: Méndez Editores; 2001.
- Da Rosa A, Scroferneker M, Vettorato R, Gervini R, Vettorato G, Weber A. Epidemiology of sporotrichosis: A study of 304 cases in Brazil. *J Am Acad Dermatol.* 2005;52:451-9.
- García R, Figueroa Y, Ugarte G. El caso más temprano de esporotricosis pediátrica en el Perú. *Folia dermatol. Perú.* 2004;15:105-107.
- Carrada T. Sporotrichosis: avances recientes en el diagnóstico de laboratorio, histopatología y la epidemiología en México. *Rev Latinoamer Patol Clin.* 2012;59:147-171.
- Hiruma M, Kawada A, Ishibashi A. Ultrastructure of asteroid bodies in sporotrichosis. *Mycoses.* 1991;34:103-107.
- Freitas DF, do Valle AC, de Almeida Paes R, Bastos FI, Galhardo MC. Zoonotic Sporotrichosis in Rio de Janeiro, Brazil: A protracted epidemic yet to be curbed. *Clin Infect Dis.* 2010;50:453-454.
- Kauffman C, Bustamante B, Chapman S, Pappas P. Clinical Practice Guidelines for the Management of Sporotrichosis: 2007 Update by the Infectious Diseases Society of America. *CID.* 2007;45:1255-65.
- Arenas R. Micología médica ilustrada. 3.ª Ed. México D.F.: McGraw-Hill Interamericana; 2008.

Correspondencia: Dra. Daysi Timana-Palacios
dayelitp@hotmail.com

Fecha de recepción: 10 de marzo de 2014

Fecha de aceptación: 18 de junio de 2014