SPD
SOCIEDAD PERUANA
DE DERMATOLOGÍA

ARTÍCULO DE ORIGINAL

Características clínicas de pacientes con mastocitosis cutánea pediátrica en dos hospitales de Bogotá-Colombia

Clinical characteristics of patients with paediatric cutaneous mastocytosis in two hospitals in Bogota-Colombia

Mónica Novoa[1], Joanna Cajamarca[1], Juanita Cristiano-Agudelo[1], Lucia Giraldo[1], Alejandra Toquica[1]

RESUMEN

Objetivo: *Describir las características clínicas de pacientes pediátricos con mastocitosis cutánea atendidos en dos hospitales de Bogotá durante un período de 6 años (2012-2017).* ***Material y métodos:*** *Estudio de tipo serie de casos. Se revisó historias clínicas de los pacientes pediátricos obteniéndose datos clínicos como edad de aparición, sexo, antecedentes personales y familiares, localización de las lesiones, compromiso sistémico, resultados de exámenes de laboratorio, ecografía abdominal y biopsia de piel. Se realizó estadística descriptiva obteniéndose frecuencias, porcentajes, medidas de tenencia central y de dispersión.* ***Resultados:*** *Se incluyó a 24 pacientes; 9 mujeres y 15 hombres. La mediana de edad de aparición fue de 2 meses con un valor máximo de 60 meses. La variante clínica más frecuente fue la mastocitosis maculopapular (54,2%), seguida del mastocitoma solitario (41,7%) y mastocitosis cutánea difusa (4,2%). El signo de Darier fue positivo en la mayoría de los casos (83,0%), se observó una muy baja frecuencia de compromiso sistémico (4,2%). Las lesiones se localizaron predominantemente en tórax y abdomen (54,2%), recibiendo en su mayoría manejo expectante (50%). La biopsia fue realizada en el 54,2% con resultado confirmatorio, se realizó estudios de extensión en el 29,2% y se empleó manejo intrahospitalario en la variante cutánea difusa.* ***Conclusiones:*** *La mastocitosis cutánea en los hospitales estudiados es más frecuente en el sexo masculino con predominio de la forma clínica maculopapular, alta frecuencia de lesiones en tórax y abdomen, signo de Darier positivo y muy baja frecuencia de compromiso sistémico.*

Palabras clave: *Mastocitosis cutánea, mastocitosis maculopapular, mastocitosis cutánea difusa, mastocitoma solitario de la piel.*

Dermatol Peru 2019; 29 (2): 83-87

ABSTRACT

Objective: *To describe the clinical characteristics of pediatric patients with cutaneous mastocytosis treated in two hospitals in Bogotá (Colombia) for a period of 5 years (2012-2017).* ***Material and methods:*** *Descriptive study of case series. Medical records of pediatric patients were reviewed, obtaining clinical data such as age of onset, sex, personal and family history, location of lesions, systemic compromise, laboratory test results, abdominal ultrasound and skin biopsy. Descriptive statistics were performed, obtaining frequencies, percentages, measures of central tendency and dispersion.* ***Results:*** *24 patients were included; 9 women and 15 men, with an average age of onset was 2 - 60 months. The most frequent clinical presentation was maculopapular mastocytosis (54.2%), solitary mastocytoma (41.7%) and diffuse cutaneous mastocytosis (4.2%). Darier's sign was positive in most cases (83.0%), systemic compromise was very low (4.2%). The lesions are predominantly located in chest and abdomen (54.2%), mostly receiving expectant management (50%). The biopsy was performed in 54.2% with a confirmatory result, extension studies were carried out in 29.2% and intrahospital management was used in the diffuse cutaneous variant.* ***Conclusions:*** *We found Cutaneous mastocytosis more frequent in male kids with a*

1. Departamento de Dermatología, Hospital de San José, Fundación Universitaria de Ciencias de la Salud, Bogotá, Colombia.

predominance of the clinical maculopapular form, high frequency of chest and abdomen lesions, positive Darier's sign and very low frequency of systemic compromise.

Keywords: *Cutaneous mastocytosis, maculopapular mastocytosis, diffuse cutaneous mastocitosis, solitary mastocytoma of skin..*

INTRODUCCIÓN

Las mastocitosis constituyen un grupo de enfermedades raras con una prevalencia estimada de 9 casos por 100 000 habitantes[1]. Se caracterizan por la acumulación anormal de mastocitos en uno o más órganos, con síntomas secundarios a la liberación de sustancias preformadas por éstos. La Organización mundial de la Salud (OMS) clasifica las mastocitosis en cutáneas y sistémicas.[2]

En la mayoría de los casos, su inicio es en la infancia, con un compromiso limitado a la piel. Se reconocen tres variantes clínicas principales en las mastocitosis cutáneas: maculopapular, mastocitoma solitario y mastocitosis cutánea difusa[3]. El pronóstico generalmente es benigno y de curso autolimitado en la infancia siendo la mastocitosis cutánea difusa la variante menos común, con compromiso sistémico y que requiere manejo multidisciplinario[4]. La patogenia se basa en mutaciones que originan anormalidades en la estructura y actividad de la tirosina cinasa (kit), que es un receptor transmembrana expresado en la superficie de los mastocitos, su activación induce al crecimiento de estas células y previene su apoptosis[4,5]. En Colombia, son pocas las publicaciones sobre las características clínicas de las diferentes formas de mastocitosis en edad pediátrica.[6]

Las mastocitosis cutáneas se reconocen como una entidad donde predomina una proliferación y acumulo anormal de mastocitos en uno o más tejidos. Los síntomas se deben principalmente, a la liberación de sus mediadores y se pueden observar enrojecimiento y sensación de calor, síntomas gastrointestinales como dolor abdominal, diarrea, emesis, síntomas neuropsiquiátricos, músculo-esqueléticos, osteoporosis y anafilaxis recurrente además de síntomas originados por la infiltración de órganos diferentes a la piel visto solamente en las formas sistémicas (linfadenopatías o esplenomegalia).[1,7]

El pronóstico generalmente es benigno, favorable y de curso autolimitado, un análisis de la literatura muestra que la regresión (parcial o completa) ocurre en 67% de los niños[8], sin embargo en una minoría de casos existen variantes agresivas que se asocian a compromiso sistémico. La cifra de pacientes en los que la mastocitosis pediátrica persiste en la vida adulta parece estar subestimada.[8]

Si bien es cierto que existen publicadas diversas series de casos de mastocitosis cutánea a nivel mundial, no se cuenta con estudios en pacientes colombianos. El objetivo de este trabajo es realizar una caracterización clínica de pacientes pediátricos con diagnóstico de mastocitosis cutánea atendidos en dos hospitales de cuarto nivel, que consultaron durante un período de 6 años (2012-2017).

MATERIAL Y MÉTODOS

Estudio descriptivo de tipo serie de casos. Se revisó las historias clínicas de los pacientes con diagnóstico de mastocitosis cutánea (código Q822 de la CIE-10) atendidos en los servicios de dermatología del Hospital de San José Centro y San José Infantil de la ciudad de Bogotá, Colombia en el período comprendido entre el 2012 y el 2017. A través de la revisión de las historias clínicas, se obtuvieron datos clínicos de los pacientes.

Se consideró como variables de estudio a la edad al momento de la consulta, edad de aparición de la enfermedad, grupo de edad (Recién nacido hasta 30 días, 1-12 meses y mayores de 12 meses), sexo, forma clínica de mastocitosis, morfología de las lesiones, presencia de antecedentes personales y familiares, localización de las lesiones, presencia de compromiso sistémico así como estudios complementarios (triptasa sérica, hemograma, función hepática, ecografía abdominal y biopsia de piel).

Se realizó estadística univariada obteniéndose frecuencias absolutas y relativas para el caso de variables cualitativas y media, mediana o rango intercuartílico (RIQ) según distribución evaluada por prueba de Shapiro-Wilk para el caso de variables cuantitativas continuas.

RESULTADOS

Se incluyó en el estudio a 24 pacientes con diagnóstico de mastocitosis cutánea, 15 hombres (62,5%) y 9 mujeres (37,5%), con una relación hombre: mujer de 1,6:1. Los hombres presentaban una mediana de edad al momento del diagnóstico de 17 meses (RIQ: 8.5-36 meses). El grupo de edad donde se encontró mayor frecuencia de casos con mastocitosis cutánea fue en los mayores de 12 meses (54,2%). La variante clínica más frecuente fue la mastocitosis maculopapular (54,4%) seguida del mastocitoma solitario (40,6%) y de la mastocitosis cutánea difusa (4,2%). No se registraron antecedentes familiares positivos para mastocitosis.

La mediana de edad de aparición de la patología fue de 2 meses (RIQ: 0,5-6 meses) con un valor máximo de 60 meses, las lesiones se presentaron desde el nacimiento en 5 casos (20,8%), del mes de vida a los 12 meses en 14 casos (58,3%) y en 2 casos después de los 12 meses (8,3%), en

Tabla 1. Tipo de lesiones de los niños con diagnóstico de mastocitosis cutánea.

Tipo de lesiones	Frecuencia	%
Macula única	4	16,7%
Maculas múltiples	8	33,4%
Pápula única	3	12,5%
Pápulas múltiples	1	4,2%
Placa	3	12,5%
Vesícula o ampollas	3	12,5%
Macula y placa	2	8,3%
Total	24	100,0%

Tabla 2. Características clínicas de los pacientes pediátricos con mastocitosis cutánea según forma clínica.

Características	Mastocitosis maculopapular n (%)	Mastocitoma solitario n (%)	Mastocitosis cutánea difusa n (%)
Tipo de lesiones clínicas			
Macula única	-	4(40)	-
Maculas múltiples	8(61,5)	-	-
Pápula	-	3(30)	-
Pápulas	1(7,8)	-	-
Placa	-	3(30)	-
Vesícula o ampollas	2(15,4)	-	1(100)
Maculas y placas	2(15,8)	-	-
Numero de Lesiones +			-
Única	-	10(100)	-
Menos de 10	6(46,1)	-	-
10 a 50	1(7,6)	-	-
Más de 50	3(23)	-	1(100)
Examen Físico			
Signo de Darier Positivo	10(76,9)	9 (90)	1(100)
Áreas del cuerpo con lesiones			
Cabeza y cuello	6(46,1)	4(40)	1(100)
Extremidades inferiores	6(46,1)	3(30)	1(100)
Extremidades superiores	7(53,8)	2(20)	1(100)
Tórax y Abdomen	11(84,5)	1(10)	1(100)

+ Desconocido en tres sujetos.

3 casos esta información no se encontraba registrada en la historia clínica. Clínicamente se encontró que el 33,4% tenía como lesiones a máculas múltiples, seguido de una macula única con un 16,7% (Tabla 1). El signo de Darier fue positivo en 83,0% de los sujetos evaluados (12 hombres y 8 mujeres).

Tabla 3. Manejo médico instaurado en los pacientes con diagnóstico de mastocitosis cutánea.

Tratamientos realizados	Frecuencia	%
Antihistamínicos	2	8,3
Antihistamínicos e hidratante	2	8,3
Antihistamínico y corticoide tópico	2	8,3
Antihistamínico y corticoide sistémico	1	4,2
Corticoide tópico	3	12,5
Expectante	12	50,0
Inhibidores de calcineurina	1	4,2
Hidratación	1	4,2
Total	24	100,0

La localización anatómica más frecuente de las lesiones fue tórax y abdomen (54,2%), seguida de la localización en cabeza y cuello (45,8%), extremidades inferiores (41,6%) y extremidades superiores (37,5%). En ninguno de los casos se encontró adenopatías, hepatoesplenomegalia ni otra organomegalia asociada, tampoco se evidenció la presencia de dermografismo o eritema. Las clínicas características de los tres tipos de mastocitosis encontrados en la población de estudio se muestran en la tabla 2.

La biopsia fue realizada en más de la mitad de los casos (54,2%) confirmando el diagnostico en la totalidad de los casos. En el resto de los pacientes las manifestaciones cutáneas y el diagnóstico clínico eran claros y no se consideró necesario realizar confirmación histopatológica. Los estudios de extensión se realizaron en 7 pacientes (29,2%), encontrándose compromiso sistémico solamente en uno de los casos, el cual correspondía a la forma difusa. Se realizó análisis de triptasa sérica en 3 pacientes (12,5%) con un resultado normal. El manejo médico que se instauró en los pacientes se describe en la tabla 3.

DISCUSIÓN

La presente investigación muestra a partir del análisis de 24 casos una mayor frecuencia de mastocitosis cutánea en los hombres que en las mujeres, con una relación hombre: mujer de 1,6:1 lo cual concuerda con lo reportado por la literatura internacional siendo levemente mayor en los hombres en la infancia y en las mujeres en la edad adulta[1]; por otro lado, los resultados obtenidos difieren con lo reportado por Méni que encontró un mayor compromiso en el sexo masculino con una relación de 4:1 en la infancia[9]. En la mayoría de los casos estudiados, la enfermedad inició en el primer año de vida (58,3%) de forma similar a lo reportado por Tüysüz (80%).[10]

Figura N° 1. A) Mastocitosis maculopapular. B) Mastocitosis cutánea difusa antes del tratamiento. C y D) Mejoría de la mastocitosis cutánea difusa con el manejo médico instaurado.

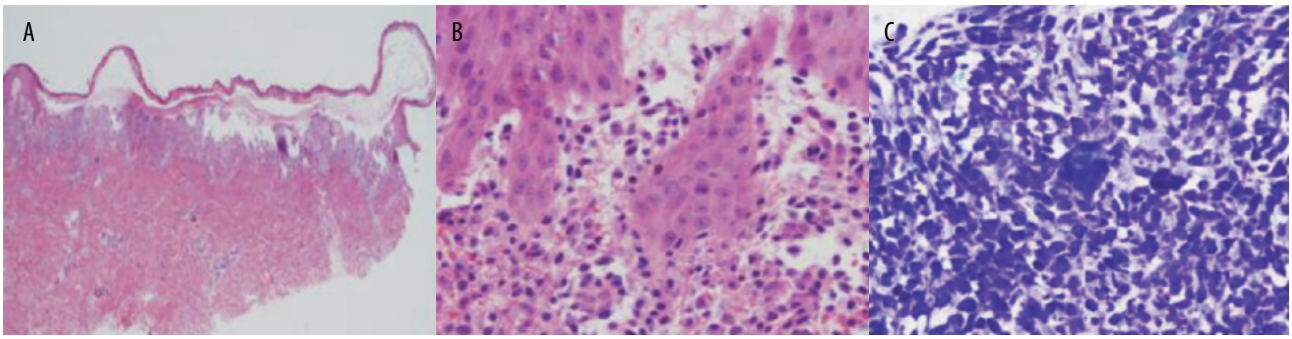

Figura N° 5. A) Histopatología mastocitosis cutánea difusa. B) Presencia de mastocitos a mayor aumento. C) Coloración con azul de toluidina que evidencia la presencia de abundantes mastocitos.

La variante clínica más frecuentemente encontrada fue la mastocitosis maculopapular (54,1%) la cual se caracteriza por máculas de tonalidades variables (amarillo-pardo a pardo-eritematoso) o pápulas levemente elevadas y que tiene una prevalencia mayor en la infancia según lo descrito por Castells se encuentra aproximadamente en 70 a 90 % de los casos.[7]

El mastocitoma solitario constituyó la segunda forma clínica más frecuentemente encontrada en la presente investigación (46,6%) lo cual es similar a lo documentado por Ayesha Abid[1] representando del 10% al 15% de las mastocitosis pediátricas. En nuestro estudio esta forma de mastocitosis fue más frecuentemente encontrada que lo que se reporta en general en la literatura.

La mastocitosis cutánea difusa constituyó la forma clínica menos frecuente observándose como primera manifestación la presencia de ampollas (incluso hemorrágicas); sin embargo, también se incluyen formas máculo-papulosas y/o nodulares muy extensas, así como las formas eritrodérmicas. En el presente estudio fue evidenciada en un caso (4%) en comparación con lo descrito en la literatura por múltiples autores (1-3%)[11]. La literatura ha documentado la presencia de hepatoesplenomegalia y linfadenopatias en este tipo de mastocitosis sin embargo no se evidencio en el paciente.[9]

El signo de Darier considerado característico de esta entidad, se encontró clínicamente en la mayoría de los pacientes del estudio (83%), similar a lo reportado en la literatura donde aparece en más del 80% de los pacientes; sin embargo, es importante tener en cuenta que su ausencia no excluye la enfermedad.[7]

El diagnóstico generalmente es clínico, se realiza mediante una anamnesis completa y un examen físico detallado, los cuales se realizaron en la mayoría de las historias clínicas revisadas y en donde las características de las lesiones y la presencia del signo de Darier son de gran utilidad. La histopatología generalmente demuestra infiltrados de mastocitos en el tejido afectado[10]. Las pruebas complementarias se realizan con el fin de descartar enfermedad sistémica. El hemograma evalúa el compromiso medular y la triptasa sérica se eleva en caso de compromiso sistémico, el cual es menos frecuente en la infancia y no fue observado en los pacientes de este estudio.

En relación con el manejo de las mastocitosis cutáneas, este va orientado hacia un tratamiento sintomático, en el cual se busca prevenir y evitar factores desencadenantes que permitan controlar los síntomas secundarios de la degranulación de mastocitos. En la infancia generalmente bastan las medidas generales y educación para conseguir resultados satisfactorios. En nuestro estudio el manejo médico que se instauró en estos pacientes fue en mayor proporción expectante el cual también es el más frecuentemente empleado en los reportes de literatura.

La principal limitación del estudio es el tamaño de la muestra que incluyó a 24 pacientes; sin embargo, las mastocitosis constituyen una entidad clínica rara observándose series con menor número de casos[10]. A pesar de ello, el estudio ha permitido caracterizar a este grupo de pacientes observándose coincidencias con lo reportado por la literatura internacional así como algunas diferencias.

En conclusión, los casos estudiados de los dos hospitales de Colombia muestran que las mastocitosis cutáneas son más frecuentes en el sexo masculino, con un predominio de la forma clínica maculopapular, alta frecuencia de lesiones en tórax y abdomen, signo de Darier positivo y muy baja frecuencia de compromiso sistémico.

REFERENCIAS BIBLIOGRÁFICAS

1. Abid A, Malone MA, Curci K. Mastocytosis. Prim Care. 2016;43(3):505-18.
2. Azaña JM, Torrelo A, Matito A. Update on Mastocytosis (Part 2): Categories, Prognosis, and Treatment. Actas Dermosifiliogr. 2016;107(1):15-22.
3. M T, B. S. Mastocytosis. In: Bolognia J, Jorizzo J, Schaffer J, Callen J, Cerroni L, Warren R, et al. Dermatology. 2. 4th Ed. Philadelphia, USA: Elsevier; 2018. p. 2102-12.
4. Morren MA, Hoppé A, Renard M, Debiec Rychter M, Uyttebroeck A, Dubreuil P, et al. Imatinib mesylate in the treatment of diffuse cutaneous mastocytosis. J Pediatr. 2013;162(1):205-7.
5. Carter MC, Metcalfe DD, Komarow HD. Mastocytosis. Immunol Allergy Clin North Am. 2014;34(1):181-96.
6. Solis Cartas U, et al. Manifestaciones óseas de la mastocitosis cutánea. Presentación de un caso. Rev Colomb Reumatol. 2016. http://dx.doi.org/10.1016/j.rcreu.2016.06.006.
7. Castells M, Akin C. Mastocytosis (cutaneous and systemic): Epidemiology, pathogenesis, and clinical manifestations 2015.
8. Barnes M, Van L, DeLong L, Lawley LP. Severity of cutaneous findings predict the presence of systemic symptoms in pediatric maculopapular cutaneous mastocytosis. Pediatr Dermatol. 2014;31(3):271-5.
9. Méni C, Bruneau J, Georgin-Lavialle S, Le Saché de Peufeilhoux L, Damaj G, Hadj-Rabia S, et al. Paediatric mastocytosis: a systematic review of 1747 cases. Br J Dermatol. 2015;172(3):642-51.
10. Tüysüz G, Özdemir N, Apak H, Kutlubay Z, Demirkesen C, Celkan T. Childhood mastocytosis: results of a single center. Turk Pediatri Ars. 2015;50(2):108-13.
11. Hasbún Zegpi MT, Reculé González F, Mastocitosis cutáneas en la edad pediátrica. Piel (Barc). 2017.
12. Brockow K. Epidemiology, prognosis, and risk factors in mastocytosis. Immunol Allergy Clin North Am. 2014;34(2):283-95.

Correspondencia: Dra. Mónica Novoa Candía
Dirección: Hospital de San José. Cra. 52 ##67a-71, Bogotá, Cundinamarca, Colombia.
Email: mopanoca@hotmail.com

Recibido: 11-04-19
Aceptado: 24-11-19