Liquen escleroatrófico: reporte de un caso

Lichen sclerosus-atrophic: a case report

Erika Santos-Maldonado[1], Paola Tobar-Cerón[1]

RESUMEN

El liquen escleroso y atrófico es una enfermedad inflamatoria crónica de la piel de causa no bien definida. Se caracteriza por la presencia de pápulas y máculas, principalmente en el área anogenital. Tiene mayor predominio en mujeres posmenopáusicas, aunque se han descrito casos en lactantes y ancianos. Cuando aparece en los niños, es usualmente antes de los 7 años de edad. El tratamiento debe estar dirigido a aliviar los síntomas y evitar la evolución de las lesiones a la atrofia. Se presenta un caso de una niña de 4 años que acude por manchas blanquecinas y prurito intenso en región vulvar. Se realiza biopsia y se indica tratamiento con corticoides locales y antinflamatorio, con buena evolución.

Palabras clave: *Liquen escleroso y atrófico, liquen vulvar.*

Dermatol Peru 2019; 29 (2): 127-129

ABSTRACT

Lichen sclerosus and atrophic is a chronic inflammatory disease of the skin of not well-defined cause. It is characterized by the presence of papules and macules, mainly in the anogenital area. It more frequently in postmenopausal women; although cases have been described in infants and elderly. When it appears in children, it usually occurs before 7 years of age. The treatment should be aimed at alleviating the symptoms and avoiding the evolution of the lesions to atrophy. We present a case of a 4-yearold girl who presented with whitish spots and intense pruritus in the vulvar region. Biopsy is performed and indicates treatment with local corticosteroids and anti-inflammatory.

Key words: *lichen sclerosus et atrophicus, vulvar lichen sclerosus.*

1. Médico Residente del servicio de dermatología, Hospital Clínico Quirúrgico Hermanos Ameijeiras (Cuba),

INTRODUCCIÓN

El liquen escleroso y atrófico (LEA) es una dermatosis crónica inflamatoria, no infecciosa, de causa desconocida. Se caracteriza por la atrofia progresiva crónica de la piel y la mucosa vulvar. Es más frecuente en el sexo femenino, siendo la zona genital el área de aparición más frecuente. Fue descrita por vez primera en 1887 por Hallopeau, como una variante del liquen plano[1]. En 1892, Darier describe la forma histopatológica típica de la enfermedad. Montgomery en 1907, la clasifica como una forma diferente del liquen plano y en 1910 Ormsby la identifica como liquen escleroso y atrófico de Hallopeau[2]. En 1976, la Sociedad Internacional para el Estudio de la Patología Vulvovaginal, adoptó el nombre de LEA.

El LEA se considera una condición difícil de tratar, y sin tratamiento puede causar cicatrices y deformidades permanentes de la estructura vulvar. Adicionalmente, se asocia con un riesgo del 2 al 6% de neoplasia escamosa maligna de la vulva. Ambas complicaciones pueden prevenirse con una intervención temprana usando corticosteroides tópicos[3]. Sin embargo, su uso prolongado

Figura N° 1. Características clínicas compatibles con liquen escleroso y atrófico en el área genital y perianal. Nótese la hipopigmentación anogenital.

puede aumentar la atrofia cutánea[4] y pueden aparecer recidivas, con lo que el seguimiento a largo plazo es indispensable.

PRESENTACIÓN DE CASO

Paciente femenina, de 4 años de edad, color de piel mestiza, sin antecedentes personales. Asistió a la consulta Dermatológica del Hospital Pediátrico Docente de Centro Habana, en la Habana. Su madre refirió que hacía 2 años aproximadamente, la paciente padecía lesiones "como manchas blanquecinas en la región vulvar y perianal" (Figura Nº 1), acompañado de prurito intenso en la zona genital, motivos por los que acudió a la consulta. Se indicó biopsia, con diagnóstico presuntivo compatible con LEA.

La biopsia en región vulvar muestra fibrosis en banda que sustituye el infiltrado inflamatorio, atrofia epitelial, hiperqueratosis y adelgazamiento de la epidermis: Diagnóstico: Liquen escleroatrófico (Figura Nº 2).

Tratamiento: hidrocortisona crema 1% cada 12 horas, durante 4 semanas y difenhidramina cada 12 horas mientras persistiera el prurito.

Evolución: Se realizó seguimiento por 6 meses, constatando desaparición del prurito y sin aparición de nuevas lesiones en piel; de manera global, se consideró como una evolución favorable.

DISCUSIÓN DE CASO

El LEA es una enfermedad inflamatoria crónica de la piel de causa no bien definida. Se caracteriza por la presencia de

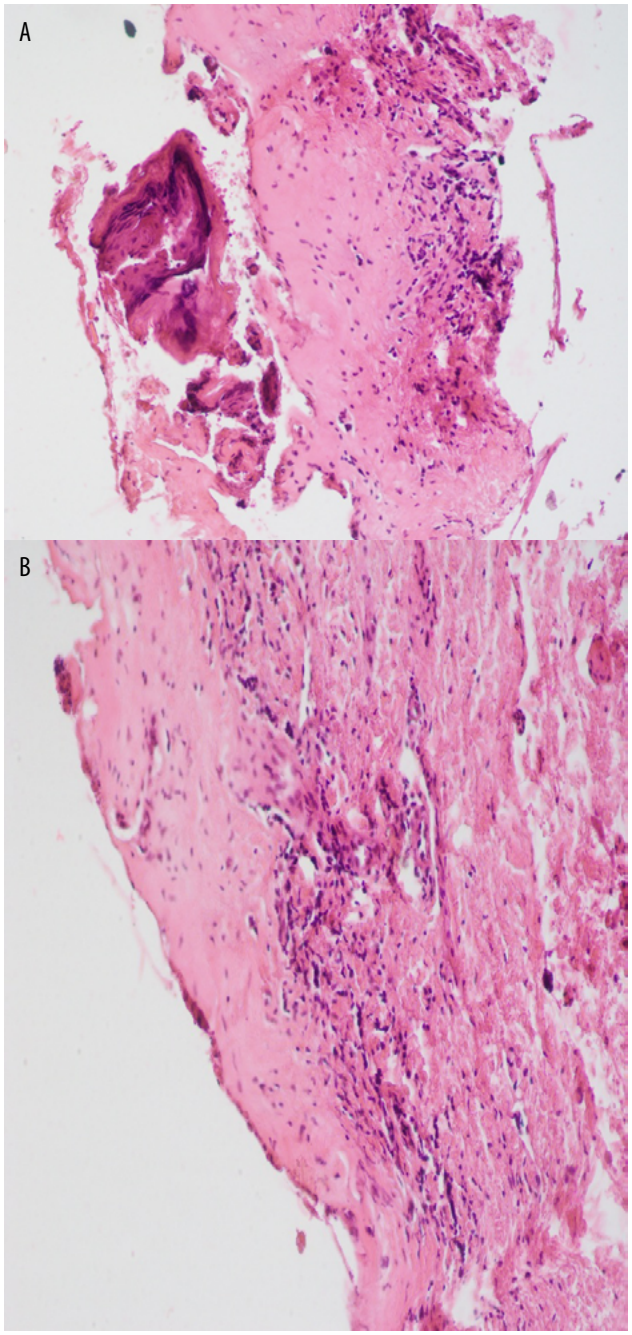

Figura Nº 2. Estudio histopatológico hematoxilina y eosina; 10X A). 40X B). Edema en la dermis e hialinización del colágeno.

pápulas y máculas, con atrofia progresiva, principalmente en el área anogenital. Tiene mayor predominio en mujeres posmenopáusicas, aunque se han descrito casos en lactantes y ancianos[1].

La etiología del LEA se asocia a enfermedades autoinmunes (enfermedades tiroideas, vitíligo, alopecia areata y diabetes mellitus), factores hormonales (más frecuentes en mujeres y en edades con niveles de estrógenos disminuidos) e

infecciones (causadas por el virus de la hepatitis C, el virus del papiloma humano y *Borrelia burgdorferi*)[5].

La media de aparición del LEA en la infancia es de 5 años[6], predomina en el sexo femenino y se ha reportado con mayor frecuencia en los caucásicos. Su prevalencia es difícil de estimar ya que pueden existir formas asintomáticas. Los registros existentes apuntan a que 1 de cada 1000 niñas (0,1%) presentan LEA[7]. En los casos sintomáticos, los síntomas más frecuentes son el prurito, el ardor vulvar y, en ocasiones, sangrado genital y disuria[6]. Usualmente, la patología se confunde con infecciones por hongos, retrasándose el diagnóstico adecuado.

El diagnóstico se basa en la presencia de manifestaciones clínicas, pero debe confirmarse histológicamente, sobre todo cuando existe alguna duda en las características clínicas.

Una vez diagnosticado, los tratamientos van encaminados a reducir y aliviar los síntomas de prurito y dolor, así como a eliminar los signos de actividad como petequias, erosiones y hemorragias, que permitan mejorar las secuelas derivadas de la enfermedad como hiperqueratosis, fisuras, equimosis, atrofia y despigmentación[8].

El tratamiento de elección es el corticoide tópico de alta potencia, como el propionato de clobetasol al 0,05% o el halobetasol al 0,05%. También la mometasona furoato al 0,1% como un fármaco de alta-media potencia[5,7]. Se proponen diferentes esquemas de tratamiento. Una vez controlados los síntomas se puede indicar tratamiento de mantenimiento con corticoides tópicos de igual o menor potencia como la mometasona furoato al 0,1% y con menor frecuencia.

El principal glucocorticoide natural es el cortisol (hidrocortisona), el cual se sintetiza a partir del colesterol por la corteza adrenal. La secreción diaria de cortisol varía entre 10 y 20 mg, presenta un pico a las 8:00 a.m. y tiene una vida media de 90 minutos[9]. Fue el primer esteroide tópico utilizado; sin embargo, con el tiempo se han introducido fórmulas más potentes al modificar la estructura química del mismo.

Se han realizado reportes de tratamiento del LEA con hidrocortisona[6,10,11], combinados con antihistamínicos, estrógenos conjugados.

Dado que el principal beneficio e intención del tratamiento va dirigido hacia el alivio de los síntomas y aunque se logran beneficios de regímenes diversos como las cremas de estrógeno, en los niños, muchos padres muestran preocupación acerca del tratamiento con esteroides tópicos de alta potencia. El tratamiento con crema de hidrocortisona tópica puede lograr efecto de manera más segura, fundamentalmente en esta población, donde es común la resolución completa[12].

CONCLUSIONES

Dado que es una entidad poco frecuente y aunque se conoce que la edad pediátrica tiene mejor pronóstico, es importante presentar este caso que evolucionó de manera favorable con un corticoide de baja potencia y seguro, teniendo en cuenta que un mínimo porcentaje de casos no revierte en la etapa puberal.

REFERENCIAS BIBLIOGRÁFICAS

1. Hallopeau H. Leçons cliniques sur les maladées cutanées et syphilliques. Union Med Can 1887; 43:472.
2. Ormsby, Montgomery. Disease of the skin. Eighteh Edition. Lea & Febiger.
3. Lee A, Fischer G. Diagnosis and Treatment of Vulvar Lichen Sclerosus: An Update for Dermatologists. Am J Clin Dermatol. 2018; 19(5):695-706. Garzon MC, Paller AS. Ultrapotent topical corticosteroid treatment of chilhood genital lichen sclerosus. Arch Dermatol 1999; 135:525-8.
4. M. Ballesteros García, A.I. Mohedas Tamayo, M. Zafra Anta. Liquen escleroso en niños: el gran simulador. Acta Pediatr Esp 2014; 72(10): e346-e348.
5. Cooper SM, Gao XH, Powel JJ, Wojnarowska F. Does treatment of vulvar lichen sclerosus influence its prognosis? Arch Dermatol 2004; 140:702-6.
6. Cararach M., Castro M., García A. et. al. AEPCC-Guía: Dermatosis inflamatoria de la vulva (liquen escleroso, liquen plano y liquen simple crónico). 2016; 1-52. ISBN: 978-84-617-6416-7 Copyright@ AEPCC 2016.
7. Neill SM, Lewis FM, Tatnall FM, Cox NH. British Association of Dermatologists' guidelines for the management of lichen sclerosus 2010. Br J Dermatol. 2010; 163(4):672-82.
8. Jackson S. Gilchrist H, Nesbitt, LT. Update on the dermatologic use of systemic glucocorticosteroids, Dermatol Ther 2007; 20:187-205.
9. GineWeb: Ginecología. Disponible en: www.unizar.es/gine/213gin.htm. Revisado mayo 2019.
10. Pérez Espinosa RA., Crespo Campo G, Isla Valdés A, Zayas León MD. Liquen escleroso y atrófico de la vulva a propósito de un caso. Rev Cubana Obstet Ginecol 2005; 31(2).
11. Flynt J, Gallup DG. Childhood lichen sclerosus. Obstet Gynecol. 1979; 53(3 Suppl):79S-81S.

Correspondencia: Dra. Erika Santos Maldonado,
Email: erisanmal@gmail.com,
ptobarceron@gmail.com
Teléfono: 300 495 1800, 55654769

Recibido: 10-06-19
Aceptado: 15-06-19