

## Nacimiento de la Sociedad Peruana de Dermatología

### *Birth of the Peruvian Society of Dermatology*

#### **Leonardo Sánchez-Saldaña<sup>1</sup>**

Es necesario mencionar al referirme al nacimiento de la sociedad Peruana de Dermatología, basarme en la historia oficial, documentada y veraz.

#### **ANTECEDENTES DE LA FUNDACION DE LA SOCIEDAD PERUANA DE DERMATOLOGÍA**

El nacimiento de la “*Sociedad Peruana de Dermatología*” tiene como antecedente histórico que, un grupo de Dermatólogos se reúnen en la Ciudad de Lima, un Jueves 15 de Febrero de 1951, en el Salón de Conferencias del Hospital Arzobispo Loayza y Funda la *Sociedad Peruana de Dermatología y Sifilología*, en sesión solemne presidida por el *Dr. Aurelio Loret de Mola* y asistencia del Decano de la Facultad de Medicina de la Universidad Nacional Mayor de San Marcos *Dr. Ricardo Pazos Varela*; del Presidente de la Federación Médica Peruana *Dr. Guillermo Morey Sotomayor*; del Vicepresidente de la Sociedad de Beneficencia Pública de Lima *Dr. Oswaldo Herculles García*; del Presidente de la Sociedad Argentina de Dermatología y Sifilografía, *Dr. Guillermo Basombrillo*, médico nacido en el Perú; el Director del Hospital Arzobispo Loayza, *Dr. Juan Machiavello*; el médico Jefe del Servicio Nacional Antivenéreo *Dr. Victor Eguiguren*<sup>2</sup>.

Al finalizar la sesión solemne se constituyó la Junta Directiva Transitoria conformada por:

Presidente: Profesor Dr. Aurelio Loret de Mola. Figura N° 1.

Secretario: Dr. Amaro Urrelo Novoa

Tesorero: Dr. Marcial Ayaipoma Vidalón

Vocales: Dr. Pedro Weiss Harvey

Dr. Hugo Pesce Peiceto

Dr. Pablo Arana

Dr. Arturo Salas Brouset

Dicha Sociedad se extinguió por razones desconocidas.

#### **FUNDACIÓN DE LA SOCIEDAD PERUANA DE DERMATOLOGÍA**

El 1° de setiembre de 1964, un grupo de 23 Dermatólogos, reunidos en el local de la Asociación Médica Daniel Alcides Carrión decidieron formar la *Sociedad Peruana de Dermatología y Venereología*; redactaron y suscribieron el Acta de Fundación (Figura N° 2) y nombran a la Comisión Organizadora presidida por el *Dr. Aizic Cotlear*.



**Figura N° 1.** Profesor Dr. Aurelio Loret de Mola pionero de la Dermatología en el Perú. Médico Dermatólogo especializado en Francia.

1. Médico dermatólogo de clínica privada, Past Presidente de la Sociedad Peruana de Dermatología. Ex jefe del Departamento de Dermatología del Hospital Militar Central - Lima.

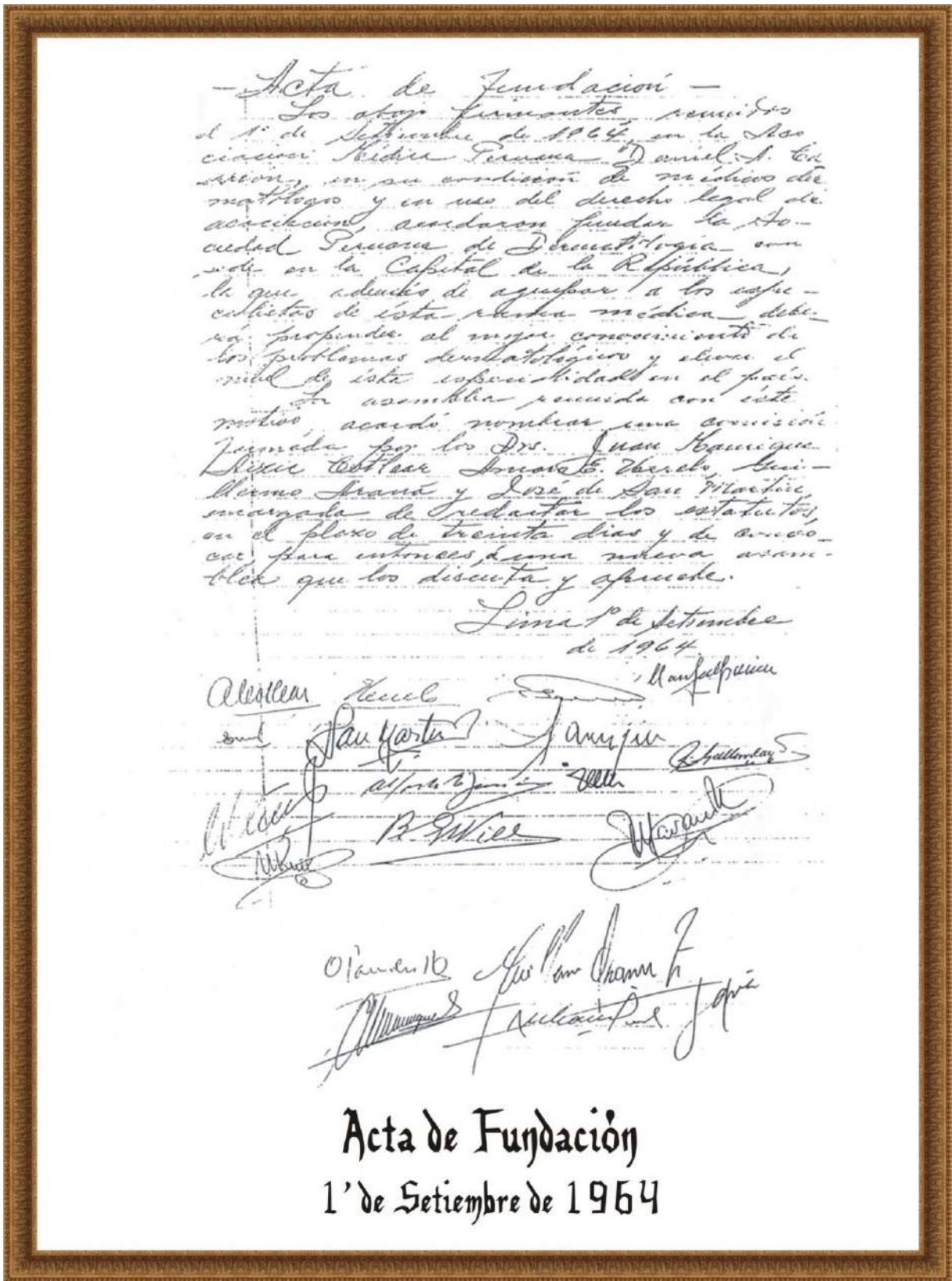


Figura N° 2. Reproducción del Acta de Fundación de la Sociedad Peruana de Dermatología en Lima el 1° de setiembre de 1964.

Los Miembros fundadores de la Sociedad Peruana de dermatología fueron los siguientes Médicos Dermatólogos:

1. Arana Zapatero Guillermo
2. Ayaipoma Vidalón Marcial
3. Burstein Alva Zuño
4. Caldas Rodríguez Antonio
5. Canadel de Puertas Elda
6. Castillo Rivadeneyra Wenceslao
7. Cavero Ortiz Luis
8. Cotlear Dolberg Aizic
9. Echegaray Carlos
10. Franciscolo Castagnino Enrique
11. Gallarday Vásquez Raúl
12. Gonzáles Will Rafael
13. Manrique Ávila Juan
14. Navarro Huamán Pedro
15. Paredes Reynoso Oswaldo
16. Regalado Carlos
17. Rojas Miranda César
18. Ruiz Soto María Elena
19. San Martín Razzeto José
20. Sifuentes Enrique
21. Tapia Dueñas Nicolás
22. Urrelo Novoa Amaro
23. Yong Laos Alfredo

Después de dos meses, la Comisión Organizadora convoca a elecciones, saliendo elegida la primera Junta Directa de la Sociedad Peruana de Dermatología presidida por el Dr. Amaro Urrelo Novoa. Figura N° 3. A él le suceden en periodos de gobierno que inicialmente fue de un año y a partir de 1975 se prolongó a dos años de vigencia. Hasta el año 2020, veinticinco presidentes con sus respectivas juntas directivas condujeron los destinos de la Sociedad Peruana de Dermatología<sup>2</sup>.

### Dr. Amado Urrelo Novoa (1915-1979)

- ▲ Fundador de la Sociedad Peruana de Dermatología
- ▲ Primer Presidente de la Sociedad Peruana de Dermatología 1965 y 1966.
- ▲ Jefe del Servicio de Dermatología del Hospital Arzobispo Loayza
- ▲ Profesor Principal de Dermatología de San Fernando de la Universidad Nacional Mayor de San Marcos.



**Figura N° 3.** Dr. Amado Urrelo Novoa (1915-1979)

## GALERIA DE MIEMBROS FUNDADORES DE LA SOCIEDAD PERUANA DE DERMATOLOGÍA



Dr. Aizic Cotlear Dolberg



Dr. Alfredo Yong Laos



Dr. Amado Urrelo Novoa



Dr. Antonio Caldas Rodriguez



Dr. Carlos Echegaray



Dr. Carlos Regalado Cabrejos



Dr. Cesar Rojas Miranda



Dra. Elda Canadel de Donayre



Dr. Enrique Franciscolo Castagnino





Dr. Enrique Sigüientes Olaechea



Dr. José San Martín Razzeto



Dr. Juan Manrique Avila



Dr. Luis Cavero Ortiz



Dr. Marcial Ayaipoma Vidalón



Dra. María Elena Ruiz Soto



Dr. Nicolás Tapia Dueñas



Dr. Rafael González Will



Dr. Raúl Gallarday Vásquez



Dr. Wenceslao Castillo Rivadeneyra



Dr. Zuño Bursteing Alva



Dr. Pedro Nacarro Huamán



Dr. Oswaldo Paredes Reynoso

## SÍMBOLO DE LA SOCIEDAD PERUANA DE DERMATOLOGÍA

Fue durante la primera Junta Directiva presidida por el Dr. Amaro Urrelo Novoa (1965-1966) que se aprueba el símbolo de la *Sociedad Peruana de Dermatología*, que es el Huaco Retrato de la Cultura Mochica (Figura N° 4), que nos muestra los estragos de una enfermedad parasitaria propia de nuestro país y de gran arraigo dermatológico denominada Leismaniasis (“uta”) en el rostro de un hombre Mochica. Así mismo se aprueba el modelo del Diploma Societario<sup>2</sup>.

Según lo ordenado por el Estatuto de la Sociedad Peruana De Dermatología en su Título 9 II, artículo 11 es de uso obligatorio en toda documentación oficial, diplomas y publicaciones. Figura N° 5.


Según opinión del Dr. Nicolas Tapia Dueñas. Figura N° 6, distinguido dermatólogo, miembro fundador y past presidente de la Sociedad Peruana de Dermatología y profundo conocedor de las culturas pre-incas nos refiere que este tipo de cerámica de extraordinaria riqueza informativa es propio de la Cultura Mochica o Moche que floreció en la costa norte del Perú durante los años 300 - 800 Dc.



**Figura N° 4.** Huaco retrato de la cultura Mochica con "uta", logo de la Sociedad Peruana de Dermatología.

En cuanto a las lesiones que presenta en la nariz y el lado izquierdo del labio superior, el Dr. Nicolás Tapia Dueñas nos dice que son representaciones de estigmas producidas por la leishmaniasis; y que no es posible confundir con la amputación de la nariz y el labio superior con que se castigaban a los guerreros vencidos y cautivos; ya que en estos casos es nítida la huella del corte sagital en una sola sección de nariz y labio superior.

El Dr. *Herbert Tirado Vilela* Figura N° 7, respetado miembro titular de nuestra sociedad, con profundo conocimiento de la cultura Moche, realiza la consulta con la Facultad de Arqueología de la Universidad Nacional Mayor de San Marcos para describir las características del Huaco Retrato Emblema de la Sociedad Peruana De Dermatología. Las lesiones en la nariz y labio superior izquierdo nos muestran los estragos de la "uta" en el rostro de un hombre Mochica.



**Figura N° 5.** Publicaciones de la Sociedad Peruana de Dermatología.





**Figura N° 6.** Dr. Nicolas Tapia Dueñas.



**Figura N° 7.** Dr. Herbert Tirado Vilena.

El pañuelo que pasa a través de la coronilla y se anuda debajo de la barbilla, cubriendo las orejas, es parte del atuendo de cabeza de la cultura Mochica. Este gran pañuelo servía para sujetar un turbante formado por finas bandas bordadas de gran colorido y caía sobre la nuca una pieza acolchada que completaba la protección contra la inclemencia del sol de la costa norte peruana.

Por el rostro altivo y el bastón de mando que porta, es probable que el huaco retrato haya sido de un jerarca Moche, figura semi divina de enorme poder avasallador, propio de las culturas guerreras.

El huaco retrato que es emblema de la Sociedad Peruana de Dermatología es fruto de una de las mayores culturas

pre-incas, guerreros y de gran sensibilidad e inteligencia, que representa a un dignatario Mochica que estuvo enfermo de “uta”

La Leishmaniasis o “uta”, nombre común en el Perú, también llamada leishmaniasis cutánea o andina, es una enfermedad cutánea, producida por un parásito llamado leishmania peruviana y es transmitida a través de la picadura de un mosquito, La Lutzomyia. Este tipo de leishmania se produce en los andes del Perú. El área donde floreció la Cultura Mochica es endémica de esta forma clínica de Leishmania y es muy común en el norte del Perú.

El Primer Estatuto se aprueba el 1° de octubre de 1964. Se hicieron modificaciones aprobadas en Asambleas estatutarias el 17 de setiembre de 1966, el 28 de noviembre de 1981, el 25 de noviembre de 1996, vigente a la fecha, tres de ellas con la finalidad de adecuarse a las normas que impartió en un momento el Colegio Médico del Perú.

La primera solicitud de incorporación se registra según actas el 17 de marzo de 1965, siendo el postulante el Dr. José Ruiz Agüero, distinguido dermatólogo y poeta de la Filial Norte.

## REFERENCIAS BIBLIOGRÁFICAS

1. Carrizales D. Pasado, presente y futuro de la dermatología en el Perú. En VIII Congreso Peruano de Dermatología, setiembre 2000. Arequipa. Perú.
2. Valdivia-Blondet L. Apuntes de la Historia de la Dermatología Peruana. Portal de la Sociedad Peruana de Dermatología.

Correspondencia: Dr. Leonardo A. Sánchez Saldaña  
Email: dr\_leonardosanchez@yahoo.es

Recibido: 15-11-2020  
Aceptado: 20-12-2020