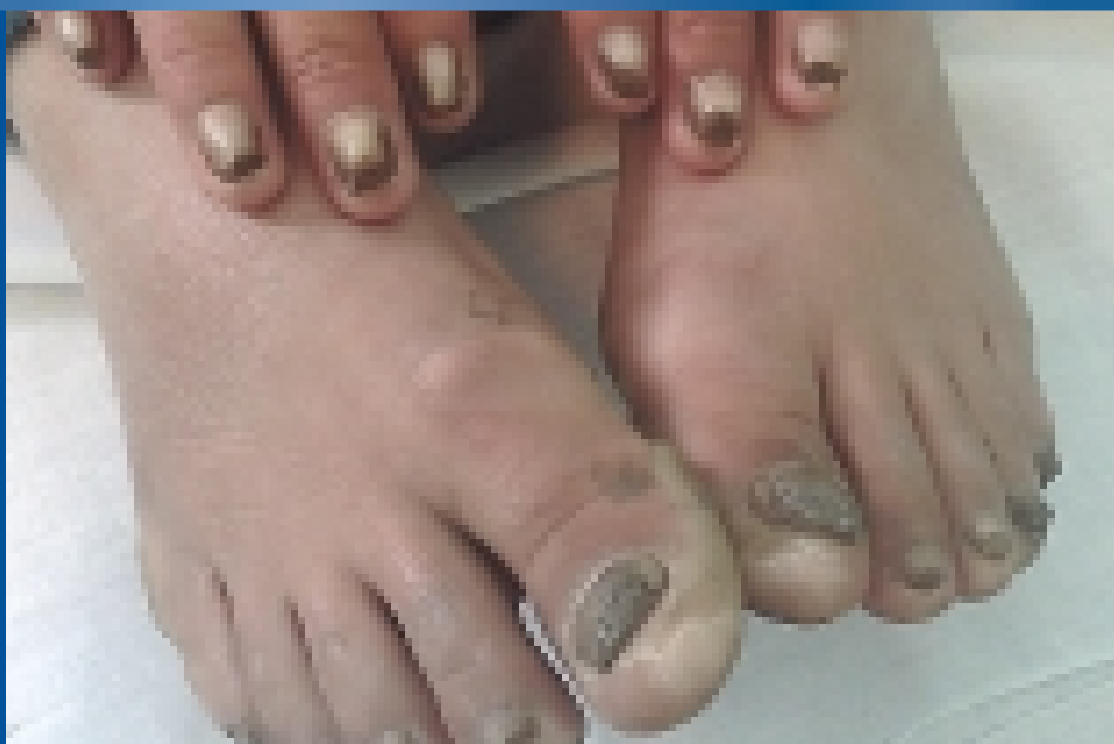


# DERMATOLOGÍA PERUANA

REVISTA OFICIAL DE LA SOCIEDAD PERUANA DE DERMATOLOGÍA



VOLUMEN 19 Nº 4  
OCTUBRE-DICIEMBRE 2009

## TRABAJO DE INVESTIGACIÓN

- Enfermedades dermatológicas en un servicio académico asistencial universitario de Lima-Perú, 2004-2007
- Melanoma cutáneo y mucoso: epidemiología, características clínicas y metástasis a distancia en un hospital de Lima-Perú. Período 1996- 2007
- Correlación clínico-patológica de las enfermedades tumorales en el Servicio de Dermatología del Hospital Nacional Dos De Mayo

## COMUNICACIONES BREVES

- Paquioniquia congénita: a propósito de un caso
- Sarcoidosis cutánea en niña de 12 años. A propósito de un caso
- Síndrome de Sweet paniculítico
- Impetigo herpetiforme: reporte de un caso
- Micosis fungoide granulomatosa con linfadenopatías sarcoidales no neoplásicas: reporte de caso y revisión de literatura

## ARTÍCULO DE REVISIÓN

- Infecciones micóticas subcutáneas

## EDUCACIÓN MÉDICA CONTINUA

- Test de Autoevaluación sobre infecciones micóticas cutáneas

## Radiación ultravioleta y cáncer a la piel

La radiación solar es la principal fuente de emisión de los rayos ultravioleta e incluyen los rayos UVA, UVB y UVC. Aproximadamente 95% de los rayos ultravioleta recibidas en la Tierra son UVA y sólo el 5% UVB. Los rayos ultravioleta UVC son bloqueados por la capa de ozono atmosférico. La radiación ultravioleta también proviene de lámparas solares o camas de bronceado.

Estudios epidemiológicos han establecido una relación causal entre la exposición solar y todos los principales tipos de cáncer de piel. En Estados Unidos, se diagnostican más de 1.3 millones de casos de cáncer de piel no melanoma por año. El melanoma representa sólo el 4% de todos los casos de cáncer de piel en Estados Unidos, pero es el responsable del 75% de las muertes por cáncer de piel. En el Perú, según el Instituto Nacional de Enfermedades Neoplásicas (INEN), se diagnostican entre 3,000 y 5000 casos de cáncer de piel por año, un gran porcentaje no detectado a tiempo, comprometiendo la vida de aquellos que la padecen.

Según los últimos estudios, la incidencia del melanoma aumenta en forma vertiginosa; la causa de dicho incremento podría estar en el aumento de la exposición al sol con fines recreativos y cosméticos, especialmente entre los jóvenes. Las fuentes artificiales mediante el uso de lámparas de radiación ultravioleta, comúnmente utilizadas en los salones de bronceado que emiten no solo radiaciones UVA, sino radiaciones UVB. La radiación UVB es uno de los principales factores

implicados en el cáncer de piel, ya que son capaces de alterar del ADN de las células epidérmicas y producir mutaciones específicas. Tanto la radiación UVB y UVA participan en la producción a largo plazo de envejecimiento cutáneos y de la mayoría de cáncer de piel.

Según la Organización Mundial de la Salud (OMS), el 99 % de casos de cáncer de piel detectados a tiempo tienen cura; por ello, la mejor forma de evitarlos es la prevención, y es responsabilidad de los dermatólogos la fotoeducación.

Los niños constituyen el grupo de mayor riesgo, ya que pasan mucho tiempo al aire libre, siendo el tiempo de exposición al sol tres veces mayor que la de los adultos, según la Asociación Americana de Dermatología. La concientización de los niños sobre la necesidad de protegerse de los rayos solares es de vital importancia para la reducción del riesgo de cáncer de piel.

Los efectos perjudiciales de los rayos ultravioleta son evitables si se toman las medidas de prevención a la exposición en forma temprana y permanente. La educación de los docentes y alumnos ayudará a prevenir mucho de los trastornos ocasionados por la sobreexposición al sol. Las medidas de protección deben tomarse desde la niñez.

**Dr. Leonardo Sánchez-Sañdaña**

*Profesor Invitado de Post grado de Dermatología de la*

*Facultad de Medicina Humana de la Universidad Nacional Mayor de San Marcos, Lima-Perú*

## Camas solares y cáncer a la piel

Los aparatos emisores de rayos UVA que incluyen las **camas solares**, muy difundidas en los países desarrollados, especialmente entre las mujeres jóvenes, tienen riesgo carcinogénico para los seres humanos. Es importante señalar que las fuentes artificiales de radiación ultravioleta utilizadas en los salones de bronceado (camas solares), no solo emiten radiación UVA, sino también UVB. Un reciente informe de un grupo de trabajo de la **Agencia Internacional para la Investigación del Cáncer (IARC)** señala que las cámaras de bronceado han pasado a tener la categoría de riesgo «**carcinogénico para los seres humanos**», la más elevada.

Un meta análisis exhaustivo realizados por el Grupo IARC de más de 20 estudios epidemiológicos, muestran que el riesgo de melanoma cutáneo se incrementa en un 75% cuando el uso de las cámaras de bronceado se inicia antes de los 30 años de edad. También hay pruebas suficientes de un mayor riesgo de melanoma ocular asociados a las cámaras de bronceado. Estudios en animales de experimentación apoyan estas conclusiones y demuestran que las radiaciones ultravioleta UVA, UVB y UVC son cancerígenas para los seres humanos.

La decisión del Grupo de trabajo IARC se basa en firmes evidencias científicas. La exposición a la radiación ultravioleta causa mutaciones específicas, verdaderas **huellas digitales**, resultantes de la formación de dímeros de pirimidina en los anillos

ciclobutanos del ADN. La mutación genética causada por la radiación ultravioleta se había atribuido a la radiación UVB sola; sin embargo, los investigadores notaron que esta misma mutación se producía con la radiación UVA y en el gen Tp53 de tumores inducidos por UVB y UVA de ratones lampiños.

Según comentarios del Dr. Fernando Stengel (Fundación de Cáncer de Piel- Argentina), los dermatólogos tenemos un arma científicamente sólida para cuestionar las mal llamadas «camas solares» promovidas con fines estéticos. Las camas solares no son «inocuas». «seguras» e indicadas para logra un «bronceado protector».

El uso de las camas de bronceado no son inocuas para la salud, esperemos que los gobiernos formulen restricciones y regulaciones para su uso. La Organización Mundial de la Salud (OMS) también ha advertido sobre los riesgos de las camas solares y ha hecho recomendaciones para evitar su uso en menores de 18 años. Si se establecen controles, éstos reducirán los riesgos de los usuarios. Quienes administran centros de bronceado artificial insisten en que se toman todas las medidas para evitar que los usuarios tengan riesgos de cáncer o enfermedades en la piel.

### **Dr. Florencio Cortez-Franco**

*Médico Asistente del Servicio de Dermatología del Hospital Daniel Alcides Carrión. Callao-Perú. Profesor Asociado de la Facultad de Medicina de la Universidad Nacional Mayor de San Marcos. Lima-Perú.*

## Enfermedades dermatológicas en un servicio académico asistencial universitario de Lima-Perú, 2004-2007.

*Skin diseases in a Dermatology Academic Teaching Division of Lima-Peru, 2004-2007.*

*Ericson Gutierrez <sup>(1)</sup>, Humberto Chía <sup>(2)</sup>, Carlos Galarza <sup>(1)</sup>, Willy Ramos <sup>(1)</sup>, Maybbe Mendoza <sup>(1)</sup>, Rosario Macetas <sup>(1)</sup>, Alfonso Gómez <sup>(1)</sup>, Mercedes Tello <sup>(1)</sup>, Gerardo Ronceros <sup>(1)</sup>, Martha Uribe <sup>(1)</sup> y Alex G. Ortega-Loayza <sup>(3)</sup>.*

### RESUMEN

**OBJETIVOS:** Evaluar la frecuencia de enfermedades dermatológicas en un Servicio de Dermatología Universitario de la ciudad de Lima.

**PACIENTES Y METODOS:** Estudio descriptivo, observacional y retrospectivo, realizado en el Servicio Académico Asistencial de Dermatología de la UNMSM, durante enero del 2004 a diciembre 2007. Los diagnósticos fueron clasificados de acuerdo al CIE-10.

**RESULTADOS:** Se incluyeron un total de 3294 pacientes nuevos, el promedio de edad fue de  $35.4 \pm 20.7$  años, el 53.35% de pacientes fueron mujeres. Por grupo de enfermedad, las dermatosis infecciosas fueron las más comunes (29.3%), seguidas por las dermatitis (17.7%), neoplasias benignas (9.9%) y enfermedades de los anexos de la piel (9.8%). Las principales dermatosis encontradas fueron las verrugas víricas (14.3%), vitiligo (6%), otros tumores benignos de la piel (5.3%) y acné (4.8%).

**CONCLUSIONES:** Las enfermedades infecciosas y las dermatitis fueron los diagnósticos más comunes. Las universidades como centro de formación integral del médico deberían ofrecer servicios académicos asistenciales que le permitan realizar docencia y proyección a la comunidad.

**PALABRAS CLAVE:** atención dermatológica, enfermedades infecciosas, verruga viral.

Dermatol Perú 2009; 19(4) 306-313

### ABSTRACT

**OBJECTIVES:** To evaluate the frequency of dermatological diseases at University Department of Dermatology of Lima. **PATIENTS AND METHODS:** Descriptive, observational and

retrospective, performed at the Dermatology Academic Teaching Division of Universidad Nacional Mayor de San Marcos, during January 2004 to December 2007. Diagnoses were classified according to ICD-10. **RESULTS:** A total of 3294 new patients, the mean age was  $35.4 \pm$

<sup>1</sup> Instituto de Investigaciones Clínicas, Universidad Nacional Mayor de San Marcos (UNMSM). Lima, Perú.

<sup>2</sup> Servicio Académico Asistencial de Dermatología de la UNMSM (SAAD-UNMSM). Lima, Perú.

<sup>3</sup> Department of Internal Medicine. Virginia Commonwealth University, Richmond, VA, USA

Recibido: 28-12-2009

Aceptado: 29-01-2010

20.7 years, 53.35% of patients were female. For group of disease, infectious dermatoses were more common (29.3%), following by dermatitis (17.7%), benign neoplasms (9.9%) and diseases of skin appendages (9.8%). The main dermatoses found were viral warts (14.3%), vitiligo (6%), other benign skin tumors (5.3%) and acne (4.8%). **CONCLUSIONS:** Infectious diseases and dermatitis were the most common diagnoses. The universities as centre of integral formation of physicians must provide academic assistance services that can deliver teaching and outreach to the community.

**KEY WORDS:** Dermatological attention, infectious diseases, viral warts.

## INTRODUCCIÓN

La Dermatología es una de las especialidades más antiguas de la medicina, en parte, debido a la facilidad con que se detectan sus cambios sin necesidad de medios especiales. Además, la piel es el órgano de mayor tamaño en el cuerpo humano y cumple un rol primordial en su homeostasis.

La incidencia de enfermedades dermatológicas varía ampliamente con la situación geográfica y probablemente se influencia por los factores étnicos y medioambientales.

En Miami, Estados Unidos, el porcentaje de consultas por motivos dermatológicos, a nivel de atención primaria, representó el 36.5% del total de pacientes, entre julio del 1995 a julio de 1997 <sup>(1)</sup>. En nuestro país, el porcentaje de consultas por dermatitis, infecciones de la piel y dermatomicosis, representaron el 1.9%, 1.7% y 1.7% respectivamente de todas las atenciones por consultorios externos del MINSa durante el año 2007 <sup>(2)</sup>.

El área de nuestro estudio (Lima) se encuentra en la región central de América

del sur, al oeste de la cordillera de los andes, a una altitud promedio de 133 msnm. Presenta un clima templado con temperaturas entre 16.8 a 17.8 °C. La humedad relativa es alta y va en el rango de 70% a 90%. La contaminación atmosférica reduce la brillantez del sol, especialmente en los centros poblados e industriales <sup>(3)</sup>.

El objetivo principal del presente estudio fue evaluar la frecuencia de enfermedades dermatológicas en el Servicio Académico Asistencial de Dermatología de la UNMSM (SAAD-UNMSM), durante el periodo de enero 2004 a diciembre de 2007.

## PACIENTES Y MÉTODOS

El SAAD-UNMSM se encuentra dentro del Hospital Nacional Dos de Mayo (HNDM) en Lima, Perú y atiende, la mayoría de sus pacientes por consulta externa, provenientes de Lima. Además, es un importante centro de referencia de enfermedades dermatológicas a nivel nacional, así como centro de docencia de la Universidad Nacional Mayor de San Marcos.

Se realizó un estudio descriptivo, observacional y retrospectivo, entre enero del 2004 a diciembre del 2007. Se incluyeron en el estudio a los pacientes nuevos atendidos durante este periodo.

El diagnóstico dermatológico, sexo, edad, procedencia y mes de atención fueron recolectados por cada paciente; asimismo, los que presentaron diferentes enfermedades dermatológicas fueron considerados como casos independientes. Los diagnósticos fueron clasificados en diferentes grupos de acuerdo a la clasificación internacional de enfermedades (CIE-10). En los casos de dificultad se emplearon ayudas diagnósticas como examen microbiológico y anatomo patológico.

Se creó una base de datos utilizando el programa SPSS versión 15.0. Se realizó estadística univariada basada en el cálculo de frecuencias, porcentajes, medidas de tendencia central y dispersión.

## RESULTADOS

Durante el período de estudio, se realizaron un total de 3994 atenciones a 3294 pacientes nuevos. La edad promedio fue de  $35.4 \pm 20.7$  años (Rango 1 mes a 94 años) y el grupo etario que consultó con mayor frecuencia fue el 16-30 años (30%); el 53.2% correspondió al sexo femenino mientras que el 46.8 % al sexo masculino (Tabla 1).

## DIAGNÓSTICOS DERMATOLÓGICOS

Por grupo de enfermedad, las dermatosis infecciosas fueron las más comunes (29.3%), seguidas por las dermatitis (17.7%), neoplasias benignas (9.9%) y enfermedades de los anexos

de la piel (9.8%). Las principales dermatosis infecciosas encontradas fueron las verrugas víricas (14.3%), vitiligo (6%), otros tumores benignos de la piel (5.3%) y acné (4.8%). (Tabla 2).

## ATENCIÓNES A PERSONAL DE SALUD Y ESTUDIANTES

Se atendieron a un total de 235 personas relacionadas al sector salud, de los cuales 56 (23,8%) fueron profesionales, 87 (37%) estudiantes y 92 (39,1%) personal administrativo. Dentro del personal de salud se atendió a médicos, odontólogos, enfermeras, tecnólogos médicos y obstetras; mientras que, dentro de los estudiantes de ciencias de la salud participantes eran de las carreras profesionales de Medicina, Enfermería, Tecnología Médica, Obstetricia, Nutrición. Los diagnósticos en personal de salud y estudiantes se muestran en la tabla 3.

**TABLA 1: Distribución de los pacientes atendidos de acuerdo a sexo y grupo etario. SAAD-UNMSM. Enero 2004 – Diciembre 2007.**

<i>RANGO DE EDAD</i>	<i>MASCULINO</i>		<i>FEMENINO</i>		<i>TOTAL</i>	
	Frecuencia	%	Frecuencia	%	Frecuencia	%
0-15 años.	278	8.5	266	8.1	544	16.5
16-30 años.	491	14.9	498	15.1	989	30.0
31-45 años.	299	9.1	396	12.0	695	21.1
46-60 años.	239	7.3	399	12.1	638	19.4
61-75	169	5.1	155	4.7	324	9.8
Mayor de 75 años.	64	1.9	40	1.2	104	3.2
<b>TOTAL</b>	<b>1540</b>	<b>46.8</b>	<b>1754</b>	<b>53.2</b>	<b>3294</b>	<b>100.0</b>

**TABLA 2: Principales grupos de enfermedades dermatológicas diagnosticadas, SAAD-UNMSM. Enero 2004 – Diciembre 2007.**

ENFERMEDAD	Frecuencia %	
<b>Otras infecciones bacterianas</b>	<b>6</b>	<b>0.15</b>
Tuberculosis de la piel y de los tejidos subcutáneos	4	0.09
Bartonelosis	2	0.03
<b>Enfermedades de transmisión sexual</b>	<b>27</b>	<b>0.76</b>
Verruga anogenital venérea	22	0.67
Sífilis secundaria	3	0.09
Sífilis genital primaria	1	0.00
<b>Enfermedades virales</b>	<b>539</b>	<b>16.36</b>
Verrugas	471	14.30
Herpes Zoster	21	0.64
Molluso contagioso	21	0.64
<b>Micosis</b>	<b>245</b>	<b>7.32</b>
Dermatofitosis(tiñas)	98	2.98
Onicomycosis	88	2.67
Pitiriasis versicolor	34	1.03
<b>Enfermedades debidas a protozoos</b>	<b>6</b>	<b>0.18</b>
Leishmaniosis	6	0.18
<b>Infestaciones</b>	<b>48</b>	<b>1.46</b>
Escabiosis	45	1.37
Miasis	2	0.06
<b>Infecciones bacterianas de la piel</b>	<b>81</b>	<b>2.43</b>
Absceso cutáneo, furúnculo y carbunco	54	1.64
Celulitis	15	0.46
Impétigo	10	0.30
<b>Enfermedades debidas al VIH</b>	<b>14</b>	<b>0.43</b>
Prurigo por VIH	14	0.43
<b>Neoplasias benignas</b>	<b>326</b>	<b>9.90</b>
Otros tumores benignos de la piel	173	5.25
Nevo melanocítico	153	4.64
<b>Neoplasias Malignas</b>	<b>74</b>	<b>2.22</b>
Carcinoma basocelular	40	1.21
Carcinoma epidermoide	14	0.39
Melanoma maligno de la piel	10	0.30

<b>Dermatosis ampollares</b>	<b>47</b>	<b>1.43</b>
Pénfigo vulgar	22	0.67
Pénfigo foliáceo no	10	0.30
Pénfigo foliáceo endémico	7	0.21
<b>Dermatitis y eccema</b>	<b>583</b>	<b>17.70</b>
Dermatitis alérgica de contacto	102	3.10
Dermatitis atópica	100	3.04
Liquen simple crónico y prurigo	93	2.82
<b>Enfermedades papuloescamosas de la piel</b>	<b>126</b>	<b>3.83</b>
Psoriasis	84	2.55
Liquen plano	18	0.55
Pitiriasis rosada	12	0.36
<b>Urticaria y eritema</b>	<b>62</b>	<b>1.88</b>
Urticaria	47	1.43
Otras afecciones eritematosas	14	0.43
Eritema nodoso	1	0.03
<b>Enfermedades de la piel debidas a causas extrañas</b>	<b>79</b>	<b>2.40</b>
Otros cambios de la piel debidos a exposición crónica a radiación solar	46	1.40
Queratosis actínica	30	0.91
Quemadura solar	2	0.06
<b>Enfermedades de los órganos anexos de la piel</b>	<b>324</b>	<b>9.84</b>
Acné	157	4.77
Rosácea	65	1.97
Trastornos de las uñas	28	0.85
<b>Otras enfermedades de la piel</b>	<b>707</b>	<b>21.46</b>
Vitíligo	196	5.95
Queratosis seborreica	119	3.61
Otros trastornos de la pigmentación	81	2.46
<b>TOTAL</b>	<b>3294</b>	<b>100</b>

## MESES DEL AÑO Y ATENCIONES DERMATOLOGICAS

Con relación a las atenciones dermatológicas durante los meses del año, la mayor frecuencia de pacientes se presentó durante los meses de enero, febrero y marzo (37.6 %) (Grafico 1).



**TABLA 3: Diagnósticos dermatológicos en personal de salud y estudiantes atendidos en el SAAD-UNMSM. Enero 2004 – Diciembre 2007**

Diagnósticos	Personal de Salud	Estudiante Ciencias de la Salud	Total
Verruga Viral	11	20	37
Acné	-	22	22
Queratosis			
Seborreica	19	-	19
Nevus melanocítico	-	15	15
Cicatriz Queloide	-	5	5
Dermatitis Seborreica	-	5	5
Dermatitis de Contacto	-	5	5
Liquen Simple Crónico	-	5	5
Onicomycosis	-	10	5
Queratosis Actínica	4	-	4
Urticaria	4	-	4
Melanosis			
post-inflamatoria	4	-	4
Alopecia Areata	2	-	2
Dermatitis Atópica	2	-	2
Dermatitis de Contacto	2	-	2
Leucodermia	2	-	2
Ptiriasis Rosada	2	-	2
Prurigo	2	-	2
Hemangioma rubí	2	-	2
<b>Total</b>	<b>56</b>	<b>87</b>	<b>144</b>

## DISCUSIÓN

En este estudio las enfermedades infecciosas fueron las más frecuentes con un 29.3% de todas las atenciones. Resultados similares se obtuvieron en Hormozgan (Irán) representando las enfermedades infecciosas el 31% de las atenciones<sup>(4)</sup> y en Yemen el 24.2%<sup>(5)</sup>. Esto se diferencia de países como África donde la prevalencia de enfermedades infecciosas es casi la mitad de atenciones con un 41% de éstas en Bamako (Mali)<sup>(6)</sup>, un 44.4% en Nigeria<sup>(7)</sup>, y un 46% en Gana<sup>(8)</sup>.

Dentro de las enfermedades infecciosas, el diagnóstico más frecuente en nuestro servicio fueron las verrugas virales con el

14.3% de las atenciones. Se presentaron principalmente en el grupo de edad de 10 a 20 años y diversos estudios muestran que éstas se presentan entre el 3 y 20% de niños y adolescentes siendo significativamente menores en adultos<sup>(9)</sup>. En atención primaria las verrugas vulgares representan el motivo de consulta más frecuente como se encontró en Cornwall, Inglaterra<sup>(10)</sup> y la razón por la cual nuestro estudio concuerda se debería a que, generalmente, la población acude directamente a los hospitales por patologías comunes sin pasar primero por los servicios de atención primaria.

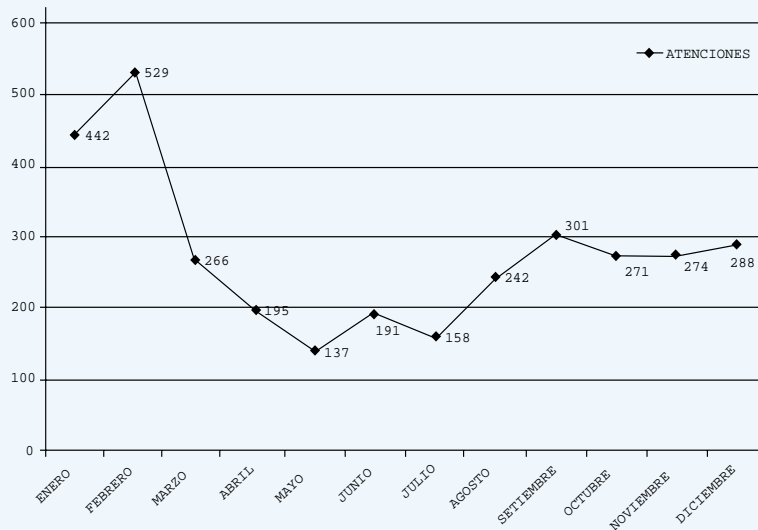
Las micosis superficiales también presentan una alta frecuencia (7.3%). El calor y la humedad presentes en nuestra región sobre todo en los meses de verano serían factores predisponentes para esto.

Las dermatitis ocupan un 17,7% de las atenciones. Dentro de este grupo, la dermatitis atópica es la que más se presenta (3%). Esta enfermedad está fuertemente asociada a factores ambientales como la contaminación y exposición a alérgenos y el incremento de la industrialización y urbanización como la que existe en los alrededores de nuestro hospital y en Lima en general. Además, otros factores son la elevada prevalencia en personas que migran de una región a otra<sup>(11)</sup>.

En países desarrollados, las enfermedades tumorales benignas representan el 8,3% de atenciones y, con las lesiones malignas, representan el motivo de consulta más frecuente. De esta manera las consultas por neoplasias benignas se presentan entre 16 y 16,8% en Inglaterra<sup>(8,10)</sup> y 32.6% en Miami<sup>(12)</sup>. En nuestro estudio las neoplasias benignas representan un porcentaje menor (9%) a comparación de los países desarrollados. En lo que respecta a las neoplasias malignas, el



**GRÁFICO 1: Número de pacientes nuevos por mes de atención el Servicio Académico Asistencial de Dermatología UNMSM. Enero 2004 - Diciembre 2007.**



carcinoma basocelular representa casi la mitad de todos los casos en nuestro hospital. En un estudio previo se demuestran resultados parecidos representando el carcinoma basocelular el 52.8% del total de neoplasias malignas<sup>(13)</sup>.

Un resultado que destaca es la frecuencia elevada de trastornos de la pigmentación (8%). Resultados similares se encontraron en Adidjan (África) donde el 9% de pacientes atendidos consultaban por algún trastorno de la pigmentación<sup>(14)</sup>. Dentro de este grupo y como primer motivo de consulta más frecuente tenemos al vitíligo con un 5,95% de las atenciones. Esta alta frecuencia de consulta se debería a que esta enfermedad conlleva a problemas cosméticos que afectarían psicosocialmente a los pacientes<sup>(15)</sup> siendo más notorio en pacientes mestizos como son la gran mayoría de nuestros pacientes. En el estudio encontramos que afecta principalmente a pacientes del sexo

femenino. Según el grupo de edad se encontró el mayor porcentaje entre 20 y 49 años.

Otro grupo importante de enfermedades son las dermatosis papuloescamosas con un 3,86% de atenciones. Dentro de éstas, la psoriasis representa un 2,5% de las atenciones. En un estudio multicéntrico realizado en Cuba se encontró una frecuencia mayor, representando la psoriasis el 6% de las consultas dermatológicas<sup>(16)</sup>, en México representa el 3% de las consultas<sup>(16)</sup>, en Canadá entre los años 1990 a 1999 la psoriasis representó el 0.24% de todas las consultas médicas<sup>(17)</sup>.

La queratosis seborreica también es un motivo de consulta frecuente representando el 3,61% de las atenciones. Estos resultados son similares al estudio realizado en un Hospital en Bispebjerg, Copenhagen, donde se encontró un 3.0% de pacientes con esta patología<sup>(18)</sup>.

Las consultas dermatológicas varían de acuerdo a la estación, siendo más frecuentes durante la estación de verano, representado por los tres primeros meses del año.

Estudios previos que envuelvan a servicios de Dermatología de hospitales universitarios muestran resultados diferentes a los nuestros; por ejemplo, en un estudio de Francia <sup>(19)</sup> encontraron como motivos más frecuentes de consulta, enfermedades alérgicas y neoplasias; así mismo en Nigeria <sup>(20)</sup> fueron las enfermedades alérgicas e infecciosas. En estos casos la mayoría de los pacientes llegaron con referencia de los servicios de atención primaria, así como un número importante llegó por presentar alguna urgencia médica, encontrándose diferencia entre las patologías atendidas en los servicios universitarios y los servicios de atención ambulatoria.

El hecho de que en nuestro servicio se aprecien preferentemente enfermedades infecciosas se debería a que éste está abierto a la comunidad y que los pacientes acuden directamente a los hospitales de tercer nivel, debido a que probablemente no hayan encontrado solución en atención primaria previamente o, porque piensan que su problema dermatológico será solucionado más rápido.

A pesar de esto el presente estudio provee datos importantes sobre la frecuencia de enfermedades dermatológicas en los pacientes que acuden a la consulta externa. Los médicos en general deberían tener los conocimientos necesarios sobre las patologías más comunes de piel y así facilitar su manejo y reconocer adecuadamente los casos que requieran una referencia a especialistas en dermatología cuando sea conveniente. Esto disminuiría la tasa de visitas hospitalarias innecesarias y reduciría los costos. Estudios similares ayudarían a

elaborar guías para el reconocimiento y manejo de las enfermedades dermatológicas más comunes y podrían ser incluidas dentro de un programa de entrenamiento más focalizado para los médicos generales. Con un conocimiento adecuado sobre la prevalencia de las patologías cutáneas, los médicos de atención primaria y proveedores de salud, podrían asignar adecuadamente los recursos necesarios (financieros, materiales y humanos) para el manejo de éstas.

Así mismo como lo plantea Galarza <sup>(21)</sup> actualmente existe un déficit de especialistas dermatólogos, siendo esto alarmante a nivel de provincias, las universidades como centro de formación integral del médico deberían ofrecer servicios académicos asistenciales que le permitan realizar docencia y proyección a la comunidad.

**Conflicto de intereses:** Los Dres. Carlos Galarza y Willy Ramos pertenecen al Comité Editorial de la Revista Dermatología Peruana.

## REFERENCIAS BIBLIOGRAFICAS

1. Lowell B, Froelich C, Federman D, Kirsner R. Dermatology in primary care: Prevalence and patient disposition. *J Am Acad Dermatol* 2001; 45:250-5.
2. Gobierno del Perú. Ministerio de Salud. Fichas de trabajo. Lista de las diez primeras causas de morbilidad; <http://www.minsa.gob.pe/estadisticas/estadisticas/Morbilidad/CEMacros.asp?00> (último acceso: Abril 2009).
3. Gobierno del Perú. Instituto Nacional de Estadística e Informática (Perú). Estadísticas del Medio Ambiente (2004-2005); <http://www.inei.gob.pe/web/Bibliolnei/ListaltemByTemaPalabra.asp?c=9&tt=Medio%20Ambiente>
4. Baghestani S, Zare S, Mahboobi A. Skin disease patterns in Hormozgan, Iran. *Int J Dermatol* 2005; 44:641-5.
5. Khatri M. Spectrum of skin diseases in Yemen (Hajjah and adjacent region). *Int J Dermatol* 2004; 43:580-5.
6. Mahé A, Cissé I, Faye O, y col. Skin diseases in Bamako (Mali). *Int J Dermatol* 1998; 37:673-676.
7. Onayemi O, Isezuo S, Njoku C. Prevalence of different skin conditions in an outpatients' setting in north-western Nigeria. *Int J Dermatol* 2005; 44:7-11.
8. Doe P, Asiedu A, Acheampong J, y col. Skin diseases in Ghana and the UK. *Int J Dermatol* 2001; 40:323-6.

9. Sterling J, Handfield-Jones S, Hudson P. Guidelines for the management of cutaneous warts. *Br J Dermatol* 2001;144:4-11.
10. Julian CG. Dermatology in general practice. *Br J Dermatol* 1999; 141:518-20.
11. Levy R, Gelfand J, Yan A. The Epidemiology of Atopic Dermatitis. *Clin Dermatol* 2003; 21:109-115.
12. Lowell B, Froelich C, Federman D, y col. Dermatology in primary care: Prevalence and patient disposition. *J Am Acad Dermatol* 2001; 45:250-5.
13. Kumakawa Z, Peching G. Prevalencia de neoplasias cutáneas en el Hospital Nacional Dos de Mayo. Período Enero 2002 - Diciembre 2003. *Folia dermatol Peru* 2004; 15: 161-6.
14. Yoboue P, Sangare A, Kaloga M, Kouadio A, Djedje MA. Epidemiologic and etiologic features of pigmentation disorders observed during consultation at the Dermatology Center of Abidjan, Ivory Coast. *Int J Dermatol* 2005; 44 Suppl 1:33-4.
15. Ongenae K, Beelaert L, van Geel N, Naeyaert JM. Psychosocial effects of vitiligo. *J Eur Acad Dermatol Venereol* 2006; 20:1-8.
16. Trujillo I, Díaz M, Torres O. Psoriasis vulgar. Estudio descriptivo de 200 pacientes. *Rev Cubana Med* 2002; 41:12-5.
17. Gupta A. Epidemiology of psoriasis as observed from the National Ambulatory Medical Care Survey, 1990-1999. *J Am Acad Dermatol* 2005; 52 Suppl S: 184.
18. Kiellberg H, Sand C. Referral Pattern of Skin Diseases in an Acute Outpatient Dermatological Clinic in Copenhagen. *Acta Derm Venereol* 2005; 85: 509-11.
19. Lambert A, Delaporte E, Lok C, Froment L, Bailly L, Denoeux JP, et al. Skin diseases observed in the dermatology departments of three French university teaching hospitals. *Ann Dermatol Venereol* 2006; 133:657-62.
20. Shibeshi D. Pattern of skin diseases at the University teaching hospital, Addis Ababa, Ethiopia. *Int J Dermatol* 2000; 39:822-5.
21. Galarza C. Editorial. *Dermatol Perú* 2009; 19: 5-6.

### **Correspondencia para el autor:**

Dr. Ericson Leonardo Gutierrez Ingunza.  
Instituto de Investigaciones Clínicas, Universidad Nacional Mayor de San Marcos.  
Dirección: Parque Historia de la Medicina Peruana» S/N, Lima 01. Perú.  
TEL: (51-1) 328-4748  
FAX: (51-1) 328-5087  
E-Mail: eringunza@yahoo.es

## Melanoma cutáneo y mucoso: epidemiología, características clínicas y metástasis a distancia en un hospital de Lima-Perú. Período 1996- 2007.

*Cutaneous and mucous melanoma: epidemiology, Clinical Characteristics and distant metastases in a tertiary health care hospital of Lima-Perú. 1996-2007.*

Noris Lozano-Espinoza<sup>(1)</sup>, Willy Ramos<sup>(1)</sup>, Carlos Galarza<sup>(1)</sup>, Gustavo Cerrillo<sup>(2)</sup>, Mercedes Tello<sup>(1)</sup>, y Ericson L. Gutierrez<sup>(1)</sup>

### RESUMEN

**INTRODUCCIÓN:** La incidencia del melanoma se está incrementando en diferentes poblaciones; lo cual se debería principalmente a factores ambientales que desencadenan el desarrollo de la lesión en poblaciones susceptibles genéticamente. **OBJETIVOS:** Determinar la epidemiología, manifestaciones clínicas y metástasis a distancia del melanoma maligno en el Hospital Nacional Dos de Mayo (HNDM) entre los años 1996-2007. **PACIENTES Y MÉTODOS:** Estudio descriptivo, retrospectivo y observacional, se incluyó a pacientes de cualquier edad y sexo con diagnóstico confirmado por histopatología. **RESULTADOS:** Se diagnosticaron 94 casos, sin embargo solo 52 consignaban datos completos en las historias clínicas. El 64,5% fueron varones y la edad promedio fue de  $61.9 \pm 15.8$  años. El 30.8 % presentaba exposición ocupacional a radiación solar sin fotoprotección y el 44% provenía de zonas de altura. Se presentaron 43 casos cutáneos, el tiempo promedio de enfermedad fue de  $13.9 \pm 13.5$  meses. El tamaño promedio de la lesión fue de 5.1 cm. Los tipos de lesión más frecuentes fueron tumor y úlcera sin forma ni configuración, negro o amelanótico, menor de 6 cm, de lesión única, a menudo acompañados de prurito y dolor. Se presentaron 9 casos mucosos, el tiempo de enfermedad promedio fue de  $5.6 \pm 4.3$  meses. Se localizaron en el paladar (44.4 %), recto (33.3 %) e íleon (22.2 %). **CONCLUSIONES:** Los casos de melanoma en el HNDM se encuentran en progresivo incremento. El melanoma en el HNDM es más frecuente en varones, el tipo clínico predominante es el acral y las metástasis a distancia se presentan principalmente a pulmón. La asociación con enfermedades autoinmunes y vitíligo generalizado se presenta en pacientes con melanoma cutáneo no observándose en el melanoma mucoso.

**PALABRAS CLAVE:** Melanoma, metástasis, radiación solar.

Dermatol Perú 2009; 19(4) 314-321

<sup>1</sup> Instituto de Investigaciones Clínicas, Universidad Nacional Mayor de San Marcos (UNMSM). Lima. Perú.

<sup>2</sup> Servicio de Anatomía Patológica. Hospital Nacional Dos de Mayo. Lima, Perú.

Recibido: 20-01-2010

Aceptado: 16-02-2010

## Cutaneous and mucous melanoma: epidemiology, Clinical Characteristics and distant metastases in a tertiary health care hospital of Lima-Perú. 1996-2007.

### ABSTRACT

**INTRODUCTION:** The incidence of melanoma is increasing in different populations, which would be due mainly to environmental factors that trigger lesion development in genetically susceptible populations.

**OBJECTIVES:** To determine the epidemiology, clinical manifestations and distant metastases of malignant melanoma in the Hospital Nacional Dos de Mayo (Lima-Peru) between January 1996 to December 2007

**PATIENTS AND METHODS:** Descriptive, retrospective and observational study, it was included patients of any age and sex with diagnosis confirmed by histopathology.

**RESULTS:** 94 cases were diagnosed; however, only 52 consigned completed dates in the past clinical histories. 64.5% were male and the mean age was  $61.9 \pm 15.8$  years. The 30.8% presented occupational exposure to solar radiation without photoprotection and 44% were from highlands. There were 43 cutaneous cases; the mean time of disease was  $13.9 \pm 13.5$  months. The mean size of lesion was 5.1 cm. The most frequent types of lesion were tumor and ulcer without form or configuration, black or amelanotic, smaller than 6 cm, of unique lesion, often with pruritus and pain. There were 9 mucous cases, the main time disease was  $5.6 \pm 4.3$  months. They were located in the palate (44.4%), rectum (33.3%) and ileum (22.2%).

**CONCLUSIONS:** Melanoma is more frequent in male, the most frequent clinical type is the acral and distant metastases occur primarily in lung.

**KEY WORDS:** Melanoma, metastases, solar radiation.

## INTRODUCCIÓN

El melanoma es una neoplasia maligna de la piel, originada por el melanocito <sup>(1)</sup>. Aunque la mayoría de los melanomas se produce en la piel, también se puede encontrar en mucosas o en otros lugares en los cuales las células de la cresta neural durante la embriogénesis han migrado <sup>(2)</sup>.

En EE.UU y Australia, la incidencia se estima en 34 casos por cada 100 000 habitantes. Según el registro de Cáncer de Osaka, (1964-1995), la incidencia anual de melanoma en Japón es de 2 casos por millón de habitantes, mientras que el registro italiano (1992-1997) muestra una incidencia de más de 100 casos por millón de habitantes <sup>(3)</sup>. En Australia (Queensland) entre 1993-1997 se registraron 51.1 casos anuales por cada 100000 varones y 38.1 casos anuales por cada 100000 mujeres, siendo uno de los países con mas alta incidencia de melanoma a nivel mundial <sup>(4)</sup>.

En nuestro país en el Registro de Cáncer de Lima Metropolitana (RCLM) ocupó el 23° lugar de todos los canceres con 349 casos registrados entre 1990 y 1993. En el INEN, durante los años 1985 y 1997, se registraron 902 casos de melanoma, lo que representa el 1.1% del total de canceres ocupando el vigésimo lugar <sup>(1)</sup>. En un trabajo realizado en el Hospital Daniel Alcides Carrión durante 1998-2001, Grandez y Rivas reportaron que el melanoma ocupó el cuarto lugar dentro de las neoplasias cutáneas, después del carcinoma basocelular, carcinoma epidermoide y sarcoma de kaposi. Similar reporte realizaron los trabajos de Cano y Ricse <sup>(5)</sup>.

La incidencia del melanoma ha ido incrementándose en diferentes poblaciones; este crecimiento se debe principalmente a factores ambientales que desencadenan el

desarrollo de la lesión en poblaciones más susceptibles genéticamente. La exposición exagerada a radiaciones solares que contienen rayos ultravioleta, fototipos de piel I y II, enfermedades autoinmunes y la inmunodepresión son factores de riesgo<sup>(6)</sup>.

Clínicamente, el melanoma puede presentarse con las siguientes características: mácula, pápula, placa o nódulo de coloración pardo-negrucza, de un diámetro habitual de 1 cm, con bordes irregulares, asimétricos, y casi siempre de coloración heterogénea y superficie irregular<sup>(7)</sup>.

Existen cuatro formas clínicas: melanoma de extensión superficial, lentigo maligno melanoma, melanoma lentiginoso acral y melanoma nodular. El melanoma de extensión superficial es más frecuente en las personas de raza blanca, surge a partir de nevos displásicos, la espalda es el lugar más en los varones y en las mujeres aparte de la espalda la parte inferior de la pierna (desde la rodilla al tobillo). El lentigo maligno se suele limitar a las localizaciones dañadas de forma crónica y las expuestas al sol (la cara, el cuello, el dorso de las manos) en las personas de edad avanzada. Los melanomas nodulares son nódulos de un color marrón oscuro-negro a azul-negro, invaden profundamente y causan metástasis en fases iniciales. El lentiginoso acral aparece en palmas, plantas, lechos ungueales y mucosas, este tipo es la forma clínica más frecuente en nuestro país<sup>(8)</sup>; también aparece en las personas de raza negra (junto con el melanoma nodular).

El diagnóstico definitivo de melanoma depende de la biopsia, seguido de estudio histológico que además de corroborar el diagnóstico, plantea el tratamiento y pronóstico<sup>(9)</sup>. El nivel de Clark valora la invasión en cuanto a profundidad en el

espesor de la piel en cinco niveles que van del nivel I en situ confinado a la epidermis hasta el nivel V que considera la invasión del tejido celular subcutáneo y el espesor según Breslow evalúa el pronóstico de vida mediante el espesor del tumor en cinco grupos que van, de menores de 0.75 mm., hasta mayores de 4mm<sup>(4,9)</sup>.

Los melanomas pueden diseminarse por los vasos linfáticos o por el torrente sanguíneo. Las metástasis más precoces se producen en ganglios (65%)<sup>(10,16)</sup>, piel local (15%), pulmón (7%), sistema nervioso central (3%), hígado (1%), hueso (1%), tejido gastrointestinal (1%) y también puede afectar zonas poco habituales, como la cámara anterior del ojo. Una vez establecidas las metástasis diseminadas, la probabilidad de curación es baja<sup>(11,12,13)</sup>.

El presente estudio tiene por objetivo determinar la epidemiología, manifestaciones clínicas y metástasis a distancia del melanoma maligno en el Hospital Nacional Dos de Mayo (HNDM) entre los años 1996-2007.

## **MATERIAL Y MÉTODOS**

Estudio descriptivo, retrospectivo y observacional. La población estuvo constituida por los pacientes con diagnóstico de melanoma que se atendieron en Hospital Nacional Dos de Mayo durante los años 1997 y 2006. La población fue seleccionada de acuerdo a criterios de inclusión y exclusión:

### **CRITERIOS DE INCLUSION:**

- Pacientes de cualquier edad y sexo con diagnóstico de melanoma cutáneo y/o mucoso realizado en el Hospital Nacional Dos de Mayo entre enero 1996 y diciembre 2007.

- Diagnóstico confirmado con estudio histopatológico.

## CRITERIOS DE EXCLUSION

- Historia clínica incompleta.

Los datos de anamnesis, características clínicas y diagnóstico histopatológico se registraron en una ficha de recolección de datos. Se creó una base de datos para introducir los datos recopilados y se analizaron en el programa estadístico SPSS 15.0 (Versión de evaluación).

## RESULTADOS

### CARACTERÍSTICAS GENERALES Y EPIDEMIOLÓGICAS

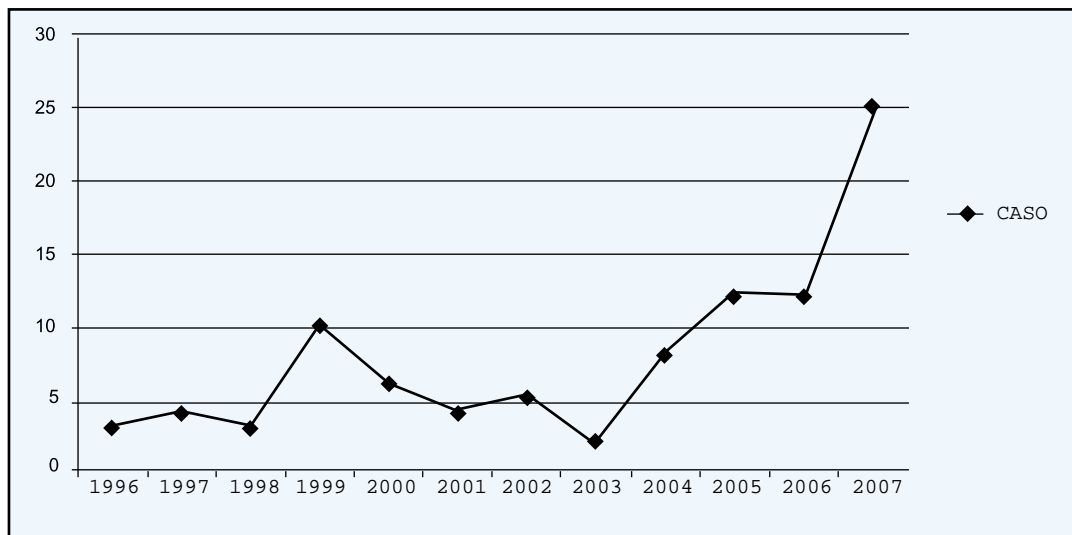
Se diagnosticó entre los años 1996 y 2007 un total de 94 casos de melanoma (Gráfico 1). El 64.5% correspondió al sexo masculino y el 35.5 % restante al sexo femenino; la edad promedio fue de  $61.9 \pm 15.8$  años. Con relación a los antecedentes, el 30.8 % presentaba exposición ocupacional a radiación solar sin fotoprotección, el 3.2 % tenía diagnóstico previo de melanoma que había remitido con el tratamiento médico-

quirúrgico administrado y ninguno tenía antecedente familiar de esta neoplasia. La mayor frecuencia de casos procedía de Lima (25 %) y Piura (7.7%) observándose también casos que procedían de zonas de altura (44%) principalmente de Ayacucho, Cajamarca y Apurímac. Sólo 52 de los casos (43 cutáneos y 9 mucosos) consignaban datos completos en las historias clínicas por lo que fueron incluidos en la caracterización clínica.

## MELANOMA CUTÁNEO

El tiempo promedio de enfermedad fue de  $13.9 \pm 13.5$  meses (mínimo de 1 mes, máximo de 60). El tamaño promedio de la lesión fue de 5.1 cm el cual varió entre 1 y 22 cm. Los tipos de lesión más frecuentes fueron tumor y úlcera, sin forma ni configuración, negro o amelanótico, menor de 6 cm, de lesión única, a menudo acompañadas de prurito y dolor (Tabla 1). Las lesiones se situaron con mayor frecuencia en pies (tabla 2) con predominio en el lado derecho (75%) sobre el izquierdo (25%). Los tipos clínicos fueron el lentiginoso acral (86.6 %), léntigo maligno (7.7 %), de

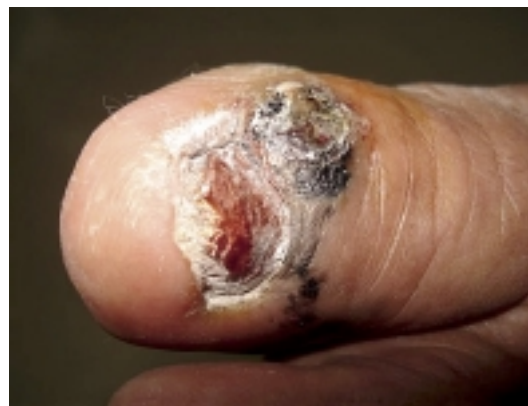**GRÁFICO 1: Tendencia de los casos de melanoma diagnosticados en el HNMD. Período 1996-2007.**





**TABLA 1: Características clínicas del melanoma en el HNMD 1996-2007.**

CARACTERÍSTICA	FRECUENCIA	%
Lesión		
Tumor	29	55.8
Úlcera	22	42.3
Nódulo	1	1.9
Forma		
Sin forma	22	42.3
Ovalada	16	30.8
Exofítica	9	17.3
Otra forma	5	9.6
Color		
Negro	21	40.4
Amelanótico	10	19.2
Otro	21	40.4
Tamaño		
De 1 – 5 cm	42	80.8
Mayor de 6 cm	10	19.2
Número de lesiones		
Única	45	86.5
Múltiples	7	13.5
Síntomas asociados		
Dolor	32	61.5
Prurito	4	7.7
Otros	16	30.8



**FIGURA 1:** Melanoma acral diagnosticado en el HNMD el año 2007.

**TABLA 2: Localización de las lesiones en los pacientes diagnosticados Hospital Nacional Dos de Mayo 1996-2007.**

LOCALIZACION	FRECUENCIA	%
Pie	27	51.9
Muslos	6	11.5
Mano	3	5.9
Cara	2	3.8
Anal y perianal	2	3.8
Ungueal y periungueal	2	3.8
Cuero cabelludo	1	1.9
Piernas	1	1.9
Brazos	1	1.9
Otros	7	13.6
<b>TOTAL</b>	<b>52</b>	<b>100.0</b>

propagación superficial (3.8%) y el nodular (1.9 %). El 3.8 % de pacientes presentaban simultáneamente nevos displásicos.

El 50 % presentó metástasis a ganglios regionales al momento del diagnóstico y el 11.5 % presentó metástasis a distancia siendo los órganos afectados el pulmón (2/6), estómago (1/6), medula espinal (1/6) y peritoneo (1/6).

En el 9.6 % de casos el melanoma se presentó en personas con inmunodepresión por enfermedades autoinmunes y los fármacos empleados para su tratamiento, así

como por enfermedades infecciosas. Las enfermedades autoinmunes encontradas fueron diabetes mellitus (3/6), artritis reumatoide (2/6) y psoriasis (1/6). En 1 paciente la inmunodepresión tuvo como etiología la infección por el VIH. En el 9.6 % el melanoma se asoció con vitiligo generalizado.

## MELANOMA MUCOSO

El tiempo de enfermedad promedio fue de  $5.6 \pm 4.3$  meses (mínimo 2 meses, máximo

12). Los melanomas mucosos se localizaron en el paladar (44.4 %), recto (33.3 %) e íleon (22.2 %); en ninguno de los casos existió lesión cutánea evidente. En el 77.8 % la lesión correspondió a una tumoración exofítica, de color negro o negruzco (100 %), única (88.9 %), de bordes irregulares (55.6 %), con un tamaño que varió entre los 2 y 34 cm y dolor intenso como síntoma asociado (66.7 %). La histopatología obtenida mediante biopsia o de la pieza operatoria mostró que el 100 % de casos correspondieron a léntigo maligno.

El 44.4 % de los pacientes tenía al momento del diagnóstico metástasis a ganglios regionales y metástasis a distancia en el 22.2 % las cuales afectaron a cerebro y peritoneo. En el 22.2 % el melanoma se asoció con vitiligo generalizado, no se observó en ninguno de los casos asociación con otras enfermedades autoinmunes, terapia inmunosupresora o infección por el VIH.

## DISCUSIÓN

El melanoma maligno cutáneo es una de las neoplasias cuya incidencia esta aumentando con rapidez principalmente en individuos de raza blanca y en zonas con alta exposición a radiación ultravioleta. No se ha descrito predisposición por sexo; sin embargo, se ha observado predominio por el sexo masculino (relación varón/mujer mayor de 1.2) en poblaciones con baja incidencia como América del Sur, el Caribe y Asia lo cual coincide con los resultados de nuestro estudio. Por el contrario, proporciones menores a 0.8 ocurren en Europa<sup>(14-16)</sup>. La edad promedio al momento del diagnóstico fue 61.9 años, siendo la mínima edad 22 años y máxima 88 años lo cual coincide con lo reportado internacionalmente<sup>(17,18)</sup>.

Dentro de las características clínicas, el tipo clínico histológico más frecuente fue el

lentiginoso acral que es el más frecuente en personas de fototipos III y IV; su etiología es multifactorial aunque no se descarta la exposición solar, además del antecedente de traumas en dicha zona. Una amplia fracción de pacientes procedía de Ayacucho, Cajamarca y Apurímac los cuales se encuentran a altitudes superiores a 2500 msnm. A pesar de que la mayoría de casos correspondía a melanoma acral, es posible que una fracción de estos casos como de los otros tipos clínicos (lentiginoso acral, léntigo maligno y de propagación superficial) puedan explicarse por condiciones climáticas predisponentes como la altitud, densidad disminuida de nubes, incidencia de los rayos solares en ángulo de 90° y concentraciones reducidas de ozono atmosférico<sup>(19,20)</sup>. La latitud geográfica también sería relevante ya que una fracción de nuestros pacientes procedía de Piura donde Córdova encontró también alta frecuencia de melanoma. Esto se debe a que los pobladores de Piura se encuentran más cercanos a la línea ecuatorial por lo que la radiación solar es más intensa<sup>(21,22)</sup>.

Las localizaciones topográficas fueron principalmente miembro inferior, ojo, paladar y aparato gastrointestinal; adicionalmente, se registraron casos en intestino delgado, recto y ano<sup>(23,24)</sup>. La metástasis más frecuente fue a pulmón, seguido de medula espinal, peritoneo y finalmente estómago. Esto difiere con lo que reporta la literatura extranjera donde la mayor frecuencia es para hígado, pulmón, hueso, cerebro y gastrointestinal. Para los casos de melanoma mucoso, no se confirmó si estos fueron primarios o constituyeron metástasis de alguna lesión no evidente<sup>(25,26)</sup>.

Un factor relevante fue la coexistencia de melanoma cutáneo con enfermedades inmunosupresoras como la artritis reumatoidea, diabetes mellitus e infección

por el VIH. Esto reforzaría la hipótesis que postula que trastornos de la inmunidad condicionarían el desarrollo del melanoma, por escape de las células tumorales del sistema inmune<sup>(27)</sup>. Algunos estudios han reportado una asociación entre vitiligo y melanoma hasta en un 30% lo cual ha sido atribuido a que el sistema inmunitario con el objetivo de eliminar células tumorales melanocíticas mediante anticuerpos anti células melanocíticas, ataca también a células no neoplásicas cercanas a la lesión. Las observaciones realizadas en los pacientes del HNMD confirman estos hallazgos encontrándose asociación con vitiligo generalizado en el 9.6% de casos. Nuestro estudio muestra que la asociación con enfermedades autoinmunes y vitiligo generalizado se presenta en pacientes con melanoma cutáneo no observándose en aquellos con melanoma mucoso.

En conclusión, los casos de melanoma en el HNMD se encuentran en progresivo incremento. El melanoma en el HNMD es más frecuente en varones, el tipo clínico predominante es el acral y las metástasis a distancia se presentan principalmente a pulmón.

## CONFLICTO DE INTERESES

Los Dres. Carlos Galarza y Willy Ramos pertenecen al Comité Editorial de la revista Dermatología Peruana.

## REFERENCIAS BIBLIOGRÁFICAS

1. Santisteban SA. Apuntes de cancerología. Madrid: Cambridge University Press; 2003, pp 551-4.
2. Jeremias X. Melanoma maligno: consideraciones sobre su diagnóstico precoz, prevención y tipos clínicos. *El Peu* 2003; 23:186-92.
3. Avilés J, Lázaro L, Lecona M. Epidemiología y supervivencia del melanoma cutáneo en España: estudio de 552 casos (1994-2003). *Rev Clin Esp* 2006;206:319-25
4. Rosas SH, Baca T. Estudio Clínico, Epidemiológico e Histopatológico de Melanoma. *CIMEL* 2003; 8: 24-6
5. Grández N, Rivas L. Características clínico-patológicas de los tumores malignos de piel en el hospital Daniel A. Carrión 1998–2001. *Folia Dermatol Perú* 2004; 15: 11-7.
6. Irribarren O, Sepúlveda T, Hidalgo J, Madariaga J. Estudio epidemiológico de melanoma Maligno en la IV Región de Chile. *Cuad Cir* 2005; 19: 33-8.
7. Braunwald E, Hauser S, Fauci A, Longo D, Kasper D, et al. Harrison, Principios de Medicina Interna, 15ª Edición. Madrid: Mac Graw Hill; 2002.
8. Huamán J. Melanoma maligno acral en el Hospital Guillermo Almenara Irigoyen: un estudio clínico epidemiológico. 1995-2000.[Tesis para optar el Título de Médico especialista en Medicina Interna]. Lima: Universidad Nacional Mayor de San Marcos; 2003.
9. Alfeiran A, Escobar G, De la Barreda F, Herrera A, Padilla A, Suchil L. Epidemiología del melanoma de piel en Mexico. *Rev Inst Nac Cancerol (Méx.)*; 44:168-74.
10. Tardío A, Reañades V, **Insuficiencia hepática fulminante secundaria a infiltración hepática difusa por melanoma coroideo**. *Rev Esp Enferm Dig* 2007; 99:49-50.
11. Moreno-Otero R, Cortes JR, **Melanoma metastásico en el duodeno**. *Med Clin (Barc)* 2007;129:360.
12. Curado MP, Edwards B, Shin HR, Store H, Ferlay J, Heanue M, Boyle P, Cancer Incidence in Five Continents, Vol. IX IARC Scientific Publications No. 160, Lyon, IARC; 2007.
13. Cajaleón H, Chumpitaz V, Dávila C, Huachaca C, Gutiérrez C. Supervivencia en pacientes afectados por melanoma maligno en el Instituto Nacional de Enfermedades Neoplásicas *Folia dermatol Peru* 2005; 16: 9-14
14. Gobierno de Australia. Cancer in Australia 2001 [Documento en Internet]. Sydney: Australian Institute of Health and Welfare; 2004 [Fecha de acceso: Abril 2009] disponible en: <http://www.aihw.gov.au/publications/index.cfm/title/10083>
15. Marzo-Castillejo M, Bellas-Beceiro B, Prevención del Cáncer. *Aten Primaria* 2005; 36 Suppl 2:47-65
16. Murry BP. The role of heparanase in malignant melanoma and the Development of a brain slice model to study mechanisms of brain metastatic melanoma *in vivo* [Tesis para optar el título de Master en Ciencias]. Louisiana: Louisiana State University; 2005.
17. Nagore E, Monteagudo C. Protocol Proposal for the Histological Report of the Primary Tumor in Patients with Cutaneous Melanoma From the Task Force for Cutaneous Melanoma of the Valencian Community. *Actas Dermosifiliogr* 2007; 98:459-65
18. Berger D, Urbach F. A climatology of sunburning ultraviolet radiation. *Photochem Photobiol* 1982;35:187-92
19. Cordova A., Estudio epidemiológico y clínico del melanoma maligno cutáneo en el HC FAP período 1992-2001.[Tesis para optar el Título de Médico

- especialista en Dermatología]. Lima: Universidad Nacional Mayor de San Marcos; 2002.
20. Puig S. Estudio clínico y genético del melanoma cutáneo y síndrome de nevus displásico [Tesis para optar el grado de Doctor en Medicina]. Barcelona: Universidad de Barcelona; 2000.
  21. Caminal J. Utilidad de la reacción en cadena de la polimerasa (PCR) en la detección de células Metastásicas en el melanoma maligno de uvea. [Tesis para optar el grado de Doctor en Medicina]. Barcelona: Universidad de Barcelona; 2000.
  22. Garavis JL. Precáncer y cáncer cutáneo (I). Semergen 2003; 29:360-7.
  23. Rosas S, Baca T, Muñoz D, Muñoz F, Muñoz G. Estudio Clínico, Epidemiológico e Histopatológico de Melanoma Maligno. Serie de 31 Casos. CIMEL 2003; 8(1): 23 – 27
  24. Lopez C, Castelleros C, Saldivar C. Biología molecular y micrometastasis del melanoma cutáneo. Rev Inst Nac Cancerol (Méx.) 1998; 44:197-200.
  25. Romero M, Bianchi L, Vilana R. **Metástasis de melanoma en la vesícula biliar.** Radiología 2006; 48:321-3.
  26. Tejera-Vaquerizo A, Barrera-Vigo MV. Longitudinal Study of Different Metastatic Patterns in the Progression of Cutaneous Melanoma. Actas Dermosifiliogr 2007; 98:531-8
  27. Seminario V, Castillo W, Torres E, Maita R, Palomino F, De la Vega J, et al. Enfermedades Autoinmunes en pacientes portadores de Vitiligo. An Fac Med 1995; 56:20-3.

**Correspondencia para el autor:**

Dra. Noris Giokonda Lozano Espinoza  
Instituto de Investigaciones Clínicas, Universidad Nacional Mayor de San Marcos.  
Dirección: Parque Historia de la Medicina Peruana» S/N, Lima 01. Perú.  
TEL: (51-1) 328-4748  
FAX: (51-1) 328-5087  
E-Mail: [giokonda2786@hotmail.com](mailto:giokonda2786@hotmail.com)

## Correlación clínico-patológica de las enfermedades tumorales en el Servicio de Dermatología del Hospital Nacional Dos De Mayo.

### *Correlation between the clinical and the anatomic pathological diagnosis in the tumoral pathology in the Hospital Nacional Dos de Mayo.*

Alicia Barquintero<sup>1</sup>, Willy Ramos<sup>2</sup>, Carlos Galarza<sup>2,3</sup>

#### RESUMEN

**OBJETIVO:** Determinar la correlación entre el diagnóstico clínico y anatomopatológico de las enfermedades tumorales en el Servicio de Dermatología del Hospital Nacional Dos de Mayo (HNDM).

**METODOLOGÍA:** Estudio descriptivo, retrospectivo y observacional. La población estuvo constituida por los pacientes sometidos a biopsia en el Servicio de Dermatología del HNDM por patología tumoral benigna o maligna, durante los meses de enero a diciembre 2007. Se revisó las historias clínicas y los informes anatomopatológicos de los pacientes con la finalidad de determinar la correlación entre el diagnóstico clínico y anatomopatológico de acuerdo al tipo de tumor cutáneo, distribución por localización topográfica y sexo del paciente.

**RESULTADOS:** Se evaluó 152 diagnósticos clínicos y anatomopatológicos, el 60.5% correspondió a neoplasias benignas y el 39.5% a neoplasias malignas; se encontró correlación clínico-patológica en el 67.8% de neoplasias. El análisis de los diagnósticos clínico y anatomopatológico para los tumores benignos mostró correlación en el 66.3% de los casos. Los diagnósticos clínicos que mostraron con mayor frecuencia discordancia con la histopatología fueron las verrugas vulgares (4/31), queratosis seborreica (3/31), pilomatrixoma (3/31) y cuerno cutáneo (3/31).

Para los tumores malignos, existió correlación en el 70.0% de los casos. Los diagnósticos clínicos que mostraron con mayor frecuencia discordancia con la anatomía-patológica fueron el carcinoma basocelular (7/18), carcinoma espinocelular (3/18), melanoma maligno (2/18) y linfoma cutáneo (2/18).

**CONCLUSIÓN:** Existe un nivel moderado (67.8%) de correlación entre el diagnóstico clínico y anatomopatológico para la patología tumoral en el Servicio de Dermatología del HNDM el cual es similar para los tumores benignos y malignos.

**PALABRAS CLAVE:** Correlación clínico- patológica, neoplasias benignas, neoplasias malignas de la piel.

Dermatol Perú 2009; 19(4) 322-329

<sup>1</sup> Servicio de Dermatología. Hospital Nacional Docente María Auxiliadora. Lima-Perú.

<sup>2</sup> Instituto de Investigaciones Clínicas. Universidad Nacional Mayor de San Marcos. Lima- Perú

<sup>3</sup> Hospital Nacional Dos de Mayo. Lima- Perú.

Recibido: 29-01-2010

Aceptado: 26-02-2010

## ABSTRACT

**OBJECTIVE:** To determinate the correlation between the clinical and the anatomopathological diagnosis in the tumoral pathology in the Service of Dermatology, Hospital Nacional Dos de Mayo (HNDM).

**METHODOLOGY:** Descriptive, retrospective and observacional study, population was the patients that suffered a biopsy ordered by the Service of Dermatology, HNDM due to benigne or malignant tumoral pathology, since January to December 2007. Clinical records and the anatomopathological diagnosis according the type of cutaneous tumor, distribution by topographic localitation and sexe of the patient.

**RESULTS:** 152 clinical histopathologic diagnosis of cutaneous neoplasias were evaluated, 60.5% were benignal neoplasias and 39.5% malignant neoplasias. There were a clinical-pathological correlation in the 67.8% of neoplasias no statistically significant difference between both groups were showed ( $p=0.384$ ).

The analisis for the clinical and histopathological diagnosis for benignal tumours showed a correlation in the 66.3% of the cases. Clinical diagnosis that showed more frequently discordance with the histopathology were verruca vulgaris (4/31), seborrheic keratosis (3/31), pilomatrixoma (3/31) y cutaneous corn (3/31).

There was a correlation for malignant tumours, in the 70% between the clinical diagnosis that showed a major discordance with the histopathology were the basal cell carcinomas (7/18), espinoceular carcinoma (3/18), malignant melanoma (2/18) y cutaneous lymphoma (2/18).

**CONCLUSIONS:** there is a moderated level (67.8%) of correlation between the clinical an anatomopatologic diagnosis for tumoral pathology in the Service of Dermatology of the HNDM.

**KEY WORDS:** Clinical and pathological correlations, benign neoplasias, malignant cutaneous, neoplasias.

## INTRODUCCIÓN

Los tumores cutáneos se caracterizan por una proliferación de las diferentes estirpes celulares propias de la piel o anexos, los cuales se clasifican en benignos o malignos de acuerdo a su capacidad de invasión a distancia y/o destrucción local. <sup>(1)</sup>

La biopsia de piel es una técnica diagnóstica útil debido a la facilidad para acceder a la piel y a la diversidad de métodos disponibles para el estudio de las muestras obtenidas (microscopia óptica, inmunofluorescencia, inmunohistoquímica, microscopia electrónica y reacción en cadena polimerasa) siendo insustituible el estudio histopatológico. <sup>(2)</sup>

Sin embargo, el examen microscópico de la piel tiene sus limitaciones, tanto como la exploración clínica, por lo que puede ser complementado por otros exámenes como la dermatoscopia con la finalidad de incrementar la precisión en el diagnóstico. Estas limitaciones son las que dan lugar en muchos casos a discordancias entre el diagnóstico clínico y anatomopatológico. <sup>(2,3)</sup>

La dermatopatología es considerada insustituible en el diagnóstico del cáncer de piel. Existe una variedad de tumores cutáneos en los cuales puede ser difícil diferenciar su estirpe benigna o maligna. Así por ejemplo existen tumores benignos que pueden simular un melanoma (nevus de Spitz, nevus melanocíticos recurrentes, nevus acrales, genitales, o en línea mamaria, nevus irritados o expuestos al sol de manera reciente, entre otros) <sup>(3,4)</sup>. Después de un minucioso examen de las patologías tumorales, cierto número de lesiones siguen siendo ambiguas, siendo allí, fundamental el correlato clínico-patológico para la definición de las mismas. <sup>(5,6)</sup>

El objetivo del presente trabajo fue determinar la correlación entre el diagnóstico clínico y anatomopatológico de las patologías tumorales en el Servicio de Dermatología del Hospital Nacional Dos de Mayo (HNDM) de enero a diciembre del 2007.

## **MATERIAL Y MÉTODOS**

### **TIPO DE ESTUDIO**

Estudio de tipo descriptivo, retrospectivo y observacional.

### **POBLACIÓN DE ESTUDIO**

La población estuvo constituida por los pacientes sometidos a biopsia en el Servicio de Dermatología del HNDM, por patología tumoral benigna o maligna, durante los meses de enero a diciembre del 2007.

### **TÉCNICA Y MÉTODO DE TRABAJO**

Se revisó las historias clínicas y los informes anatomopatológicos de los pacientes sometidos a biopsia obteniéndose las características clínicas de las lesiones así como los diagnósticos clínicos y anatomopatológicos. Se definió como correlación clínico-patológica a la concordancia entre el diagnóstico clínico y anatomopatológico; mientras que se consideró discordancia a la obtención de un diagnóstico anatomopatológico distinto del diagnóstico clínico.

La información recolectada fue consignada en un instrumento de recolección de datos diseñado para el presente estudio y pasó a formar una base de datos con fines de registro y procesamiento estadístico.

### **PROCESAMIENTO Y ANÁLISIS DE DATOS**

El procesamiento de los datos se realizó con el programa Excel para Windows, y para la estadística descriptiva se empleó el programa

estadístico SPSS 15.0 (Versión de evaluación obtenida de la página web del fabricante). Se realizó estadística descriptiva obteniéndose frecuencias, porcentajes, medidas de tendencia central y de dispersión.

Para comparar la correlación y discordancia clínico-patológica de los tumores cutáneos con las variables sexo y localización de las lesiones se realizó estadística bivariada con la prueba de Chi cuadrado de Pearson. Los cálculos se realizaron con un nivel de confianza del 95%.

## **RESULTADOS**

### **CORRELACIÓN CLÍNICO PATÓLOGICA A NIVEL GENERAL**

Se evaluó 152 diagnósticos clínicos y anatomopatológicos de tumores cutáneos, de ellos, el 60.5% correspondió a tumores cutáneos benignos y el 39.5% tumores cutáneos malignos. El tumor benigno más frecuente fue la queratosis seborreica (20.4%) mientras que para los tumores malignos fue el carcinoma basocelular (17.1%), lo cual se muestra en la tabla 1. Se encontró correlación entre el diagnóstico clínico y el anatomopatológico en el 67.8%.

### **CARACTERÍSTICAS CLÍNICAS DE LOS TUMORES BENIGNOS**

Ingresaron al estudio 92 diagnósticos clínicos los cuales fueron obtenidos de mujeres en el 50.0% y de varones en 50.0%, la edad promedio de los pacientes fue de  $44.9 \pm 21.1$  años. La media del tiempo de enfermedad fue de 50.2 meses, el inicio fue insidioso en el 97.8% y el curso progresivo en el 68.5%. Las lesiones se presentaron principalmente en el rostro (43.4%), miembro superior (19.6%) y con menor frecuencia en la región inguinal y perineal (tabla 2); en la mayoría



**TABLA 1: Tumores cutáneos benignos y malignos sometidos a biopsia de piel y estudio anatomopatológico. Servicio de Dermatología HNDM. Enero-diciembre 2007.**

TUMORES CUTÁNEOS	FRECUENCIA	%
Queratosis seborreica	31	20.4
Carcinoma basocelular	26	17.1
Nevus intradérmico	12	7.9
Quiste epidérmico de inclusión	9	5.9
Queratosis actínica	8	5.3
Carcinoma espinocelular	7	4.6
Granuloma piógeno	7	4.6
Melanoma maligno	6	3.9
Enfermedad de Bowen	4	2.6
Sarcoma de Kaposi	3	2.0
Linfoma cutáneo	3	2.0
Papiloma fibroepitelial	3	2.0
Nevus verrucoso	2	1.3
Granuloma tuberculoso	2	1.3
Hemangioma capilar	2	1.3
Otros	27	17.8
<b>TOTAL</b>	<b>152</b>	<b>100.0</b>

**TABLA 2: Localización de neoplasias benignas en pacientes del Servicio de Dermatología del Hospital Nacional Dos de Mayo. Enero – Diciembre 2007.**

LOCALIZACION	FRECUENCIA	%
Rostro	40	43.5
Miembro superior	15	16.3
Miembro inferior	11	11.9
Espalda	11	11.9
Abdomen	7	7.6
Tórax	7	7.6
Región inguinal/perineal	1	1.1
<b>TOTAL</b>	<b>92</b>	<b>100.0</b>

de casos fueron de color marrón (41.3%), normocrómicas (26.1%), observándose también los colores negro (5.4%) y amarillento (1.1%). En el 64.1% las lesiones fueron únicas y en el 35.9% fueron múltiples. Con respecto a la forma de las lesiones, el 87.0% era redondeada, el 8.7% era ovalada y el 4.3% no tenía forma ni configuración; el 93.5% tenía bordes definidos y en el 28.3% de los pacientes se observó síntomas asociados como prurito (12/26), dolor (7/26) y sangrado (7/26).

**TABLA 3: Neoplasias benignas con discordancia clínico-patológica. Servicio de Dermatología del Hospital Nacional Dos de Mayo. Enero-Diciembre 2007.**

DIAGNÓSTICO CLÍNICO	DIAGNÓSTICOS ANATOMOPATOLÓGICOS
Queratosis seborreica	Queratoacantoma, carcinoma basocelular, melanoma maligno.
Pilomatrixoma	Granuloma tuberculoso, quiste epidérmico de inclusión,
Cuerno cutáneo	Queratosis seborreica, fibroepitelioma.
Nevus verrucoso	Queratosis seborreica, nevus sebáceo
Granuloma piógeno	Queratosis seborreica.
Quiste epidérmico de inclusión	Papiloma fibroepitelial, carcinoma basocelular.

### CARACTERÍSTICAS CLÍNICAS DE LAS NEOPLASIAS MALIGNAS

Ingresaron al estudio 60 diagnósticos clínicos de neoplasias malignas de la piel, las cuales fueron obtenidas de mujeres en el 51.7% y de varones en el 48.3%; la edad promedio de los pacientes fue de  $58.7 \pm 17.5$  años. El tiempo de enfermedad fue de 27 meses en promedio, el inicio fue insidioso en el 98.3% y el curso progresivo en 75% de los casos.

Las lesiones elementales predominantes fueron la placa (25.0%), pápula (23.3%), tumor (20.0%) y úlcera (20.0%); mientras que otras como nódulo y quiste fueron infrecuentes. Las lesiones se presentaron principalmente en el rostro (63.3%), miembro inferior (18.3%) y con menor frecuencia en la región inguinal y perineal (tabla 4); en la mayoría de los casos fueron normocrómicas (48.3%), de color rojizo (28.3%), marrón (15.0%), observándose también los colores negro (6.7%) y amarillento (1.7%). En el 93.3% de pacientes las lesiones fueron únicas y en el 6.7% fueron múltiples. Con respecto a la forma de las lesiones, el 60.0% era redondeada, el 15.0% ovalada y 25.0% no fue consignada; el 83.3% tenía bordes definidos y en el 30.0% de los pacientes se observó síntomas asociados como prurito (9/18 casos), dolor (6/18 casos), sangrado (2/18) y ardor (1/18).

**TABLA 4: Localización de neoplasias malignas en pacientes del Servicio de Dermatología del Hospital Nacional Dos de Mayo. Enero-Diciembre 2007.**

LOCALIZACION	FRECUENCIA	%
Rostro	38	63.3
Miembro inferior	11	18.3
Miembro superior	3	5.0
Espalda	3	5.0
Tórax	3	5.0
Abdomen	1	1.7
Región Inguinal/perineal	1	1.7
<b>TOTAL</b>	<b>60</b>	<b>100.0</b>

### CORRELACIÓN CLÍNICO PATOLÓGICA DE LAS NEOPLASIAS MALIGNAS

El análisis de los diagnósticos clínico y anatomopatológico mostró correlación en el 70.0% de los casos. Los diagnósticos clínicos que mostraron mayor discordancia con la histopatología fueron el carcinoma basocelular (7/18), carcinoma espinocelular (3/18), melanoma maligno (2/18) y linfoma cutáneo (2/18), lo cual se muestra en la tabla 5. El grado de discordancia no se vio modificado por el sexo de los pacientes ni por la localización de las lesiones ( $p=0.544$  y  $p=0.825$  respectivamente).

**TABLA 5: Neoplasias malignas con menor correlación clínico patológica. Servicio de Dermatología del Hospital Nacional Dos de Mayo. Enero-Diciembre 2007.**

DIAGNÓSTICO CLÍNICO	DIAGNÓSTICOS ANATOMOPATOLÓGICOS
Carcinoma basocelular	Queratosis actínica, queratosis seborreica, nevus verrucoso, queratosis folicular, criptococosis cutánea.
Carcinoma espinocelular	Queratosis seborreica, fibrohistiocitoma maligno.
Melanoma maligno	Queratosis seborreica, léntigo solar
Linfoma cutáneo	Queratosis actínica, rosácea granulomatosa.

## DISCUSIÓN

En las últimas dos décadas, se ha observado un incremento de la incidencia de cáncer de piel en el ámbito mundial; su mortalidad y morbilidad ha motivado estudiar las variables que intervienen en su diagnóstico preciso y precoz con la consiguiente reducción de su mortalidad, sufrimiento de los pacientes y los costos de la enfermedad. Es importante estudiar además a los tumores cutáneos benignos porque en ciertas condiciones pueden asemejarse clínicamente a neoplasias malignas.<sup>(7,8)</sup>

La falta de correlación entre el diagnóstico clínico y anatomopatológico en patología tumoral es un fenómeno que no es ajeno a la literatura mundial. Como antecedentes internacionales se tienen los estudios de Parslew y Rhodes así como el de Cooper; mientras que, a nivel nacional no se cuenta con estudios.

Parslew y Rhodes (Inglaterra; 1997) estudiaron la eficacia del diagnóstico clínico de 1000 neoplasias benignas de la piel (Nevus melanocítico benigno, queratosis seborreica, verrugas virales y papilomas fibroepiteliales) en comparación con la histopatología en el Departamento de Dermatología del Royal Liverpool University Hospital durante 1990 y 1992. La histología confirmó el diagnóstico clínico en 89% de los nevos melanocíticos benignos, el 89% de las queratosis seborreicas, 83% de las verrugas vulgares, 81% de los papilomas fibroepiteliales. Siete neoplasias malignas (6 carcinomas basocelulares y un carcinoma espinocelular) fueron diagnosticadas como benignas, lo cual constituyó una importante discordancia clínico-patológica<sup>(9)</sup>.

Cooper investigó la eficacia del diagnóstico clínico en comparación con el histopatológico para neoplasias malignas de la piel en pacientes sometidos a transplante

renal del hospital de Oxford (Inglaterra) durante Mayo a Setiembre del año 2000. Se estudió 102 lesiones biopsiadas encontrándose un bajo rendimiento del diagnóstico clínico para el carcinoma basocelular en donde de 39 diagnósticos clínicos sólo 19 fueron confirmados por la histopatología correspondiendo los casos restantes a Enfermedad de Bowen (5/39), verrugas vulgares (3/39), queratosis actínicas (7/39) y a otros (5/39). Para el carcinoma basocelular, de 21 diagnósticos clínicos sólo 8 fueron confirmados por la histopatología, correspondiendo los casos restantes principalmente a queratosis actínicas (4/21), carcinoma espinocelular (3/21) y enfermedad de Bowen (3/21).<sup>(10)</sup>

El presente trabajo de investigación muestra que la ausencia de correlación clínico-patológica no es poco común en la práctica clínica diaria del Dermatólogo. Para el HNDM, el grado de correlación en patología tumoral en el período de estudio, alcanzó a nivel general el 66.8% lo cual constituye un nivel aceptable. Los tumores que se diagnosticaron con mayor frecuencia en dicho hospital fueron los benignos, teniendo una razón de 1.5:1 (benignos/malignos). Aunque las neoplasias malignas podrían constituir una amenaza para la vida de los pacientes o tener repercusión en la calidad de la misma se tendería a pensar que existiría mayor discordancia clínico-patológica; sin embargo, se observó lo contrario. Es decir, el grado de discordancia fue ligeramente menor que el de las benignas existiendo una diferencia no significativa (30% vs. 33.7% respectivamente). Dentro de las neoplasias malignas fueron el carcinoma basocelular y el espinocelular las que mostraron menor correlación. Cabe resaltar que a pesar de la no confirmación del diagnóstico clínico por la histopatología, los diagnósticos planteados como queratosis seborreica y queratosis

actínica se encuentran dentro de los diagnósticos diferenciales de cáncer de piel no melanoma.

Los resultados del presente trabajo de investigación son similares a los reportados por Ek y col (2005) quienes realizaron un estudio en el Peter Mc Callum Cancer Institute (Australia). Dichos autores encontraron para el carcinoma basocelular que los casos de diagnóstico errado (discordancia clínico-patológica) correspondieron en el 65% a lesiones premalignas o benignas, en el 33.9% a carcinoma espinocelular y en el 1% a melanoma maligno; para el carcinoma espinocelular correspondieron en el 72.4% a carcinoma de células escamosas in situ o lesiones premalignas; mientras que, para el melanoma maligno, correspondieron en el 92.0% a neoplasias benignas y a cáncer de piel no melanoma (carcinomas basocelular y espinocelular).<sup>(5)</sup>

La discordancia en el diagnóstico de los tumores cutáneos malignos también ha sido reportada en Latinoamérica. En Chile, Zemelman y cols. reportaron en 5 hospitales metropolitanos de Santiago durante los años 1992 y 2001 que de un total de 1951 carcinomas basocelulares diagnosticados clínicamente y enviados a examen histopatológico por dermatólogos el 22.5% presentó otro diagnóstico; de 412 carcinomas espinocelulares, sólo 36.2% tuvo diagnóstico acertado y de 230 melanomas el 64.3% tuvo un diagnóstico clínico correcto.<sup>(11)</sup>

Para el caso de las neoplasias benignas de nuestro estudio fueron las queratosis seborreicas, pilomatrixoma y cuerno cutáneo las que mostraron mayor grado de discordancia, observándose que con cierta frecuencia el diagnóstico clínico correspondió a tumores malignos

(carcinoma basocelular y melanoma maligno) y viceversa. Esto concuerda también con lo reportado por Ek y cols, quienes encontraron que de 149 tumores cutáneos clínicamente como benignos, 43 fueron de tipo maligno correspondiendo 14 casos a carcinoma basocelular, 23 a carcinoma espinocelular y 6 a melanoma maligno.<sup>(5)</sup>

Nuestros resultados mostraron que el grado de discordancia entre el diagnóstico clínico y anatomopatológico no se explica por el tipo de tumor (benigno o maligno), sexo de los pacientes y localización de las lesiones. Una posible explicación para la discordancia es que los tumores de tipo maligno producen mediadores como polipéptidos, hormonas, citoquinas, factores de crecimiento, anticuerpos, etc, que modifican el tejido circundante y a las propias células tumorales (desorganización e incremento de la actividad celular) lo que podría provocar un patrón de similitud con otras entidades clínicas.<sup>(12-14)</sup>

La principal limitación del presente trabajo de investigación fue la escasa información publicada en nuestro medio respecto a la correlación o discordancia clínico-patológica en neoplasias de la piel y aunque existen reportes de casos, no existen trabajos de investigación publicados en revistas de la especialidad o si los hay abordan tangencialmente este tema. Si bien es cierto que los datos presentados en el presente trabajo son de tipo retrospectivo, esto no ha tenido influencia negativa debido a que el registro de los datos en los informes histopatológicos y en las historias clínicas fue adecuado en la mayoría de los casos.

En conclusión, existe un nivel moderado (67.8%) de correlación entre el diagnóstico clínico y anatomopatológico para la patología tumoral en el Servicio de

Dermatología del HNDM el cual es similar para los tumores benignos y malignos. Se recomienda realizar investigaciones relacionadas al rendimiento del diagnóstico clínico no sólo de neoplasias cutáneas sino de diversas patologías que requieran biopsia, examen anatomopatológico, microbiológico u otros. El conocimiento de las discordancias será útil al dermatólogo en el establecimiento de sus diagnósticos clínicos de acuerdo a nuestra realidad e incrementará su experiencia y precisión diagnóstica.

**Conflicto de intereses:** Los Dres. Carlos Galarza y Willy Ramos pertenecen al comité editorial de la Revista Dermatología Peruana.

## REFERENCIAS BIBLIOGRÁFICAS

1. Perks G. Cysts and Benign Tumours of Skin. *Surgery (Oxford)* 2002; 20: 150-2.
2. Bauer J, Leinweber B, Metzler G, Blum A, Hofman-Wellenhof R, Leitz N, et al. Correlation with digital dermoscopic images can help dermatopathologists to diagnose equivocal skin tumours. *Br J Dermatol* 2006; 155: 546-51.
3. Schofield J. Benign Skin Tumours. *Medicine* 2005;33:67-9.
4. Luba MC, Bangs SA, Mohler AM, Stulberg DL. Common Benign Skin Tumours. *Am Fam Physician* 2003;67:729-38.
5. Ek EW, Giorlando F, Su SY, Dieu T. Clinical diagnosis of skin tumours: how good are we?. *ANZ J Surg* 2005;75:415-20.
6. Giuliano C, Castillo P. Quistes dermoides nasoetmoidales manejo quirúrgico. *Rev Chil. Pediatr* 2002;73:280-4.
7. Gloster HM Jr, Brodland DG. The epidemiology of skin cancer. *Dermatol Surg* 1996; 22:217-26.
8. Plesko I, Severi G, Obsitnikova A, Boyle P. Trends in the incidence of nonmelanoma skin cancer in Slovacia, 1978- 1995. *Neoplasia* 2000;47:137-42.
9. Parlew R, Rhodes LE. Accuracy of diagnosis of benign skin lesions in hospital practice: a comparison of clinical and histological findings. *J Eur Acad Dermatol Venereol* 1997;9:137-41.
10. Cooper SM, Wojnarowska F. The accuracy of clinical diagnosis of suspected premalignant and malignant skin lesions in renal transplant recipients. *Clin Exp Dermatol* 2002;27:436-8.
11. Zemelman V, Valenzuela CY, Fisch F, Road J, Honeyman J. Asertividad en el diagnóstico clínico de los tumores cutáneos. *Rev. Med. Chile* 2003;131:1421-7.
12. Ghul G, Arruabarrena C, Escalante L, Serrano P. Síndromes paraneoplásicos cutáneos. *Semergen* 2004;30:506-13.
13. Ramos W, Galarza C, Ortega A, Hancoco J, Gutierrez E, Uribe M, et al. Dermatitis paraneoplásicas en el Hospital Nacional Dos de Mayo. *Dermatol Perú* 2005;15:206-10.
14. Sanchez G. Signos Cutáneos de malignidad interna. *Dermatol Perú* 2005;15: 181-5.

# Paquioniquia congénita: a propósito de un caso

## *Pachyonichia congenita: A case report*

*María García-Izquierdo<sup>1</sup>, Tito Urquiaga<sup>2</sup>, Patricia De los Ríos<sup>3</sup>, José Urquiaga<sup>3</sup>*

### RESUMEN

Niña de 08 años de edad, sin antecedentes familiares que desde el nacimiento presenta distrofia ungueal hipertrófica, a los 2 años de edad se agrega hiperqueratosis plantar, cuadro compatible con paquioniquia congénita tipo 1 o de Jadassohn Lewandowsky. No hay tratamiento curativo exitoso. Se reportan terapéuticas desde amputación de las falanges distales, electrocoagulación de la matriz ungueal, medidas ortopédicas, uso de queratolíticos, etc. Según últimas experiencias, la isotretinoína oral sería una buena opción tanto para la distrofia ungueal como para la queratodermia palmo plantar.

**PALABRAS CLAVE:** Paquioniquia, genodermatosis, distrofia ungueal, queratodermia, citoqueratinas.I.

Dermatol Perú 2009; 19(4) 330-337

### SUMMARY

Girl of 08 years of age, unique in her family who from the birth presents/displays hypertrophic ungueal dystrophy, to the 2 years of age adds plantar hiperqueratosis, compatible picture with paquioniquia congenital type 1 or of Jadassohn Lewandowsky. There is no successful curative treatment. They are reported

therapeutic from amputation of distales phalanges, orthopaedic electrocoagulación of the ungueal matrix, measures, use of queratolíticos, etc. According to you complete experiences, the serious oral isotretinoína a good option as much for the ungueal dystrophy as for queratodermia plantar . Key words: Paquioniquia, genodermatosis, ungueal dystrophy, queratodermia, citoqueratinas.

### INTRODUCCIÓN

Paquioniquia congénita es una genodermatosis poco frecuente, del tipo displasia ectodérmica, cuyo rasgo característico es la hipertrofia y distrofia

<sup>1</sup> Médico Dermatólogo del Hospital Regional de Cajamarca (HRC). Cajamarca-Perú.

<sup>2</sup> Médico Cirujano General HRC. Cajamarca-Perú.

<sup>3</sup> Médico Cirujano colaborador del Servicio de Dermatología HRC. Cajamarca-Perú

Recibido: 28-12-2009

Aceptado: 01-02-2010

ungueal<sup>(1-5)</sup>. Se transmite principalmente bajo la forma autosómica dominante sin embargo hay reportes de la forma recesiva, es una enfermedad con fenotipo variable y penetrancia incompleta, se presenta igual en ambos sexos, y clínicamente se puede manifestar desde el nacimiento<sup>(1, 2, 3)</sup>. Descrita inicialmente por Jadassohn y Lewandowsky en 1906, se conocen dos tipos: la tipo 1 o Jadassohn Lewandowsky, cuya mutación se encuentra en la CK16, y tipo 2 o Jackson-Lawler, con mutación en la CK17<sup>(1, 3, 4, 16)</sup>. En ambos tipos hay distrofia ungueal hipertrófica con tres características: hiperqueratosis del lecho ungueal, engrosamiento de la lámina ungueal y distorsión de la curvatura de la uña; además un grado variable de queratodermia palmoplantar con acentuamiento en áreas de trauma<sup>(3)</sup>. Frecuentemente afecta también a la mucosa oral, lengua, laringe, dientes, pelo y episódicamente cursa con hiperhidrosis en palmas y plantas, sordera, cataratas y disqueratosis corneal.<sup>(1, 3, 4, 11, 17)</sup>

## CASO CLINICO

Nina de 08 años de edad, natural y procedente del distrito de Huasmin, provincia de Celendín del Departamento de Cajamarca, nacida de un cuarto embarazo normal. Acude al consultorio de Dermatología del Hospital Regional de Cajamarca referida por el establecimiento de Salud de su lugar de origen, vía el Seguro Integral de salud con el diagnóstico de «Genodermatosis». Madre refiere que la niña desde el nacimiento presenta crecimiento y engrosamiento exagerado mas una coloración amarillo oscura de las uñas de manos y pies. Dichos cambios le dificulta usar adecuadamente sus manos como jugar, coger objetos, escribir o calzar zapatos en el caso de los pies, por ello periódicamente, primero la mama luego la misma niña,

recortan las uñas hasta dejarlas planas. Así con el paso del tiempo, las uñas no son un problema.

El motivo de la consulta es el engrosamiento de la piel en algunas zonas de las plantas de los pies que lo viene presentando desde los dos años de edad (cuando comenzó a caminar). Estas lesiones le causan dolor para caminar y calzar zapatos. La niña no refiere otras molestias como en la boca, garganta, zona anal ni en la visión, etc. Cursa el tercer año de primaria con éxito. Ningún familiar (3 hermanos mayores, padres, tíos, abuelos) presentan lesiones similares a las de la niña.

Al examen clínico: Niña de 110 cm de talla, 24 kilos de peso, comunicativa, responde adecuadamente a todas las preguntas. Cabello lacio de aspecto normal, negro, en regular cantidad, buena implantación, no lesiones en cuero cabelludo. Ojos: pupilas fotorreactivas no opacidad corneal, agudeza visual clínicamente bien conservada. Dientes de aspecto normal, mucosa oral y oro faríngea sin lesiones. La piel del rostro es de aspecto normal (**Foto 4**).

Hay engrosamiento marcado de las laminas ungueales de manos y pies, con intensa hiperqueratosis de coloración pardo amarillenta, a predominio de los bordes libres distales (**Fotos 1 y 2**). En las plantas de ambos pies se observa hiperqueratosis a predominio de zonas de apoyo: en talones incluyendo sus bordes externos, en región metatarsiana y en los bordes externos de las zonas metatarso falángicas de primero y quinto dedos (**Foto 3**). El examen de los otros sistemas clínicamente de características normales.

Exámenes auxiliares: Hemograma y hemoglobina dentro de valores normales. La madre refiere no tener dinero para otros exámenes, el SIS no apoya por ser una enfermedad congénita. Luego de 2 consultas



retorno a su lugar de origen con solo la receta para un tratamiento queratolítico de las lesiones plantares.

## DISCUSIÓN

En la paroniquia congénita (PC) la principal manifestación es la hipertrofia marcada del lecho ungueal, clínicamente evidenciada por acúmulos de queratina en las porciones distales de las uñas (a veces en otras zonas como pelos y mucosas)<sup>(1, 14)</sup>. Al nacer la uña tiene un aspecto normal poco tiempo después aparece una coloración pardo amarillenta del lecho ungueal y una elevación hacia arriba de la uña, es muy frecuente que se acompañe de queratoderma palmo-plantar, leucoplaquia de la mucosa oral, respiratoria superior y anal; disqueratosis corneal, hiperhidrosis palmoplantar, queratosis folicular en las extremidades y las nalgas, entre otras menos frecuentes<sup>(1, 3, 14, 17)</sup>. La niña que presentamos, al momento de la consulta, solo evidencia clínicamente la distrofia ungueal hipertrófica desde el nacimiento e hiperqueratosis plantar; es la única en su familia con dichas lesiones.

La PC es una enfermedad poco frecuente, existen entre 1,000 a 10,000 pacientes en el mundo<sup>(3)</sup>. En el Perú hemos encontrado que el año 1991, Tincopa WO y Carbajal VA.<sup>(21)</sup> reportan una familia donde Madre e hijo venían siendo afectados por 4 generaciones, con paquioniquia congénita, hiperqueratosis palmoplantar, queratosis folicular, disqueratosis corneal, bulas plantares en la Madre, ambos con severa limitación visual y relativa para deambular.

Se reporta que, para diagnosticar PC hay criterios mayores y menores; el diagnóstico se fundamenta cuando el criterio mayor se asocia con al menos un criterio menor<sup>(2,4)</sup>. Los cambios en las uñas o distrofia ungueal

hipertrófica es el criterio mayor y los criterios menores son: herencia autosómica dominante, queratoderma palmo plantar, leucoqueratosis oral, hiperqueratosis folicular, ampollas en palmas y plantas o leucoqueratosis laríngea<sup>(1, 3, 5, 17)</sup>.

En la paciente que presentamos se evidencia clínicamente la distrofia ungueal hipertrófica en todas las uñas de manos y pies con hiperqueratosis del lecho ungueal y engrosamiento de la lámina ungueal; más la queratodermia focal en plantas de pies. La niña se ha acostumbrado a vivir con las lesiones de las uñas. La Madre y luego la misma niña recortan periódicamente las uñas hipertróficas con lo cual obtiene aceptable estética y elimina las molestias; sin embargo la queratodermia plantar cada vez es más molesta y es por lo cual acude a la consulta. Las queratodermias palmo plantares son un grupo heterogéneo de enfermedades, caracterizadas por un engrosamiento anormal de las palmas de las manos y las plantas de los pies, debido a la excesiva formación de queratina<sup>(17)</sup>.

Según estudios genéticos a varias familias afectadas, se ha planteado una clasificación fenotípica de la PC en tipo 1 o de Jadassohn-Lewandowsky y tipo 2 o de Jackson-Lawler<sup>(1-6, 9, 11, 17)</sup>.

La paquioniquia congénita tipo 1, se caracteriza por presentar distrofia e hipertrofia ungueal, queratodermia palmo plantar focal no epidermolítica, leucoqueratosis oral y ocasionalmente queratosis folicular de codos, rodillas y caderas<sup>(1-3, 8, 10, 17)</sup>. Puede retrasarse la presentación de las callosidades hasta los 7 años de edad, las alteraciones ungueales pueden evidenciarse en el momento del nacimiento, sin embargo es más frecuente que lo hagan durante los primeros meses de vida<sup>(1-3, 5, 10, 17)</sup>. Los callos

plantares se desarrollan en los puntos de presión, pueden formarse ampollas con la marcha, los callos palmares se presentan en los trabajadores manuales <sup>(1, 3, 17)</sup>. Se describen alteraciones del cabello e hiperqueratosis laríngea y folicular <sup>(1-3, 5, 10, 17)</sup>. Histológicamente hay una epidermolísis, mas los tono filamentos de los queratinocitos suprabasales anormales y condensados <sup>(1, 3, 8, 10, 17)</sup>.

La tipo 2, además de presentar la distrofia y la hipertrofia ungueal, durante la pubertad aparecen múltiples quistes pilo sebáceos, quistes vellosos, esteatocistomas; así mismo puede aparecer queratodermia palmo plantar focal no epidermolítica leve y ocasionalmente afectar la cavidad oral <sup>(1, 2, 5, 8, 10, 17)</sup>. Los cambios en las uñas pueden aparecer desde el nacimiento, pero con mayor frecuencia se desarrollan en los primeros meses de vida <sup>(1-3, 17)</sup>. El cabello es lanudo con alopecia pili torti, las cejas crecen hacia fuera con aspecto tupido; ocasionalmente se observan dientes neonatales <sup>(10, 17)</sup>. En la histología se observa agregación de filamentos de queratina en los sitios de expresión de la queratina K 17 <sup>(17)</sup>

Existe una variante del tipo 2 llamada esteatocistoma multiplex, cuya única manifestación clínica es la aparición de múltiples quistes pilo sebáceos. La mutación ocurre en el mismo gen y en el mismo codón que la paquioniquia congénita tipo 2 <sup>(2)</sup>.

Nuestra paciente presenta características clínicas compatibles con la PC tipo 1. Únicamente presenta el engrosamiento de todas las unas e hiperqueratosis en plantas de pies. Podría ser que posteriormente se manifiesten nuevas alteraciones. En la literatura encontramos que, los casos detectados a temprana edad, mayormente solo presentan engrosamiento de las uñas,

como refiere Estacio SP al presentar una niña de 7 meses con PC <sup>(16)</sup>.

En la PC se han descrito más de 82 mutaciones en cuatro queratinas (K16, K17, K6a y K6b) y casi todas las alteraciones ocurren en regiones que son críticas para la asociación de subunidades de proteínas en el ensamblaje de filamentos de queratina <sup>(1, 2, 6)</sup>. La PC tipo 1 corresponde a patrones de expresión de la queratina K6a y K16, mientras que las mutaciones en K6b y K17 se describen en la PC tipo 2. <sup>(1, 2, 3, 6, 10, 16, 17)</sup>.

La CK6 y CK16 son citoqueratinas hiperpro-liferativas. Normalmente se encuentran en la epidermis plantar, las zonas pilosas, las uñas y el epitelio estratificado no queratinizado <sup>(2)</sup>. La CK6 tiene tres isoformas: 6a, 6b y 6c, cada una codificada por un gen diferente. Algunos estudios han demostrado el aumento en la inducción de CK6 y de CK16 en las alteraciones epidérmicas hiperproliferativas <sup>(2)</sup>. Cuando ocurre una herida en la piel, los queratinocitos con expresión de CK6 y CK16 migran al sitio afectado; otorgarían a dicho queratinocito un nivel moderado de plegabilidad y suficiente plasticidad para migrar y reepitelizar <sup>(2)</sup>. En el ser humano, las mutaciones en estas citoqueratinas originan paquioniquia congénita tipo 1 <sup>(1, 2, 9, 10, 17)</sup>.

La CK17, queratina tipo 1, se encuentra sobre todo en los carcinomas de células basales y en la vía pilo sebáceo; fuera de la epidermis se ubica en las células mioepiteliales <sup>(2)</sup>. Abundan en la porción suprabasal de la vaina radicular externa, y se expresa en las células de Merkel, por ello se ha planteado su utilidad en la neurobiología cutánea <sup>(2)</sup>. Al igual que en CK6 y CK16, la CK17 se manifiesta en heridas y en la reparación de éstas <sup>(2)</sup>. Por su capacidad de unirse a la proteína 14-3-3, estimula el crecimiento celular y de los queratinocitos

(2). Las mutaciones de la CK17 generan paquioniquia congénita tipo 2. <sup>(1-5, 9, 10, 17)</sup>.

Las mutaciones en cuatro genes que codifican las queratinas de los queratinocitos, asociados a los dos tipos de PC según Smith y col <sup>(1)</sup>:

- **PC-1**
  - *KRT6A* (encoding keratin, type II cytoskeletal 6a)
  - *KRT16* (encoding keratin, type I cytoskeletal 16)
- **PC-2**
  - *KRT6B* (encoding keratin, type II cytoskeletal 6b)
  - *KRT17* (encoding keratin, type I cytoskeletal 17)

En pacientes con PC, como en otros trastornos de la queratinización tipo epidermólisis ampollosa simple o hiperqueratosis epidermolítica, hay fragilidad cutánea <sup>(3)</sup>. Histológicamente se encuentra vacuolización de los queratinocitos suprabasales <sup>(3, 5)</sup>, con hiperqueratosis, paraqueratosis y ortoqueratosis alternante, acantosis con hipergranulosis en parches, en los cuales hay grandes gránulos de queratohialina <sup>(3, 6)</sup>. Las aperturas foliculares presentan un tapón córneo y hay un infiltrado perivascular con linfocitos, mastocitos y células plasmáticas en la dermis <sup>(3, 7)</sup>. En nuestro paciente no se consideró la toma de biopsia «porque el diagnóstico se realizó con base en los hallazgos clínicos, igualmente, este procedimiento no aportaría información adicional en beneficio del paciente» <sup>(3)</sup>.

Como refiere Gonzales Serva <sup>(13)</sup> la paquioniquia congénita siendo tan característica clínicamente, es raramente biopsiada y sólo muestra hiperqueratosis subungueal masiva. La precocidad de las

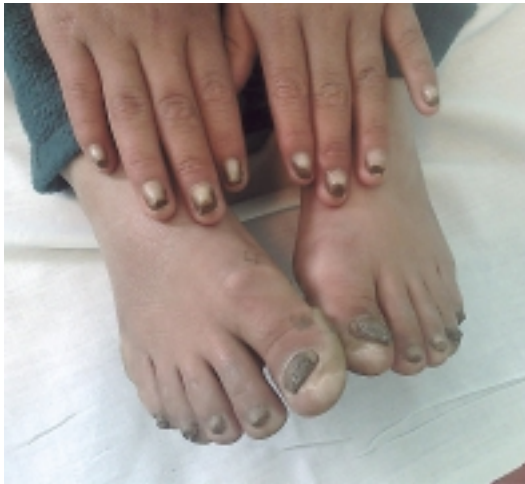lesiones ungueales, la leucoplasia, la queratodermia y la hiperhidrosis orientan su diagnóstico <sup>(19)</sup>; sin embargo se describe que estudios ultra estructurales y de genética molecular son gran ayuda <sup>(1,2)</sup>

Como diagnósticos diferenciales hay que considerar el engrosamiento traumático de las uñas que casi siempre no compromete todas las uñas, la onicogrifosis congénita que usualmente tampoco compromete todas las uñas y en este caso las uñas de pies están curvadas hacia adentro <sup>(3, 7)</sup>. Así mismo hay que considerar a la onicomicosis, la leucoqueratosis oral, la epidermólisis bulosa simple (EBS), síndrome de Clouston y otros <sup>(1, 17)</sup>

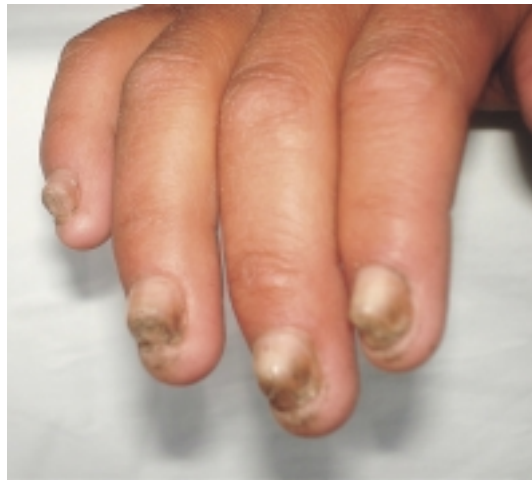No existe un tratamiento curativo y se han empleado queratolíticos tópicos y retinoides sistémicos con una respuesta variable <sup>(3,4)</sup>. No obstante que la PC inicialmente parece solo un trastorno cosmético, puede llegar a causar gran discapacidad. Por ello se han empleado múltiples tratamientos paliativos como: lubricantes, emolientes, queratolíticos, protección mecánica de los pies, excisión radical de la uña y otros <sup>(3)</sup>.

El tratamiento está orientado a contrarrestar el exceso de queratina de uñas, piel y mucosas, así como prevenir la aparición quistes de queratina en la epidermis, de ampollas, del dolor asociado a las ampollas y en las áreas hiperqueratósicas. Para las uñas se recomienda tratamiento oclusivo usando urea al 20-40% y el ácido salicílico al 15-20% <sup>(1, 3, 14, 17)</sup>. Se describe el uso exitoso de retinoides orales para la queratodermia plantar y la hiperqueratosis ungueal <sup>(1, 3, 17)</sup>.

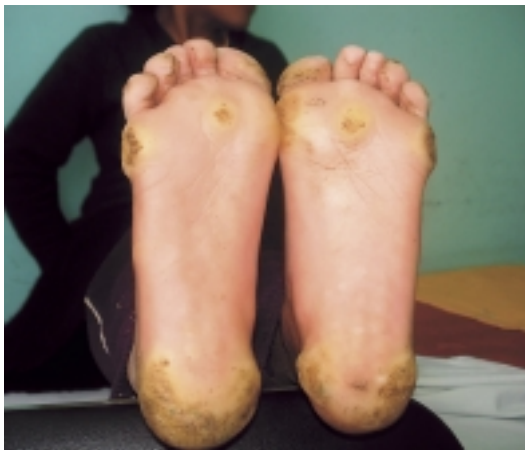Posso De los Ríos <sup>(3)</sup> reporta el uso exitoso del tratamiento con isotetrinoína oral en una paciente mujer de 20 años de edad a dosis de 40 mg al día asociado a queratolíticos tópicos. Después de 3 meses de tratamiento apreció una evolución favorable, con



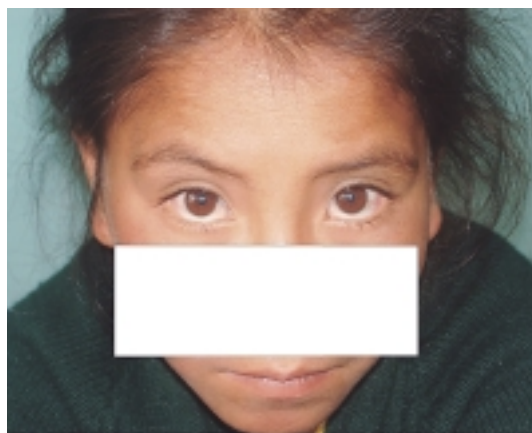*Foto 1: Distrofia e hipertrofia ungueal.*



*Foto 2: Marcada distrofia ungueal hipertrófica en uñas de las manos*



*Foto 3: Queratodermia plantar focal*



*Foto 4: Clínicamente cabello, ojos, piel de la cara son normales.*

disminución significativa de la queratodermia plantar y de la hiperqueratosis ungueal, que quedó limitada al tercio distal de la uña. No hubo mejoría clínica en las leucoqueratosis orales. Luego administró una dosis de mantenimiento de 30 mg diario y al cabo de 2 años de tratamiento evidenció una importante mejoría clínica y los estudios ultra estructurales indicaron una supresión de la queratinización anómala. Cuando intentaba disminuir las dosis de isotretinoína o de retirarla se producían exacerbación de todas

las lesiones cutáneas, especialmente de la queratodermia plantar.

Se reporta que se han empleado multitud de medidas terapéuticas con diversos resultados, como el uso de cistina por vía parenteral, altas dosis de vitamina A, medidas queratolíticas, amputación de las falanges distales, electrocoagulación de la matriz ungueal, medidas ortopédicas tendientes a evitar el traumatismo en pies con la consiguiente formación de ampollas (1, 3-6, 11, 14, 19).

## REFERENCIAS BIBLIOGRÁFICAS

1. Smith FG, Kaspar RL, Schwartz ME et al. *Pachyonychia Congenita* Includes: *Pachyonychia Congenita Type 1, Pachyonychia Congenita Type 2*. Gene Reviews 2009.  
<http://www.ncbi.nlm.nih.gov/bookshelf/br.fcgi?book=gene&part=pc.7/7/9>
2. Aquino PC, Jurado SCF. Citoqueratinas en dermatología. *Dermatología Rev. Mex* 2008; 52(6): 254-62
3. Posso De Los Ríos C. Paquioniquia congénita. *Boletín Colombiano de Dermatología*. Septiembre, 2008;3:7-9.
4. Rodríguez NI, Fernández-Durán D, Chávez AA. Paquioniquia congénita: respuesta a tratamiento con isotretinoína oral. *Actas Dermosifiliogr* 2002; 93(10): 609-10
5. Leachman S, Kaspar RL, Fleckman P, Florell SR, Smith FJD, McLean HI, et al. Clinical and pathological features of pachyonychia congenita. *J Invest Dermatol Symp Proc*. 2005; 10:3-17.
6. Judge MR, McLean WHI, Munro CS. Disorders of keratinization. In Burns T, Breathnach S, Cox N, Griffiths C. *Rook's Textbook of Dermatology*, Blackwell Science Editor. 2004; 34: 89-34.91.
7. Feinstein A, Fiedman J, Schewach-Miller M. *Pachyonychia congenita*. *J Am Acad Dermatol*. 1988; 19: 705-11.
8. Hernández-Martin A. Avances biomoleculares en los trastornos epidérmicos hereditarios. *Actas Dermosifiliogr* 2005;96:203-
9. Magin TM, Vijayaraj P, Leube RE. Structural and regulatory functions of keratins. *Exp Cell Res* 2007;313: 2021-32.
10. Terrinoni A, Smith FG, Didona B, et al. Keratin mutations in pachyonychia. *The Journal of Investigative Dermatology* 2001; 6: 1391-1396.
11. Peyri RJ. Alteraciones de las uñas en: Moraga LLF. *Protocolos en Dermatología, Asociación Española de Pediatría*. Grupo FERRER <http://aeped.es/protocolos/dermatologia/08/07/09>
12. Alvarez VB, Lourenco LM, Felicio JdeC y col. La paquioniquia congénita (síndrome de Jadassohn-Lewandowsky) *Ans bras Dermatol*.1997; 72: 51 – 55.
13. Gonzales – Serva A. Enfermedades de la uña. El uso de la biopsia ungueal en: Rondon LA. *Dermatología - Rondon Lugo, CILAD.ORG*  
[http://www.cilad.org/archivos/Rondon/Rondon\\_T1.htm.8/7/9](http://www.cilad.org/archivos/Rondon/Rondon_T1.htm.8/7/9)
14. Baden HP, Zaias N. Unas en: Fitzpatrick TB, Eisen AZ, Wolff K y col. *Dermatología en Medicina General*, Buenos Aires, Argentina. Editorial Medica Panamericana 3era edición 1988; 798.
15. El-Darouti M, Marzouk SA, Nabil N, Abdel-Halim MRE, El-Komy MHM, Abdel-Latif M. *Pachyonychia congenita: treatment of the thickened nails and palmoplantar circumscribed callosities with urea 40% paste*. *J Eur A Dermatol Venerol*. 2006; 18: 615-7.
16. Estacio SP. Paquioniquia congenital. *ACM arq. catarin. med* 2001; 30: 66-69
17. Outomuro D, Serra AM. Diagnósticos diferenciales de la queratodermia Palmoplantar. *Revista de Medicina Interna* 2005; 1.  
[http://www.smiba.org.ar/med\\_interna/vol\\_01\\_2005/01\\_02\\_03.htm.12/8/9](http://www.smiba.org.ar/med_interna/vol_01_2005/01_02_03.htm.12/8/9)
18. Vidal D, Gilaberte M, Taberner R y col. Onicomycosis *Revisión clínica*. *Farmacia Profesional* 2000; 14: 84-91.
19. Pinto CJ. Paquioniquia congénita Reporte de un caso. *Revista Dermatología Venezolana* 1967; 8: 186 – 190.
20. Tincopa WO, Carbajal VA. Paquioniquia congenita: síndrome de Jadassohn Lewandowsky. *Diagnostico (Peru)* 1991; 28: 28-31.

# Sarcoidosis cutánea en niña de 12 años. A propósito de un caso.

## *Skin Sarcoidosis in 12 years old child. A case report.*

Yetzabel Lamar-Morales<sup>1</sup>; Liuber Carballar-Alberteries<sup>2</sup>; Ernesto Arteaga-Hernández<sup>3</sup>; Mariana Medell-Gago<sup>3</sup>; Israel Alfonso-Trujillo<sup>4</sup>.

### RESUMEN

La sarcoidosis, fue descrita inicialmente en 1877 por Jonathan Hutchinson, es considerada una enfermedad multisistémica granulomatosa de etiología desconocida. Se caracteriza por un espectro clínico variado, presentándose en muchas ocasiones de forma inicial con lesiones cutáneas dadas fundamentalmente por pápulas, placas y nódulos así como afectaciones de otros órganos. Se presenta el caso de una paciente de 12 años, con lesiones cutáneas eritemato papulosas localizadas en la cara, de 5 meses de evolución, asintomáticas, sin otros hallazgos al examen físico. El examen histopatológico fue compatible con sarcoidosis. Se indicaron esteroides tópicos y seguimiento posterior. Palabras clave: Sarcoidosis; granulomas; multisistémica; antígenos.

Dermatol Perú 2009; 19(4) 338-343

### ABSTRACT

Sarcoidosis was first described in 1877 by Jonathan Hutchinson. It is considered a multisystemic and granulomatous disease of unknown etiology. It is characterized by a diverse clinical spectrum. In several occasions the first stage is presented as skin lesions in the form of papules, plaques and nodules and as other organs damage. It is reported the case of a 12 year old girl with erythematous papulous skin lesions on

the face, the development of 5 months, asymptomatic and without any other findings to the physical test. The histopathologic test was compatible with sarcoidosis. There was an indication of local application of steroids and a subsequent follow up.

**Keywords:** sarcoidosis; granulomas; multisystem; antigen.

### INTRODUCCIÓN

La sarcoidosis, fue descrita inicialmente en 1877 por Jonathan Hutchinson, es considerada una enfermedad multisistémica granulomatosa, con manifestaciones clínicas y radiológicas relativamente distintivas. Los mecanismos que regulan la formación y evolución de los granulomas no se conocen

<sup>1</sup> Sección de Dermatología Policlínica docente Felipe Ismael Rodríguez Ramos. La Habana. Cuba.

<sup>2</sup> Sección de Reumatología Policlínica Especialidades. La Habana. Cuba.

<sup>3</sup> Servicio de Anatomía Patológica Hospital «Hermanos Ameijeiras». La Habana. Cuba.

<sup>4</sup> Servicio de Dermatología Hospital «Hermanos Ameijeiras». La Habana. Cuba.

Recibido: 11-11-2009

Aceptado: 22-12-2009

con certeza. Se plantea que hay una respuesta mediada por células T ante un antígeno el cual es procesado por los macrófagos y presentado por estas células a los linfocitos T específicos para el antígeno. <sup>(1)</sup>

Se caracteriza por un espectro clínico variado, presentándose en muchas ocasiones de forma inicial con lesiones cutáneas dadas fundamentalmente por pápulas, placas y nódulos así como afectaciones de otros órganos dando síntomas generales, afectaciones del sistema respiratorio, ocular, hemolinfopoyético, cardiovascular, digestivo, sistema musculoesquelético, renal, glándulas salivales, endocrino, sistema nervioso y alteraciones del metabolismo. Se presenta el caso de una niña con sarcoidosis cutánea sin afectación de otros órganos al momento del diagnóstico. <sup>(2)</sup>

## CASO CLÍNICO

Paciente femenina de 12 años, mestiza, que acude a la consulta externa de Dermatología por presentar lesiones cutáneas localizadas en la cara, de 5 meses de evolución, asintomáticas.

Al examen clínico se observaron lesiones cutáneas eritemato papulosas de superficie lisa, brillantes, agrupadas alrededor de los orificios nasales, surcos nasogenianos, algunas con disposición anular, y también en párpados superiores aisladas. El resto del examen físico fue normal. **Figura 1.**

No presentaba antecedentes patológicos personales de infecciones previas conocidas, ni exposición a factores ambientales. No se recogen antecedentes familiares de la enfermedad.

Se le realizaron exámenes complementarios hematológicos, bioquímicos y de orina, determinación de C3, C4, cuantificación de

inmunocomplejos, factor reumatoide, ANA con resultados dentro de límites normales así como Rx y TAC de tórax, ultrasonido abdominal, ultrasonido de ganglios periféricos, electrocardiograma y eco cardiograma sin encontrarse alteraciones. Fue además valorada por oftalmología realizándosele un examen oftalmológico y fondo de ojo que fueron normales.

El estudio histológico fue realizado en el Departamento de Anatomía Patológica del Hospital Clínico Quirúrgico «Hermanos Ameijeiras» el cual informó:

Dermatitis nodular granulomatosa con foliculitis supurativa. Las tinciones realizadas para hongos y bacilos ácido alcohol resistentes fueron negativas. El cuadro histológico es compatible con sarcoidosis. **(Figuras 2 y 3).**

Teniendo en cuenta la edad de la paciente, con el diagnóstico de sarcoidosis cutánea y la ausencia de alteraciones sistémicas se decide poner tratamiento con hidrocortisona en crema diario en las lesiones y realización de consultas de seguimiento así como complementarios evolutivos cada tres meses.

## DISCUSIÓN

En 1877 Hutchinson informó el caso de un paciente europeo con múltiples lesiones cutáneas en parches, violáceas y elevadas las cuales fueron descritas como sarcoidosis. <sup>(1)</sup> En la actualidad, se define como una enfermedad granulomatosa crónica que se caracteriza por un gran número de macrófagos y de linfocitos T activados.

El granuloma está compuesto por la confluencia de varias células epitelioides sin necrosis de caseificación, por lo que han sido llamados granulomas duros. Algunos autores han propuesto el carácter congénito de la



enfermedad con base a estudios epidemiológicos, la tendencia racial, y por el hallazgo de la predominancia de HLA-A1, HLA-B8 y HLA-D3 en familiares con sarcoidosis, en estudios realizados especialmente en Italia y la República Checa. Se ha propuesto la teoría de que la enfermedad se genera ante la predisposición genética y exposición a algún antígeno, lo cual facilitaría la explicación de la tendencia familiar y la coincidencia de aparición de la enfermedad en personas no familiares que comparten sitios de trabajo o vivienda. También han sido implicados agentes tanto infecciosos como no infecciosos en su desarrollo. <sup>(2)</sup>

Se han dividido los antígenos desencadenantes en tres categorías: ambientales, microorganismos infecciosos y autoantígenos. Los agentes infecciosos mayoritariamente implicados son el micobacterium tuberculosis, especies de micoplasmas, especies de corinebacterias, espiroquetas, micobacterias atípicas, *propionibacterium acnes*, *borrelia burgdorferi*, virus del herpes simple, hepatitis C, epstein-barr, cytomegalovirus, coxsackie, rubeola, especies de *histoplasmas*, *cryptococcus*, coccidioidomicosis, y esporotricosis. Los antígenos ambientales implicados incluyen metales como el zirconio, aluminio, berilio, polvos orgánicos como los provenientes de pinos y polen y polvos inorgánicos como arcilla y abono. <sup>(3-6)</sup>

La sarcoidosis afecta a personas de todo el mundo, principalmente a personas de la raza negra y del sexo femenino. Casi todos los casos se presentan entre los 20–40 años pero puede presentarse en niños, incluso en lactantes. <sup>(7,8)</sup>

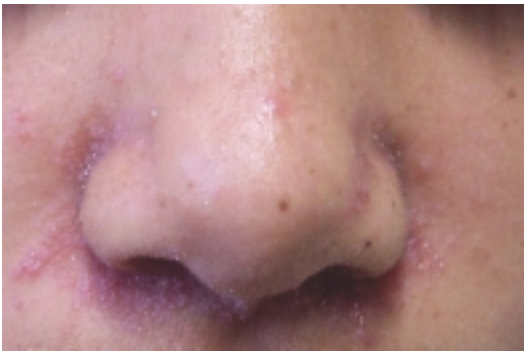**El curso de la enfermedad** es variable, pudiendo ser auto limitada en las dos terceras partes de los casos o evolucionando

a la cronicidad en el 10-30%. La afectación cutánea tiene manifestaciones específicas dadas por el lupus pernio, lesión mas característica de la enfermedad (pápulas o nódulos, que pueden confluir formando placas induradas, de color violáceo, generalmente localizadas en nariz, orejas y labios), las placas sarcoideas (placas eritematovioláceas oscuras de centro pálido atrófico, y bordes elevados localizadas en extremidades, cara, espalda y glúteos fundamentalmente) y erupciones maculopapulares (más frecuentes en la raza negra, pápulas lisas, brillantes, pequeñas, en párpados, región periorbitaria, surco nasogeniano, nuca y parte superior de la espalda) como las que presenta nuestra paciente. Existen otras manifestaciones como la sarcoidosis de las cicatrices, eritema nudoso, nódulos subcutáneos o sarcoide de Darier Roussy, alopecia, eritrodermia, eritema multiforme, ictiosis adquirida, calcificaciones distróficas, excrecencias verrugosas y afectaciones ungueales. <sup>(4,5,6,9)</sup>

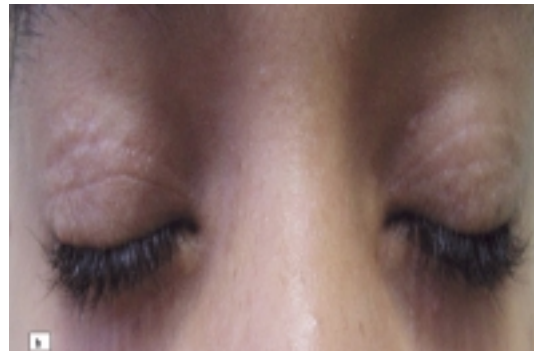La afectación pulmonar se produce hasta en el 90% de los pacientes. Los hallazgos pulmonares más frecuentes son: linfadenopatías hiliares bilaterales, infiltrados pulmonares y alteraciones espirométricas obstructivas o restrictivas. El compromiso de otros órganos oscila entre un 25 y un 70 %. <sup>(10,11,4-6)</sup>

La afectación ocular más frecuente es la presencia de uveítis anterior, siendo la afectación del segmento posterior menos frecuente en forma de vitreítis, periflebitis, corioretinitis o neovascularización. <sup>(12)</sup>

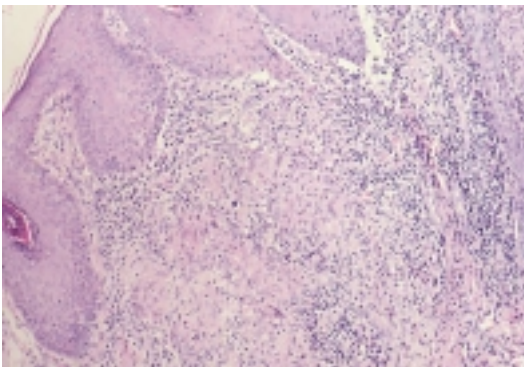
Puede presentarse con síndrome febril o síndrome general, producirse granulomas en aparato digestivo, cardiovascular, renal, sistema nervioso, acompañarse de esplenomegalia, adenopatías, afectación de médula ósea que es rara, y puede haber



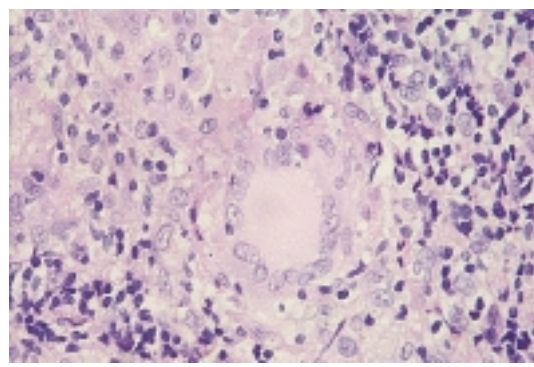
**Figura 1. a:** Pápulas eritematosas perinasales y en surco nasogenianos, algunas de disposición anular.



**Figura 1. b:** Pápulas eritematosas en párpados superiores



**Figura 2.** Dermatitis nodular granulomatosa con foliculitis supurativa.



**Figura 3.** Granuloma duro, sin necrosis central, formado por histiocitos y células gigantes tipo langhans (en el centro de la foto) y linfocitos.

afectación glandular, tanto exocrinas como endocrinas. La artritis puede ser indistinguible de artritis idiopática juvenil. Pueden aparecer anemia, leucopenia, reacciones leucemoides, eosinofilia, trombocitopenia, eritosedimentación acelerada, hipergammaglobulinemia, inmunocomplejos circulantes, hipercalcemia, elevación de los niveles de enzima convertidora de angiotensina, y anergia cutánea así como una prueba de Kvein positiva.

La mortalidad por la enfermedad es de 1-6%, y generalmente se encuentra asociada a afectación severa del parénquima pulmonar, la cual lleva a la fibrosis e insuficiencia respiratoria y también a la afectación miocárdica, que conlleva a arritmias e insuficiencia cardíaca. (11, 13)

Para el diagnóstico de la entidad hay que tener presente los siguientes elementos: cuadro clínico o radiológico compatible, signos histológicos de granulomas no caseosos, negatividad de tinciones especiales y cultivos para agentes biológicos en muestras de esputo o biopsia tisular, todos presentes en la paciente estudiada.

El pronóstico de la enfermedad depende de cada paciente. Se han reportado elevados porcentajes de resoluciones espontáneas, así como en la mayoría de los casos existe una buena respuesta clínica a los esteroides sistémicos, se han utilizado antipalúdicos, inmunosupresores, terapias biológicas, colchicina, oxifenilbutazona, alopurinol, levamisol, entre otros. Se ha reportado reciente el tratamiento con minociclina

como inmunomodulador. También se utilizan el laser y la cirugía. (9, 10, 14, 15)

## REFERENCIAS BIBLIOGRÁFICAS

1. Nagai S. Pulmonary sarcoidosis: pathogenesis and population differences. *Intern Med.* 1995; 34: 833-8.
2. Giraldo H. Infiltrados difusos y pérdida de peso. *Rev. Colomb. Neumología.* 2002; 14 (2).
3. Burton BJ, Breen RA, Janossy G. Use of pulmonary interferon {gamma} responses to mycobacterial antigen to distinguish sarcoid associated optic neuropathy from tuberculosis. *Br J Ophthalmol.* 2006; 90(6): 802-3.
4. Fernando C, Prael P, Troielli P, Schroh R. Sarcoidosis. Un enfoque global. *Med Cutan Iber Lat Am.* 2008; 36(4):165-82.
5. Janitha P, Chandani AMHA, Alder YD, Dippel E, Zouboulis CG. Impressive skin manifestation of systemic sarcoidosis. *International J of Dermatology.* 2002; 41: 232-6.
6. Young RJ, Gilson RT, Yanase D, Elston DM. Cutaneous sarcoidosis. *International J of Dermatology.* 2001; 40: 249-53.
7. Milman N, Hoffman AL, Byg KE. Sarcoidosis in Children. *Epidemiology in danes, clinical featus, diagnosis, treatment and prognosis.* *Pediatr.* 1998; 87: 871-8.
8. Romero J, Martínez S, Vera A. Sarcoidosis en la infancia. (Monografía en Internet). Servicio de dermatología Complejo Hospitalario Carlos Haya. Málaga. España. 2005. (Citado 20 Feb 2007) Disponible en: <http://www.doyma.es>
9. Cox CE, Davis-Allen A, Judson MA. Sarcoidosis. *Med Clin North Am.* 2005; 89: 817-28.
10. Koyama T, Ueda H, Togashi K, Umeoka S, Kataoka M. Radiologic Manifestations of Sarcoidosis in Various Organs. *Radiographics.* 2004; 24: 87-104.
11. Lynch JP, Kazerooni EA, Gay SE. Pulmonary Sarcoidosis. *Clin Chest Med.* 1997; 4:755-85.
12. Romero P, Castro A, Acero A, Pujol B, Rius F. Uveitis posterior bilateral como forma de presentación de sarcoidosis. *Annals Ophthalmology.* 2003; 11(1):46-8.
13. Velásquez CJ, Ramírez LA. Sarcoidosis cardíaca con compromiso pulmonar estadio. *Rev. Colomb. Reumatol.* 2006; 13(2).
14. Miyazaki E, Ando M, Fukami T, Nureki S-I, Eishi Y, Kumamoto T. Minocycline for the treatment of sarcoidosis: is the mechanism of action immunomodulating or antimicrobial effect?. *Clin Rheumatol.* 2008; 27:1195-7.
15. Cox CE, Donohue JF, Brown CD, Kataria YP, Judson MA. Health-related quality of life of persons with sarcoidosis. *Chest.* 2004; 125:997-1004.

# Síndrome de Sweet paniculítico

## *Panniculitic Sweet's syndrome.*

*Yetzabel Lamar-Morales<sup>1</sup>, Liuber Carballar-Alberteries<sup>2</sup>, Ernesto Arteaga-Hernández<sup>3</sup>, Mariana Medell-Gago<sup>3</sup>, Israel Alfonso-Trujillo<sup>4</sup>.*

### RESUMEN

El síndrome de Sweet (SS) o dermatosis neutrofílica febril aguda es una enfermedad infrecuente caracterizada por la aparición brusca de placas y nódulos eritematosos cutáneos, dolorosos, en cara, extremidades o tronco, asociados a fiebre, malestar general y neutrofilia, con patrón histopatológico de dermatitis neutrofílica. La etiología del SS es desconocida. Se asume que representa una reacción de hipersensibilidad desencadenada por algún proceso previo. La enfermedad predomina en el sexo femenino. Presentamos el caso de un hombre de 33 años de edad con placas eritemato-infiltradas en miembros inferiores intensamente dolorosas. Las lesiones aparecieron cuatro días después de haber terminado tratamiento con penicilina para leptospirosis, evolucionando por brotes.

**Palabras clave:** Síndrome de Sweet, panniculitis

Dermatol Perú 2009; 19(4) 344-349

## Panniculitic Sweet's syndrome.

### SUMMARY

Sweet's syndrome or acute febrile neutrophilic dermatosis is an uncommon illness characterized by the sudden appearance of plaques and painful erythematous skin nodules on face, extremities or trunk associated with fever, general discomfort and neutrophilia with histopathologic pattern of neutrophilic dermatosis. The etiology of Sweet's

syndrome is unknown. It is presumed to be a type of hypersensitivity reaction caused by a previous process. It has a female predominance. We report the case of a 33 year old man with extremely painful erythematous-infiltrated plaques in legs. Lesions appeared four days after finishing a treatment based in penicillin for leptospirosis. It developed by outbreaks.

**Key words:** Sweet's syndrome, panniculitis.

### INTRODUCCIÓN

El síndrome de Sweet (SS) o dermatosis neutrofílica febril aguda es una enfermedad infrecuente caracterizada por la aparición brusca de lesiones en forma de pápulas y placas eritematosas, elevadas, dolorosas o quemantes, con pseudo vesicular pústulas,

<sup>1</sup> Sección de Dermatología Policlínica docente Felipe Ismael Rodríguez Ramos. La Habana. Cuba.

<sup>2</sup> Sección de Reumatología Policlínica Especialidades. La Habana. Cuba.

<sup>3</sup> Servicio de Anatomía Patológica Hospital «Hermanos Ameijeiras». La Habana. Cuba.

<sup>4</sup> Servicio de Dermatología Hospital «Hermanos Ameijeiras». La Habana. Cuba.

Recibido: 11-11-2009

Aceptado: 14-12-2009

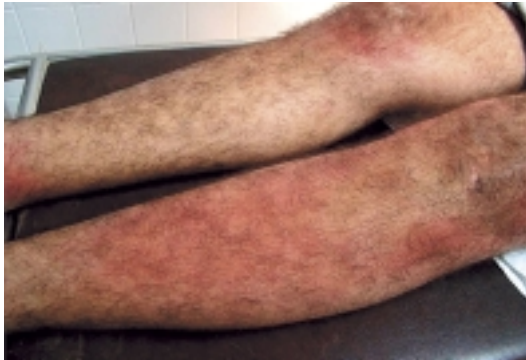localizadas en cara, cuello, tronco y extremidades. Las lesiones aparecen en brotes, no se ulceran y curan en 6-8 semanas sin dejar cicatriz. Generalmente se asocian a fiebre, malestar general y neutrofilia. Puede existir además cefalea, náuseas, vómitos, diarrea, así como conjuntivitis y afectación de mucosa oral. Es rara la afectación visceral. Las lesiones suelen ser recidivantes.

## CASO CLÍNICO

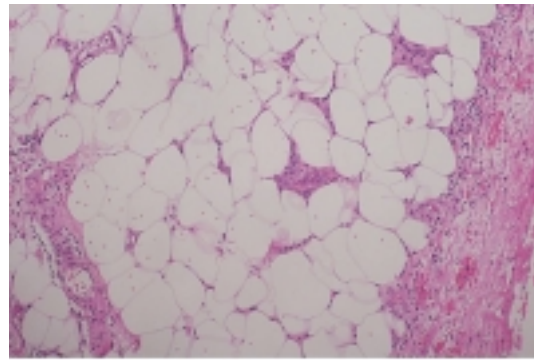
Varón de 33 años de edad, trabajador agrícola, sin antecedentes personales de interés que acudió a consulta de Reumatología remitida por el servicio de Medicina Interna del hospital por supuesta artritis de rodillas que desaparecía con la ingestión de 50 mg de prednisona, cuadro que había comenzado a aparecer 4 días

después de haber terminado el tratamiento con penicilina para leptospirosis. Presentaba fiebre de 39°C, artralgias, astenia y dolores intensos en miembros inferiores que le dificultaban la marcha, así como lesiones cutáneas por lo que es interconsultado el caso a dermatología. Refería el paciente que las lesiones desaparecían al ingerir los esteroides así como el resto del cuadro clínico, pero reaparecían al suspender la medicación.

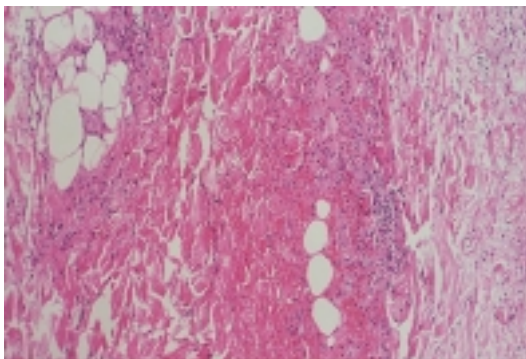
La *exploración cutánea* reveló placas eritematosas, infiltradas, con superficie como piel de naranja, de bordes irregulares y mal definidos, de tamaño variable (5-10 cm) intensamente dolorosas en ambas piernas (Figura 1). El resto de la exploración física fue normal.



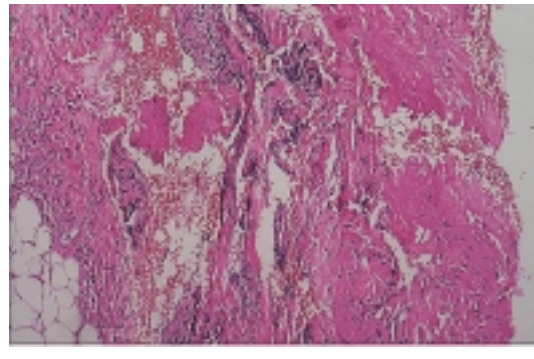
**Figura 1.** Placas eritematosas infiltradas, bilaterales de borde irregulares y mal definidos.



**Figura 2.** Paniculitis septolobulillar con un infiltrado inflamatorio predominantemente neutrofilico.



**Figura 3.** Zonas de necrobiosis con un infiltrado inflamatorio predominantemente neutrofilico cariorrexis.



**Figura 4.** Zonas de necrobiosis y hemorragia con un infiltrado inflamatorio predominantemente neutrofilico cariorrexis a mayor aumento

Se realizó biopsia de una lesión que puso de manifiesto una paniculitis septolobulillar con zonas de necrobiosis y hemorragia, con un infiltrado inflamatorio predominantemente neutrofílico con cariorrexis, compatible con síndrome de Sweet paniculítico. (Figura 2, 3 y 4)

Se realizaron exámenes complementarios encontrándose leucograma elevado en  $17,32 \times 10^9/L$ , un diferencial con predominio de neutrófilos en  $12,47 \times 10^9/L$  (72 %), el resto de los exámenes realizados fueron normales, incluyendo hemoquímica, marcadores virales hepáticos, VDRL y VIH, al igual que los estudios inmunológicos.

No constatándose afecciones añadidas al síndrome se decidió iniciar tratamiento con 40 mg de prednisona oral, lo cual se mantuvo por 1 mes, reduciéndose posteriormente la dosis paulatinamente y logrando permanecer asintomático con 5 mg diarios.

## DISCUSIÓN

El Síndrome de Sweet clásico fue descrito en 1964 por Dr. R. D. Sweet denominándole Dermatitis Neutrofílica Aguda Febril. Está caracterizado por inicio agudo de fiebre, leucocitosis, y placas eritematosas infiltradas por neutrófilos. Esta condición ocurre típicamente en mujeres de edad media. Las lesiones tienden a localizarse sobre la cara o extremidades y raramente envuelven al tronco. El espectro clínico de la erupción también puede incluir placas eritematosas elevadas, a veces formadas por pápulas con aspecto traslúcido (fenómeno de ilusión de vesículas), nódulos, y en ocasiones vesículas y pústulas. Compromiso de sitios no cutáneos como, ojos, mucosa oral, articulaciones, y sitios viscerales como pulmones, riñones e hígado, han sido reportados. Para el diagnóstico del SS los

pacientes deben cumplir los criterios diagnósticos propuestos por Su y Liu y modificados por von den Driesch y tener presentes dos criterios mayores y dos menores.<sup>1,2</sup>

Los dos criterios mayores son la aparición abrupta de placas o nódulos eritematosos dolorosos y evidencia histopatológica de un infiltrado neutrofílico denso sin evidencias de vasculitis leucocitoclásica. Los criterios menores son: 1. Fiebre mayor de 38°C. 2. Asociación con neoplasia hematológica o visceral, enfermedad inflamatoria o embarazo subyacente o precedido por una infección o una vacuna, 3. respuesta excelente al tratamiento con esteroides sistémicos o al yoduro de potasio, 4. valores anormales de laboratorio (3 de 4), VSG >20mm/h, Proteína C reactiva positiva, leucocitos >8000, neutrófilos >70%.<sup>3</sup>

Si bien los casos idiopáticos son los más frecuentes (60-70%), el SS se asocia característicamente a diversas enfermedades, entre las que destacan las neoplasias (10-20%), En la mayoría de estos casos (75%) ha sido asociado a neoplasias hematológicas (leucemia mieloide aguda y síndromes mielodisplásicos)<sup>4-6</sup>. El 25% restante ha sido asociado a tumores sólidos, sobre todo a tumores de tracto urogenital y de mama. En raras ocasiones el síndrome de Sweet ha sido reportado asociado a cáncer de pulmón, melanoma y carcinoma del tiroides.<sup>1,3,7</sup>

A su vez se asocia a diversos procesos inflamatorios autoinmunes (enfermedad inflamatoria intestinal, artritis reumatoide, lupus eritematoso o tiroiditis)<sup>3,5,8,9</sup> o procesos infecciosos siendo los más frecuentes las infecciones respiratorias o gastrointestinales. La infección por *Helicobacter pylori* constituye el 20 - 30% de las mismas. En el 10% de los casos se ha descrito asociación



a otras enfermedades bacterianas, virales o micóticas pero los antígenos nunca han sido detectados en las lesiones de piel. Otros casos se asocian a embarazo y a toma de fármacos, como los factores estimulantes de colonias de granulocitos.<sup>1,3,5,8,10-15</sup> La etiología del SS es desconocida. Ninguna de las hipótesis sobre su origen (vasculitis por inmunocomplejos, reacción inmune de células T frente a ciertos antígenos, o alteraciones en la función de los neutrófilos) han podido confirmarse definitivamente en estudios experimentales. Se asume que representa una reacción de hipersensibilidad desencadenada por algún proceso previo. Según algunos estudios, la patogénesis estaría mediada por una serie de citoquinas (IL-1, IL-6, IL-8, G-CSF, GM-CSF, interferón gamma) que intervienen en la quimiotaxis y activación de neutrófilos e histiocitos. Histológicamente el cuadro consiste en un denso infiltrado de neutrófilos en la mitad superior de la dermis, que puede extenderse en algunos casos hasta porciones profundas e incluso al tejido subcutáneo y manifestarse como una paniculitis supurativa. La epidermis suele estar conservada y puede tener un aspecto pálido. En algunos casos el infiltrado neutrofilico de la dermis es tan denso que simula un absceso incipiente, siendo raros los casos con escasez de neutrófilos. Otro detalle histológico muy constante es la leucocitoclasia acompañada de polivillo nuclear. Los vasos presentan hinchazón endotelial, habitualmente sin necrosis fibrinoide, por lo que no suele existir una verdadera vasculitis. La dermis papilar suele mostrar edema, que si es muy intenso, da lugar a una apariencia clínica vesiculosa. El diagnóstico de SS es de exclusión, y debe distinguirse clínicamente de infección, neoplasia, vasculitis y dermatitis facticia.<sup>1,3,12</sup> En ocasiones es difícil diferenciarlo clínicamente del eritema nudoso, eritema

exudativo multiforme y eritema elevatum diutinum, por lo que la biopsia es clave para el diagnóstico. El pioderma gangrenoso, especialmente la variante ampollosa asociada a neoplasias hematológicas, puede ser clínica e histológicamente difícil de diferenciar del SS. De hecho, pueden existir formas de solapamiento entre ambos procesos y con otras dermatosis neutrofilicas (erupción pustulosa de la enfermedad inflamatoria intestinal, dermatosis neutrofilica reumatoidea). Desde el punto de vista exclusivamente histológico, el diagnóstico diferencial se establece básicamente con la erisipela y la vasculitis leucocitoclástica.<sup>1-3</sup> El tratamiento estándar del SS son los corticoides orales durante 2-4 semanas, con dosis iniciales de prednisona entre 40-60 mg/día. Aunque la respuesta es rápida, las recidivas son frecuentes y pueden requerir reintroducciones breves de esteroides. Los casos crónicos pueden beneficiarse de otros fármacos que tienen en común la interferencia en la quimiotaxis y otras funciones de los neutrófilos: yoduro potásico, colchicina, dapsona, doxiciclina, antiinflamatorios no esteroideos y ciclosporina.<sup>3,5,7</sup>

Hemos querido destacar con este caso un hecho clínico poco habitual del síndrome de Sweet solamente paniculítico, en un hombre, con antecedentes de infección por leptospirosis.

## REFERENCIAS BIBLIOGRÁFICAS

1. Faurés L, González M, Zuazaga G. Síndrome de Sweet. A propósito de un caso. [7º Congreso Virtual Hispanoamericano de Anatomía Patológica; 2005]. [Citado 29/01/2006]. Disponible en: [http://www.conganat.org/7congreso/vistaImpresion.asp?id\\_trabajo=243](http://www.conganat.org/7congreso/vistaImpresion.asp?id_trabajo=243)
2. Mahajan VK, Sharma NL, Sharma RC. Sweet's syndrome from an Indian perspective: a report of four cases and review of the literature. *International J of Dermatology*. 2006;45:702-8.

3. Hönigsmann H, Cohen PR, Wolff K. Acute febrile neutrophilic dermatosis (Sweet's syndrome). In: Freedberg IM, Eisen AZ, Austen KF, editors. Fitzpatrick's Dermatology in General Medicine. New York: McGraw-Hill; 2003. p. 949-55.
4. Thompson MA, Dyson SW, Faderl S. Sweet's Syndrome in chronic lymphocytic leukemia associated with neutropenic fever and granulocyte colony stimulation factor. American J of Hematology. 2006;81:703-5.
5. Burrall B. Síndrome de Sweet (dermatosis neutrofilica febril aguda). Dermatology Online Journal. [serie en internet]. 1999 Mayo. [citado 3 Sep 2008]; 5(1):[aprox 8 p.]. Disponible en: <http://dermatology.cdlib.org/DOJvol5num1/therapy/sweets-esp.html>
6. Schneider DT, Schuppe HC, Schwamborn D, Koerholz D, Lehmann P, Goebel U. Acute febrile neutrophilic dermatosis (sweet syndrome) as initial presentation in a Child with Acute Myelogenous Leukemia. Medical and Pediatric Oncology. 1998; 31:178-81.
7. Cohen PR. Sweet's syndrome. Orphanet Encyclopedia October 2003. Disponible en: <http://www.orpha.net/data/patho/GB/uk-Sweet.pdf>
8. Melinkeri SR, Gupta RK, Dabadghao SA. Sweet-like syndrome manifesting as gingival hyperplasia and myositis without cutaneous involvement. Ann Hematol. 2002;81: 397-8.
9. Anglada JC, Michán A, Silva A, Zapata A, Alcaraz S, Riande P y col. Síndrome de Sweet y enfermedad inflamatoria intestinal. Aportación de un nuevo caso y revisión de la literatura. An. Med. Interna. 2002;19(8):419-22.
10. Flox G, Joya MD, Del Valle P, Aguilar A, Agud JL. Síndrome de Sweet con presentación cutánea atípica. An. Med. Interna. 2003;20(2):109-10.
11. Singh RK. Acute febrile neutrophilic dermatosis following tuberculosis infection. J Assoc Physicians India. 2002;50:1322-3.
12. Prasad PV, Ambujam S, Priya K. Sweet's syndrome in an infant – report of a rare case. Int J Dermatol. 2002;41:928-30.
13. Ladhani S, Kamble RT, Sundaram P. Non-responding pneumonia with skin lesions. Indian J Chest Dis Allied Sci. 2001;43:115-7.
14. Mahaisavriya P, Chaiprasert A, Manonukul J. Scrofuloderma and Sweet's syndrome. Int J Dermatol. 2002;41:28-31.
15. Petermann A, Tebbe B, Distler A, Sieper J, Braun J. Sweet's syndrome in a patient with acute Crohn's colitis and longstanding ankylosing spondylitis. Clinical and Experimental Rheumatology. 1999;17:607-10.



# Impetigo herpetiforme: reporte de un caso

## *Impetigo herpetiformis: A case report.*

Luis Lazo-Villaverde<sup>1</sup>, Mirtha Pacheco-Tejeda<sup>2</sup>, Antonio Paredes-Arcos<sup>2</sup>, Gadwyn Sánchez-Félix<sup>2</sup>, Celia Moisés<sup>2</sup>, María Pajuelo-Levano<sup>2</sup>, Jorge Coronado-Portocarrero<sup>2</sup>, Hugo Monroy-Gálvez<sup>2</sup>, Janet Quispetira-Mosqueira<sup>1</sup>, Verónica Vilcahuamán-Rivera<sup>1</sup>, Brady Beltrán<sup>3</sup>, Pilar Quiñones<sup>4</sup>, Tomás Carbajal<sup>4</sup>, Francisco Bravo<sup>5</sup>.

### RESUMEN

El impétigo herpetiforme es una rara dermatosis pustular no infecciosa que se presenta en el embarazo especialmente en el último trimestre. Describimos el caso de una gestante primigesta, de 21 años quien presentó en el último trimestre compromiso cutáneo, que inicia en palma de manos, antebrazo, miembros inferiores y abdomen, tratado con prednisona a 30 mg/día con buena evolución tanto para la madre y el producto. Se presenta el caso por ser inusual y se revisa la literatura.

Palabras Clave: Impétigo Herpetiforme; Dermatitis Pustular del Embarazo.

Dermatol Perú 2009; 19(4) 350-353

### ABSTRACT

Impetigo herpetiformis is a rare non-infectious pustular dermatosis that occurs in pregnancy, especially in the last quarter. We describe the case of a pregnant primigravida, aged 21 who presented in the last quarter cutaneous involvement, which began in palm of hands, forearms, lower limbs and abdomen, treated with prednisone at 30 mg / day with a good outcome for both mother and the product.

Keywords: Impetigo herpetiformis; Pustular Dermatitis of Pregnancy.

### INTRODUCCIÓN

El impétigo herpetiforme es una rara dermatosis pustulosa del embarazo. Fue descrito por primera vez por Hebra en 1872<sup>(1)</sup>. Algunos lo clasifican como psoriasis pustulosa generalizada del embarazo, mientras que otros lo consideran como una entidad distinta de la psoriasis. Un diagnóstico temprano es esencial ya que la enfermedad es mortal y está asociada con la insuficiencia placentaria y alteración de

<sup>1</sup> Médico Residente del Servicio de Dermatología del Hospital Nacional Edgardo Rebagliati Martins (HNERM). Lima-Perú.

<sup>2</sup> Médico Asistente del Servicio de Dermatología del HNERM. Lima-Perú.

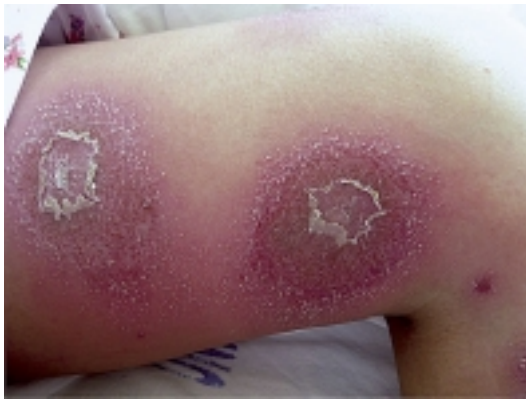<sup>3</sup> Médico Asistente del Servicio de Oncología del HNERM. Lima-Perú.

<sup>4</sup> Médico Asistente del Servicio de Anatomía Patológica del HNERM.

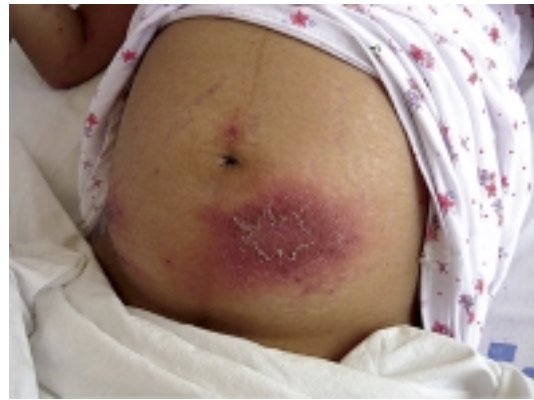<sup>5</sup> Médico Consultor y Docente de la Universidad Particular Cayetano Heredia. Lima-Perú.

Recibido: 06-01-2010

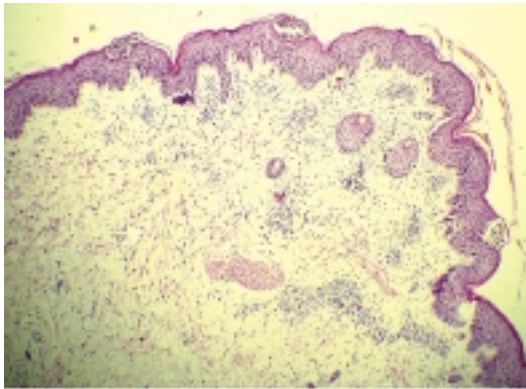
Aceptado: 19-02-2010



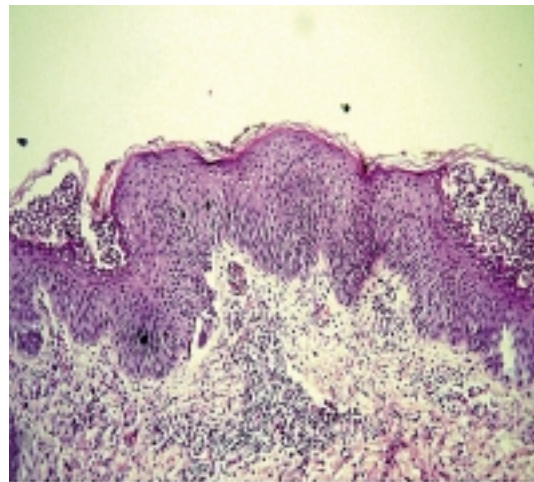
*Figura 1. Placas eritematosas con pústulas periféricas.*



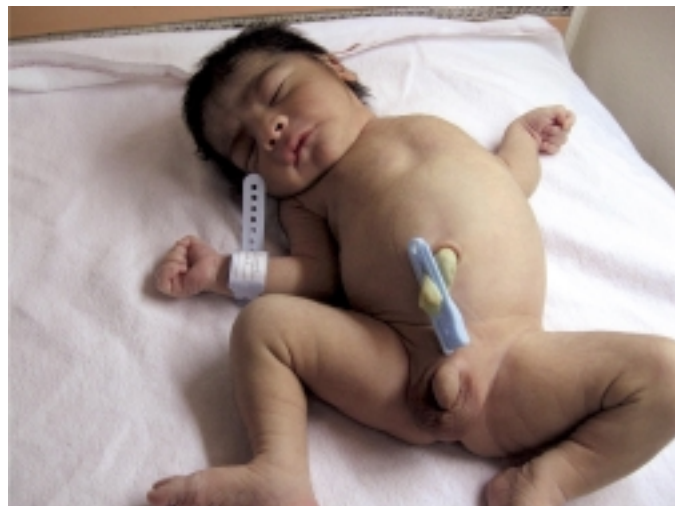*Figura 2. Placas eritematosas con descamación central y pústulas periféricas.*



*Figura 3. Vista panorámica con presencia de pústulas subcorneales.*



*Figura 4. Pústulas subcorneales con infiltrado neutrofilico.*



*Figura 5. Recién nacido. Cesárea sin complicaciones.*

electrolitos especialmente el calcio y los niveles sericos de vitamina D. La erupción se desarrolla generalmente en el tercer trimestre, pero también puede ser visto en los primeros trimestres. La complicación más frecuente es la insuficiencia placentaria ocasionando muerte neonatal o anomalías fetales. La inmensa mayoría de los casos se resuelven después del parto, los casos persistentes se han reportado, y pueden estar asociados con el uso de anticonceptivos.

## **CASO CLINICO**

Paciente mujer primigesta de 21 años de edad, natural de Lima, quien es referida del servicio de emergencia del HNERM por presentar lesiones cutáneas catalogadas como celulitis. Según refiere la paciente tiene un tiempo de enfermedad de 2 semanas donde las lesiones iniciales fueron conglomerados de papulas en palmas de manos que luego se rodean de pústulas, dejando una descamación en su parte central, luego se diseminan a miembros inferiores y abdomen, acompañado de leve prurito y sensación de quemazón.

Al examen físico, se evidencia placas eritematosas con pústulas pequeñas hacia el borde de la lesión, dejando una descamación residual e hiperpigmentación en palmas, tronco, abdomen y miembros inferiores. No existe antecedentes familiares ni personales.

Se realizaron 2 biopsias cutáneas en abdomen y muslo, donde se observa una epidermis acantótica, paraqueratosis focal, pústula subcorneal con infiltrados neutrofilicos y focos de espongiosis. En dermis superficial dilatación capilar con infiltrado linfomonocitario perivascular.

Entre los exámenes auxiliares se encontró un hemograma de 14,780 leucocitos con

abastados en 4%; Proteínas totales: 5.04 (VN: 6.0-8.7); el calcio serico en 4.02 (VN: 4.3-5.19); y la albumina en 2.06 (VN: 2.42-2.65); el Fosforo en 5.12 (VN: 2.7-4.5); la VSG: 86 mm; el examen de orina resultó patológico; sin embargo el urocultivo fue negativo.

Durante su estancia en nuestro servicio presentó signos de insuficiencia placentaria por lo que fue transferida al servicio de Ginecología. El tratamiento incluyó prednisona a 30mg/día, teniendo buena respuesta. Se programó una cesárea de urgencia con recién nacido sin complicaciones.

## **DISCUSION**

El impétigo es una rara dermatosis pustular estéril del embarazo, aparece comúnmente en el tercer trimestre del embarazo<sup>(4)</sup>. También se reportan durante el primer trimestre o durante el puerperio<sup>(5)</sup>. Puede ocurrir en embarazos posteriores. La etiología es desconocida. Entre los factores desencadenantes se incluyen hipocalcemia e hipoparatiroidismo; así como la infección bacteriana. La mayoría de los pacientes no tienen una historia personal ni familiar de psoriasis.

Se observa en el 4,25% de las dermatosis del embarazo<sup>(8)</sup>. La erupción comienza típicamente en las zonas intertriginosas y se extiende centrífugamente<sup>(2)</sup>. Las lesiones son placas eritematosas o placas con pústulas estériles agrupadas y de ampliación hacia la periferie. Los síntomas sistémicos como fiebre, sudoración, diarrea, vómitos, delirio y tetania pueden ocurrir<sup>(9)</sup>. Las complicaciones incluyen alteraciones de líquidos y electrolitos, sepsis, hipocalcemia e insuficiencia placentaria que resulta en un retraso del crecimiento intrauterino y muertes neonatales<sup>(10)</sup>.

Los hallazgos de laboratorio incluyen leucocitosis, velocidad de sedimentación globular elevada, hipocalcemia, hipoalbuminemia y bajo nivel de hormona paratiroidea<sup>(7,10)</sup>. Las pústulas son estériles, pero pueden ser secundariamente infectadas.

Los hallazgos histopatológicos son similares a la psoriasis pustulosa consistente en paraqueratosis, acantosis, y pustulas subcorneales intraepidérmicas con neutrófilos. En la dermis papilar, se observa infiltración de linfocitos y neutrófilos.

El diagnóstico se establece por el cuadro clínico típico, pústulas estériles con la prueba de la bacteriología negativa y los cambios histopatológicos en la biopsia de la piel. El diagnóstico diferencial incluye la erupción pustular a drogas, penfigoide gestacional, pénfigo IgA, dermatitis herpetiforme y dermatosis pustular subcorneal<sup>(3)</sup>.

En cuanto al tratamiento el Impétigo herpetiforme generalmente puede tratarse exitosamente con corticoides tópicos y sistémicos. Los antibióticos pueden estar indicados en casos de infección bacteriana secundaria.

El manejo incluye monitoreo de fluidos y electrolitos, el cual debe ser controlado y normalizado<sup>(9)</sup>. Como primera línea de tratamiento están los corticoides sistémicos y no hay respuesta se puede dar la ciclosporina<sup>(7,11)</sup>. En el puerperio están indicados los retinoides<sup>(12)</sup> y el metotrexate.

Nuestra paciente presentó las típicas lesiones clínicas e histopatológicas del

impétigo herpetiforme, y durante su evolución desarrolló insuficiencia placentaria que precipitó la cesárea con recién nacido sin complicaciones.

La paciente respondió a la prednisona a dosis de 0.5mg/kg/día con muy buena respuesta de las lesiones cutáneas

## REFERENCIAS BIBLIOGRAFICAS

1. Von Hebra F. Ueber einzelne, während der Schwangerschaft am Wochenbette und bei Urinalkrankheiten der Frauen zu beobachtende Hautkrankheiten. Wien Med Wochenschr 1872; 22: 1197-1202.
2. Oumeinisch OY, Farraj SE, Bataineh AS. Some aspects of impetigo herpetiformis. Arch Dermatol 1982; 118: 103-105.
3. Fitzpatrick's dermatology in general medicine. Seventy edition, pag 960
4. Gligora M, Kolacio Z. Hormonal treatment of impetigo herpetiformis (letter). Br J Dermatol 1982;107:253.
5. Katsambas A, Stavropoulos PG, Katsiboulas V, et al. Impetigo herpetiformis during the puerperium. Dermatology. 1999;198:400-2.
6. Lotem M, Katzenelson V, Rotem A, et al. Impetigo herpetiformis: a variant of pustular psoriasis or a separate entity? J Am Acad Dermatol. 1989;20:338-41
7. Valdés E, Núñez T, Pedraza D, Muñoz H. Impétigo herpetiforme recurrente: manejo exitoso con ciclosporina. Rev Méd Chile. 2005 Sep;133(9): 1070-4.
8. Samdani AJ. Pregnancy dermatoses: A three-year study, Pak L Med Sci. 20(4): 292-5, 2004.
9. Arslanpence I, Dede S, Gokcu M, Gelisen O, Impetigo herpetiformis unresponsive to therapy in a pregnant adolescent, J Pediatr Adolesc Gynecol. 16: 129-32, 2003.
10. Oumiesh YO, Parish JL, Impetigo herpetiformis, Clinics in Dermatology. 24: 101-4, 2006
11. Imai N, Watanabe R, Fujiwara H, Ito M, Nakamura A, Successful treatment of impetigo herpetiformis with oral cyclosporine during pregnancy, Arch Dermatol . 138: 128 - 9, 2002
12. Bukhari IA, Impetigo herpetiformis in a primigravida: successful treatment with etretinate, J Drugs Dermatol. 3: 449 - 51, 2004.

## Micosis fungoide granulomatosa con linfadenopatías sarcoidales no neoplásicas: reporte de caso y revisión de literatura.

### *Granulomatous mycosis fungoides associated to sarcoid-like lymphadenopathies non neoplastic*

*Claudia Salas-Ortega<sup>1</sup>, Mirtha Pacheco-Tejeda<sup>2</sup>, Antonio Paredes-Arcos<sup>2</sup>, Gadwyn Sánchez-Félix<sup>2</sup>, Celia Moisés<sup>2</sup>, María Pajuelo-Levano<sup>2</sup>, Jorge Coronado-Portocarrero<sup>2</sup>, Hugo Monroy-Gálvez<sup>2</sup>, Janet Quispetira-Mosqueira<sup>1</sup>, Verónica Vilcahuamán-Rivera<sup>1</sup>, Brady Beltrán<sup>3</sup>, Pilar Quiñones<sup>4</sup>, Tomás Carbajal<sup>4</sup>, Francisco Bravo<sup>5</sup>.*

#### RESUMEN

Presentamos el caso de una paciente mujer quien desarrolla un episodio de eritrodermia y adenopatías, luego de muchos años, lesiones localizadas en placa compatibles con micosis fungoide granulomatosa presentando una reacción granulomatosa sarcoidal en ganglios durante un periodo de remisión de la enfermedad.

La extensión extra cutánea se puede observar en un tercio de los pacientes con micosis fungoide y se asocia a transformación a linfoma anaplásico de células grandes CD30. Otras explicaciones al desarrollo de granulomas sarcoideos son: el desarrollo de sarcoidosis concomitante, asociada o no al linfoma y reacciones sarcoidosis-like (en respuesta a antígenos o citoquinas tumorales; en relación a drogas como la bleomicina, contraste). Algunos autores proponen la existencia de un síndrome linfoma sarcoidosis caracterizado por sarcoidosis activa crónica que inicia el cuadro linfoproliferativo luego de la sarcoidosis.

En el caso de nuestra paciente se desarrollan las adenopatías durante un periodo de remisión de la enfermedad en las que no se observa infiltración linfomatoide neoplásica, esto nos orienta a pensar que se trata de una reacción sarcoidosis like ganglionar secundaria a la liberación de citoquinas y antígenos tumorales luego de la radioterapia o que podría tratarse de un caso de sarcoidosis asociada incipiente.

Dermatol Perú 2009; 19(4) 354-359

<sup>1</sup> Médico Residente del Servicio de Dermatología del Hospital Nacional Edgardo Rebagliati Martins (HNERM). Lima-Perú.

<sup>2</sup> Médico Asistente del Servicio de Dermatología del HNERM. Lima-Perú.

<sup>3</sup> Médico Asistente del Servicio de Oncología del HNERM. Lima-Perú.

<sup>4</sup> Médico Asistente del Servicio de Anatomía Patológica del HNERM.

<sup>5</sup> Médico Consultor y Docente de la Universidad Particular Cayetano Heredia. Lima-Perú.

Recibido: 22-12-2009

Aceptado: 22-02-2010

## ABSTRACT

Here we report the case of a female patient who developed an episode of eritrodermia and adenopathies, after many years focus injuries in plate compatible with granulomatous mycosis fungoides presenting a granulomatous sarcoid reaction in ganglia during the sickness remission period.

The extra cutaneous extension can be present in one third of the patients with mycosis fungoides and associated with the big cells CD 30+ anaplastic large cell lymphoma. Other explanations to the granulomatous sarcoides development are: the sarcoidosis consistent development, associated or not to the lymphoma and reactions sarcoidosis-like (in response to antigens or tumoral cytokines; related to drugs like bleomicine, contrast). Some authors propose the existence of a syndrome sarcoidosis-lymphoma characterized by chronic active sarcoidosis that starts the lymphoproliferative scheme after the sarcoidosis.

In our case, the patient develops the adenopathies during a sickness remission period which does not show neoplastic lymphomatoid infiltration; that suggest being a sarcoidosis reaction like ganglionar secondary to the cytokines and tumoral antigens liberation after radiotherapy that may be a incipient case of sarcoidosis associated.

## INTRODUCCIÓN

La micosis fungoide granulomatosa es una entidad poco frecuente dentro de los linfomas de células T. Se reconoce que sólo puede hacerse el diagnóstico de manera histológica por la demostración de granulomas ya que no hay una apariencia clínica patognomónica; lo que en muchas ocasiones puede llevar a errores diagnósticos.

## REPORTE DE CASO

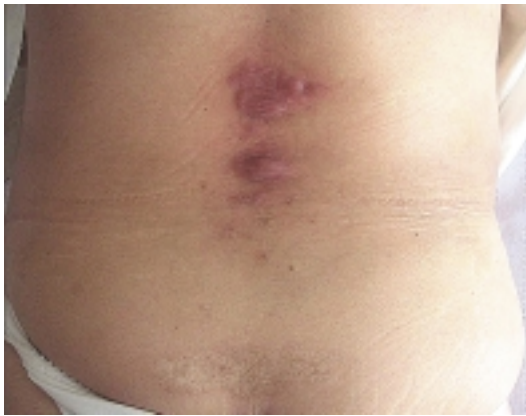Presentamos el caso de una paciente mujer de 55 años, natural y procedente de Lima, ama de casa con diagnóstico de LES desde el año 1997, en tratamiento con deflazacort

7,5 mg/d e hidroxicloroquina 1 tableta/día, con controles por Reumatología, con enfermedad no activa. Además, hidrocefalia secundaria a meningitis por criptococo en el año 2000. Fue operada por apendicitis aguda e histerectomía.

Desarrolla su problema dermatológico hace 14 años con un cuadro de eritrodermia, fiebre y adenopatías, por lo cual es vista en la Clínica Medica Cayetano Heredia tomándose muestras de biopsia de piel, M.O. y biopsia de ganglio, encontrándose en piel hallazgos de micosis fungoide, sin compromiso de médula ósea y en ganglios granulomas tuberculoides no caseificantes. Recibiendo prednisona con mejora clínica de la eritrodermia. Hace 2 años y 6 meses aparecen lesiones eritematosas papulares en región lumbosacra, que aumentan de tamaño y coalescen formando placas infiltradas, con descamación leve, bien delimitadas, de 5x5 cm y 3x3 cm. Acude a la Clínica Medica Cayetano Heredia y posteriormente al HNERM entre enero y febrero del 2009, en ambos centros se realizan biopsias de piel confirmándose el diagnóstico de Micosis fungoide, siendo hospitalizada para realizar estudios de extensión, no encontrándose otro compromiso más que el cutáneo.

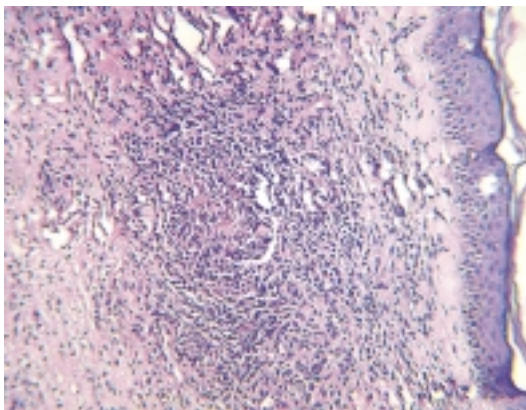
Al ser una lesión localizada se decide iniciar tratamiento con radioterapia en abril del 2009, recibéndola hasta mayo en un total de 20 sesiones. En setiembre del 2009 acude a su control presentando adenopatías múltiples a nivel axilar e inguinal bilateral, se toma nuevas muestras de las lesiones de piel remanentes y muestra de Médula ósea que es reactiva, libre de infiltración linfomatosa. En la biopsia de piel se encuentra los que hallazgos son compatibles con radiodermatitis.



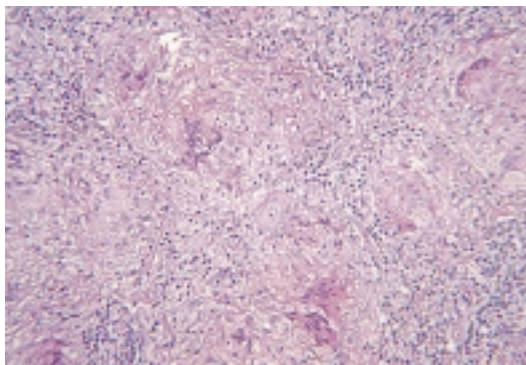


**Figura 1.** Placas eritematosas infiltradas en región sacra.

La biopsia del ganglio muestra un proceso inflamatorio crónico granulomatoso con reacción gigantocelular, tipo cuerpo extraño, sin necrosis. Algunos granulomas lucen de aspecto «desnudo» sin evidencia de neoplasia maligna.



**Figura 2.** Infiltrado linfocitario en banda con epidermatropismo.



**Figura 3.** Formación de granuloma en dermis pupilar con linfocitos atípicos.

Se decide incrementar la dosis de deflazacort a 15mg/d esperando la involución de las adenopatías.

## DISCUSIÓN Y REVISIÓN DE LA LITERATURA

La presencia de reacciones granulomatosas en las biopsias de linfomas cutáneos primarios y sistémicos es un fenómeno raro pero bien conocido <sup>(1)</sup>.

La formación de granulomas de tipo sarcoideo es un fenómeno bien conocido en los linfomas sistémicos y es visto mayormente en linfoma tipo Hodgkin <sup>(2)</sup>. En los linfomas cutáneos esto es raro, encontrándose características granulomatosas en el 2% de los linfomas cutáneos primarios <sup>(3)</sup>.

Se han reportado dos patrones diferentes de infiltrados granulomatosos cutáneos asociados con linfomas malignos. El primero se trata de lesiones granulomatosas como manifestación no específica de la enfermedad subyacente y un segundo tipo (verdaderos linfomas cutáneos granulomatosos) caracterizados por granulomas en lesiones cutáneas específicas de linfoma <sup>(4)</sup>.

Estamos frente al caso de una paciente con el diagnóstico de micosis fungoide granulomatosa, las biopsias de piel confirman este diagnóstico.

Histológicamente el patrón más frecuente es la formación de granulomas epitelioides no necrotizantes (sarcoidales) <sup>(1)</sup> aunque han sido descritos otros patrones asociados a linfomas: tuberculoide, paniculitis granulomatosa, granuloma anular like.

La implicancia en el pronóstico de la presencia de granulomas no está bien establecida <sup>(5)</sup>.

La WHO-EORTC considera en su clasificación aquellos cuadros que presentan reacción granulomatosa pueden encontrarse en diferentes presentaciones clínicas de micosis fungoides granulomatosa y en la piel laxa granulomatosa (subtipo de MF) (6-8).

El primer caso de micosis fungoides granulomatosa fue descrito por Ackerman en 1970 en un paciente con estadio tumoral de micosis fungoides que en la histología mostraba un infiltrado de células linfoides atípicas característico de la enfermedad, acompañado de una reacción granulomatosa con histiocitos y células gigantes multinucleadas<sup>(7)</sup>. Se trata de un tipo raro de linfoma de células T. Se reconoce que solo puede hacerse el diagnóstico de manera histológica por la demostración de granulomas ya que no hay una apariencia clínica patognomónica, encontrándose reportes de lesiones ulceradas, nodulares, ictiosiformes, etc<sup>(8)</sup>; esto en muchas ocasiones puede llevar a errores diagnósticos.

La piel laxa granulomatosa es una forma rara de linfoma cutáneo que se relaciona a la micosis fungoides como un subtipo de ésta última, caracterizándose clínicamente por lesiones infiltradas o en la mayoría de los pliegues grandes de la piel.<sup>(6)</sup> La histología clásicamente descrita presenta destrucción de las fibras elásticas, asociada a la formación de granulomas.

Algunos autores postulan que el concepto de linfoma granulomatoso se debe restringir a aquellos casos con un componente granulomatoso que represente al menos el 25% del infiltrado<sup>(4)</sup>. En otros casos el componente es tan intenso que enmascara el diagnóstico de linfoma, requiriendo de estudios adicionales (análisis de rearreglo genético) y guiándose de la evolución clínica es que se puede llegar al diagnóstico<sup>(9)</sup>.

La paciente presenta adenopatías generalizadas en 2 momentos de su evolución, con el diagnóstico de reacción sarcoidal ganglionar. Esto nos obliga a plantearnos tres posibilidades: estar frente a un cuadro de extensión extra cutánea ganglionar, estar frente a un cuadro de micosis fungoide granulomatosa más sarcoidosis o frente a una micosis fungoide con reacción granulomatosa sarcoidal ganglionar.

La extensión extra cutánea se puede observar en un tercio de los pacientes con micosis fungoides y se asocia a transformación a linfoma anaplásico de células grandes CD30 en 20% de los pacientes<sup>(8)</sup>. En el caso de nuestra paciente se planteó como primera posibilidad la extensión extra cutánea ganglionar de la MF granulomatosa, siendo descartada por los hallazgos histopatológicos de las adenopatías.

Otras explicaciones al desarrollo de granulomas sarcoideos son: el desarrollo de sarcoidosis concomitante, asociada o no al linfoma y reacciones sarcoidosis-like (en respuesta a antígenos o citoquinas tumorales; en relación a drogas como la bleomicina o de contraste)<sup>(10)</sup>.

En algunos casos de linfoma cutáneo los hallazgos histológicos pueden ser ambiguos y es difícil determinar si es una respuesta granulomatosa o si es realmente una sarcoidosis. La posibilidad de sarcoidosis concomitante es alejada pero se debe tomar en cuenta<sup>(11)</sup>. Nuestra segunda posibilidad es que se tratara de una MF granulomatosa asociada a una sarcoidosis sistémica, no encontrándose compromiso de otros órganos fuera de los ganglios y no cumpliendo con los criterios suficientes para su diagnóstico.



El diagnóstico de sarcoidosis se da con uno de estos dos criterios: a) clínica compatible junto a la existencia de un estudio histológico con presencia de granulomas no caseificantes y exclusión de otras enfermedades causantes de este tipo de granulomas; y b) presencia de adenopatías hiliares en pacientes con eritema nudoso y evolución espontánea favorable con un seguimiento mínimo de seis meses. Se considera también la existencia de una reacción de Mantoux negativa y la elevación de la enzima de conversión de la angiotensina (ECA).<sup>(12)</sup>

Algunos autores proponen la existencia de un síndrome linfoma sarcoidosis caracterizado por sarcoidosis activa crónica que inicia el cuadro linfoproliferativo luego de la sarcoidosis. En el caso de nuestra paciente desarrolla el cuadro cutáneo al mismo tiempo que desarrolla las adenopatías<sup>(13)</sup>.

Estamos entonces probablemente frente a un cuadro de Micosis Fungoide granulomatosa con reacción sarcoidal ganglionar.

En este caso la paciente se presenta inicialmente el cuadro cutáneo y las adenopatías, estableciéndose el diagnóstico de micosis fungoide con reacción granulomatosa ganglionar, desarrollando años después durante el tratamiento con corticoterapia lesiones localizadas de micosis fungoide granulomatosa sin extensión extra cutánea. Es luego de recibir radioterapia con acelerador lineal que desarrolla adenopatías generalizadas con biopsias que confirman nuevamente el carácter granulomatoso sarcoidal sin evidencia de neoplasia en el contexto de una micosis fungoide granulomatosa no activa comprobada por biopsias cutáneas negativas para neoplasia.

La importancia de reportar este caso radica en la inusual asociación de micosis fungoide granulomatosa y reacción sarcoidea like. Podemos postular, en este caso, que los antígenos celulares liberados durante la muerte celular luego de la radioterapia podrían ser el gatillante de esta reacción sarcoidea like.

No se descarta que la reacción granulomatosa sarcoidal en ganglios podría ser el inicio de un cuadro de sarcoidosis sistémica pudiendo desarrollar a futuro compromiso de otros órganos.

## REFERENCIAS BIBLIOGRÁFICAS

1. Gallardo F, García-Muret MP, Servitje O., O Servitje. Cutaneous lymphomas showing prominent granulomatous component: clinicopathological features in a series of 16 cases. *J EADV* 2009; 23, 639-647.
2. Kadin ME, Donaldson SS, Dorfman RF. Isolated granulomas in Hodgkin's disease. *N Engl J Med*. 1970; 283(16):859-861.
3. Scarabello A, Leinweber B, Ardigó M; et al. Cutaneous lymphomas with prominent granulomatous reaction: a potential pitfall in the histopathologic diagnosis of cutaneous T- and B-cell lymphomas. *Am J Surg Pathol*. 2002; 26(10): 1259-1268.
4. Cerroni L. Cutaneous granulomas and malignant lymphomas. *Dermatology* 2003; 206: 78-80.
5. O'Connell MJ, Shimpff SC, Kirschner RH, Abt AB, Wiernick PH. Epithelioid granulomas in Hodgkin disease: a favorable prognostic sign? *JAMA* 1975; 233: 886-889.
6. Burg G, Kempf W, Cozzio A, Feit J. WHO/EORTC classification of cutaneous lymphomas 2005: histological and molecular aspects. *J Cutan Pathol* 2005; 32: 647-674.
7. Ackerman AB, Flaxman BA. Granulomatous mycosis fungoides. *Br. J. Dermatol* 1970; 82: 397-401.
8. Kempf W, Ostheeren-Michaelis S, Paulli M. Granulomatous Mycosis Fungoides and Granulomatous Slack Skin: A Multicenter Study of the Cutaneous Lymphoma Histopathology Task Force Group of the European Organization for Research and Treatment of Cancer (EORTC) *Arch Dermatol* 2008;14: 1609-17.
9. Scarabello A, Leinweber B, Ardigó M, Rütten A, Feller AC, Kerl H. Cutaneous lymphomas with prominent granulomatous reaction. A potential pitfall in the histopathologic diagnosis of cutaneous T and B-cell lymphomas. *Am J Surg Pathol* 2002; 26: 1259-1268.

10. FARRELL AM, HENRY K, WOODROW D. Cutaneous granulomas associated with high-grade Tcell non-Hodgkin's lymphoma. *Br J Dermatol* 1999;140:145-9.
11. McFarland JP, Kauh YC, Luscombe HA. Sarcoidosis associated with mycosis fungoides. *Arch. Dermatol.* 1978; 114: 912-15.
12. Alcoba M, Pérez MR, Guerra JM. Sarcoidosis en el área sanitaria de León. *Epidemiología y clínica. An Med Interna (Madrid)* 2003; 20: 617-20..
13. Brincker H. The sarcoidosis-lymphoma syndrome. *Br J Cancer* 1986; 54: 467-73.

# Infecciones micóticas subcutáneas

## *Subcutaneous fungal infections*

Dr. Leonardo Sánchez-Saldaña<sup>(1)</sup>, Dr. Carlos Galarza Manyari<sup>(2)</sup>, Dra. Rebeca Matos-Sánchez<sup>(3)</sup>.

### INTRODUCCION

Las *infecciones micóticas profundas*, son un grupo de enfermedades producidas por una variedad de especies de hongos que afectan no solamente la capa córnea de la piel, llegando a invadir la piel, la hipodermis, los huesos y órganos internos<sup>1</sup>; de distribución geográfica extensa, aunque su prevalencia es más alta en las regiones tropicales y subtropicales de Latinoamérica, África y Asia.<sup>2,3</sup>

Las infecciones micóticas profundas comprenden dos grupos distintos de enfermedades: <sup>(1)</sup>: Micosis subcutáneas, <sup>(2)</sup>: Sistémicas.

### MICOSIS SUBCUTÁNEAS

Las *micosis subcutáneas*, son infecciones causadas por hongos que se han introducido en forma directa en la dermis o el tejido celular subcutáneo por medio de una lesión penetrante como el pinchazo con una espina

<sup>2,4,5</sup>. En general muchas son infecciones confinadas a regiones tropicales y subtropicales, prevaleciendo en climas templados. Cualquiera de estas infecciones puede presentarse como patología del viajero en personas que provienen de áreas endémicas<sup>5</sup>.

Las infecciones micóticas subcutáneas son:

1. Esporotricosis
2. Micetomas
3. Cromoblastomicosis
4. Lobomicosis
5. Rinosporidiosis

### ESPOROTRICOSIS

#### Definición

La *esporotricosis* es una infección granulomatosa micótica subcutánea, menos frecuentemente sistémica, subaguda o crónica causada por un hongo dimorfo, *Sporothrix schenckii*<sup>51</sup>, que se produce tras la inoculación accidental en la piel por material contaminado con las esporas o inhalación, con gran variabilidad clínica siendo la forma de presentación más frecuente lesiones nodulares gomosas, verrucosas o ulceradas a nivel del tejido cutáneo o subcutáneo, acompañada

<sup>(1)</sup> Profesor Invitado de Post grado de Dermatología de la Facultad de Medicina Humana de la Universidad Nacional Mayor de San Marcos, Lima-Perú.

<sup>(2)</sup> Instituto de Investigaciones Clínicas. Universidad Nacional Mayor de San Marcos. Lima-Perú. Hospital Nacional Dos de Mayo. Lima-Perú.

<sup>(3)</sup> Médico Asistente del Policlínico Militar Chorrillos.

de linfangitis del área afectada, localizadas con más frecuencia en la cara y las extremidades <sup>2,8,9</sup>.

## Aspectos históricos

El primer reporte de caso publicado de *esporotricosis* fue hecho por **Benjamin Schenck** en 1898 en el Johns Hopkins Hospital. **Hocken y Perkins** en 1900 reportan el segundo caso y lo denominaron *Sporothrix schenckii*. Posteriormente, desde 1903, aparecen descripciones en Francia (**Beuermann y Ramond** del Hospital Saint Louis, en 1903) y Estados Unidos <sup>2,9,10</sup>. El más amplio conocimiento de ésta micosis es debido a las Escuelas Sudamericanas, especialmente la brasileña. El primer caso descrito en el Perú fue hecho por **Edmundo Escomel** en 1909 (Separata en enfermedades tropicales de Hugo Pesce). Posteriormente **Smith** describió el hongo en detalle y lo clasificó dentro del género *Sporotricum* <sup>4</sup>. En 1907 **Lutz y Splendore** en Brasil, describen el *cuero asteroide* <sup>9</sup>. En 1912 De **Beurmann y Gougerot** en Francia publicaron la obra clásica «*Les Sporotrichoses*» en la que describen además de las formas cutáneas los casos pulmonares y diseminados<sup>9</sup>.

## Epidemiología

La *esporotricosis* es una enfermedad cosmopolita, se observa tanto en países templados como tropicales. Se han observado en Norteamérica, Sudamérica, América Central y África del Sur, Egipto, Japón y Australia <sup>2,8</sup>. En el Perú es frecuente en Cusco (Quillabamba, Mollepata), Puno (Sandía), Ayacucho (Cangallo, Huanta, La Mar), Apurímac (Tamburso, Abancay y Andahuylas), La libertad (Santiago de Chuco, Otuzco), Ancash (Chaquistambo,

Pomabamba, Huari y Chiquián), Lima y Cajamarca San Ignacio, San Miguel, San Marcos), Amazonas (Chachapoyas) y Huánuco (Monzón) <sup>11,12</sup>. Los países con las tasa de infección más alta son México, Brasil y Sudáfrica. En Estados Unidos en los valles de los ríos de la región central. En Europa ahora son más raras <sup>2</sup>.

La *esporotricosis* se considera una enfermedad ocupacional, se presenta con más frecuencia en jardineros, floristas, alfareros, carpinteros, agricultores, horticultores. El hongo se encuentra en la tierra y en material vegetal fresco o seco, como la paja, carrizos, astillas, espinas, juncos, musgos, pastos, flores, etc. <sup>2,8,9,13-16</sup>

La edad de presentación es variable, puede aparecer en cualquier edad, desde menores de un año hasta los 90 años, es más frecuente en niños de edad escolar (5 – 15 años) y adultos jóvenes <sup>7,8,9,17</sup>. Se han reportado casos de pacientes neonatos con esporotricosis <sup>6,18</sup>. Algunos autores han observado un predominio en el varón, atribuido a una mayor exposición por el trabajo<sup>9,13,16</sup>.

## Etiología

El agente causal es «*Sporothrix schenckii*», un hongo dimorfo que vive en el medio exterior sobre vegetales diversos, necesitando una humedad relativa y ambiente elevado<sup>8,19</sup>. Se presenta con una fase filamentosa, *micelial* y otra *levaduriforme*. La *fase micelial* es la que adopta el hongo en su vida saprofita, sobre sustratos vegetales en el medio exterior y en cultivos a temperatura de 20 – 30 °C, se caracteriza por presentar filamentos delgados de 2-3 micras de diámetro, ramificadas y tabicadas. La otra fase en los tejidos *levaduriforme*, es parasitaria, ovals o en forma de cigarro puro<sup>19</sup>.

Las colonias sobre *agar glucosado de Sabouraud* incubados a la temperatura de laboratorio, se desarrollan rápidamente y son achatados, de color crema, que van adquiriendo lentamente una coloración amarillada o negruzca, con múltiples surcos y aspecto membranoso, acartonado<sup>19</sup>.

## Patogenia

El *Sporothrix schenckii* frecuentemente llega al hombre penetrando en la piel a través de una herida o solución de continuidad por un material contaminado por una espina, astilla, alambre, piedra, arañazo de un gato u otro objeto punzante contaminado<sup>4,8,10,19,20</sup>, produciendo un **chancro esporotricósico**, aproximadamente 10 días (3 – 30 días) después de la inoculación traumática<sup>8,21</sup>. Dependiendo de la respuesta inmune del huésped, se propaga lentamente a lo largo de los linfáticos que drena la zona, siguiendo el trayecto de la cadena linfática desarrollando lesiones cutáneas secundarias, dando lesiones nodulares gomosas y placas verrucosas crónicas<sup>21</sup>. En pacientes inmunocomprometidos la enfermedad puede diseminarse a otros órganos, produciendo enfermedad cutánea diseminada y sistémica<sup>22</sup>.

En casos raros la inhalación del hongo puede ocasionar **esporotricosis pulmonar**, el cual sigue un curso similar al de la tuberculosis, causa una neumopatía primaria, autolimitada y asintomática que ocasiona una hipersensibilidad específica; o es posible que origine una neuropatía limitada y progresiva, con posible diseminación hematogena<sup>8,21</sup>.

## Clasificación

La esporotricosis es una infección muy polimorfa, dependiendo de la respuesta inmune del huésped. De acuerdo con la

respuesta inmunológica del huésped reflejada en la intradermoreacción con la esporotricina y parámetros clínicos podemos clasificarla según el cuadro 1 y 2.

## Manifestaciones clínicas

Las manifestaciones clínicas varían ampliamente dependiendo de las distintas formas clínicas de presentación. (Cuadro 2).

La **esporotricosis cutánea linfática**, es la forma clásica y frecuente de esta enfermedad, se inicia como una pápula o nódulo subcutáneo pequeño, no doloroso, duro, móvil en el lugar de una herida, posteriormente al cabo de una semana o varios meses después se ulcera, formando el llamado «**chancro esporotricósico**». (Figura N° 1). Luego aparecen otras nodulaciones siguiendo el trayecto linfático de la zona afectada, algunas veces acompañada de linfangitis. (Figura N° 2 y 3) Estos nódulos se hacen fluctuantes llegando a drenar material purulento al exterior. Por contigüidad pueden ocasionar placas verrucosas crónicas<sup>1,2,9,15,21,23</sup>. (Figura N° 4).

La localización más frecuente es en las extremidades superiores e inferiores, iniciándose casi siempre en manos y pies, aunque pueden presentarse en cualquier lugar. (Figura N° 4). En los niños es también habitual la localización facial. (Figura N° 5).

Existe una denominada «**esporotricosis gomosa**» que se caracteriza por el desarrollo de múltiples ulceraciones bien definidas, en muñecas, piernas o antebrazos.

La forma de **esporotricosis cutánea fija**, esta confinada al área de inoculación, consiste en una lesión única, es una forma crónica que no tiende a la diseminación, se forma del mismo chancro esporotricósico<sup>16,21,24</sup>. Se inicia como una pápula eritematosa y puede

### Cuadro No 1: Clasificación inmunológica de la esporotricosis <sup>1,3,19.</sup>

#### I. NORMOÉRGICA O HIPERÉRGICA

(Esporotricina positiva)

1. Cutáneo linfática
2. Cutáneo fija
3. Pulmonar localizada
4. Mucocutánea

#### II. ANÉRGICA O HIPOÉRGICA

(ESPOROTRICINA NEGATIVO)

1. Cutáneo superficial Cutáneo hematogena
2. Osteoarticular
3. Pulmonar
4. Sistémica

### Cuadro No 2: Clasificación clínica de la esporotricosis <sup>8.</sup>

#### I. ESPOROTRICOSIS CUTÁNEA.

1. Cutáneo linfática
2. Cutáneo fija

#### II. ESPOROTRICOSIS DISEMINADA

1. Esporotricosis Cutánea diseminada
2. Esporotricosis Sistémica

#### III. ESPOROTRICOSIS EXTRACUTÁNEA

1. Esporotricosis ósea
2. Esporotricosis articular
3. Esporotricosis de otros órganos.

adoptar cualquiera de las siguientes formas clínicas: ulcerativa, verrucosa o vegetante, papulosa, psoriasiforme, acneiforme, infiltrativas y en placas eritematosas o cicatriciales, cubiertas con escamas y costras melicéricas, generalmente asintomáticas; generalmente no presenta compromiso ganglionar. (Figura N° 6). Se observa lesiones satélites frecuentemente <sup>16</sup>. Esta forma clínica es tan limitada porque el

paciente cursa con una buena respuesta inmune, por lo que tiene gran tendencia a la curación espontánea.

Esta forma clínica es más frecuente en niños y se localiza con más frecuencia en la cara, cuello, tronco y manos<sup>24</sup>

**a mucocutánea** consiste en lesiones eritematosas ulcerativas y supurativas, que eventualmente llegan a formas granulomatosas, vegetantes o papilomatosas, localizadas en mucosas orofaríngea y nasal <sup>16</sup>.

La **esporotricosis cutánea superficial**, para algunos, es una variedad de la esporotricosis cutánea fija y la denominan superficial dermo-epidérmica o escrofulosa <sup>21</sup>. Esta constituido por placas eritemato-escamosas, violáceas y pruriginosas; se presentan en cara, no se mantienen fija, sino que avanza lentamente sin afectar los linfáticos. La mayoría de los casos son inmunológicamente hipoérgicos o anérgicos, contrario a la esporotricosis cutánea fija que tienen una buena respuesta a la intradermoreacción con esporotricina <sup>21</sup>

Las formas diseminadas de esporotricosis se producen por diseminación hematogena, quizá de un foco pulmonar o cutáneo preexistente<sup>22,26</sup>. Existen dos formas de manifestación de esporotricosis diseminada:

1. Esporotricosis cutánea diseminada
2. Esporotricosis sistémica

La **esporotricosis cutánea diseminada** o llamada también **esporotricosis cutáneo hematogena**, es una variedad rara de esporotricosis, suele ser considerada una infección oportunista porque casi siempre viene asociada a un estado anérgico, frecuentemente una enfermedad que compromete la inmunidad celular, las más frecuentes: diabetes, linfomas, embarazo, SIDA, tratamiento con corticoides sistémicos,

alcoholismo, y otros<sup>21,22,26</sup>. Afecta diferentes regiones del tegumento, sin afectar los órganos extracutáneos<sup>22</sup>. Las lesiones cutáneas consisten en nódulos gomosos, úlceras y placas verrucosas que afecta piel y mucosas (boca, faringe, glánde). No hay tendencia a la curación y tiene por lo general mal pronóstico. Esta variedad de esporotricosis tiene más tendencia a diseminarse a huesos, articulaciones (codos y rodillas) y otros órganos, incluido el sistema nervioso central<sup>21</sup>.

La **esporotricosis sistémica diseminada** se considera una infección oportunista grave, afecta órganos internos y puede haber fungemia. Se observa con mayor frecuencia en alcohólicos crónicos, en pacientes que reciben tratamiento prolongado con inmunosupresores o SIDA. Los pacientes suelen presentar fiebre, dolor, malestar general y pérdida de peso. En algunos pacientes se ha observado afectación del sistema nervioso central, genitourinario, digestivo, hepático, bazo, páncreas, senos paranasales, testículos y la tiroides<sup>21,27</sup>.

La **esporotricosis pulmonar**, se considera una entidad rara, el hongo penetra por la vía aérea. La mayoría de los casos son primarios. Se presentan en dos formas; el más común es el crónico, siendo en la mayoría de pacientes asintomático, de presentación autolimitada con zonas cavitarias semejantes a la tuberculosis. La segunda forma es aguda y progresiva, involucra a los ganglios linfáticos hiliares y en especial traqueobronquiales, pudiendo presentar adenopatías masivas con obstrucción de los bronquios. La sintomatología es variada, con pérdida de peso, tos con expectoración abundante, disnea y fatiga. En ambas formas la diseminación a otros órganos es frecuente<sup>21,22</sup>.

## Diagnóstico de laboratorio

Para realizar el diagnóstico correcto de esporotricosis se cuenta con diferentes métodos de laboratorio. La fuente de obtención de material para el estudio son los frotis, los exudados y la biopsia.

### 1. Exámenes directos

No son útiles para el diagnóstico, debido al escaso número de levaduras presentes, además son muy pequeñas (2 a 3  $\mu\text{m}$ ) y las técnicas convencionales de tinción no hacen viables al hongo. Puede utilizarse la tinción de PAS para la observación. Las levaduras pueden resaltarse con técnicas de inmunofluorescencia<sup>2,21</sup>.

### 2. Cultivos

Son el mejor método para establecer el diagnóstico. Se realiza del material obtenido del exudado de las lesiones, escamas, fragmentos de tejidos o expectoración. Se recomienda la utilización de agar Sabouraud y micosel agar, incubados a 28 °C. Las colonias aparecen en un tiempo promedio de 5 a 8 días.

### 3. Biopsia

La histopatología no es diagnóstica. En pocas ocasiones aparecen los «**cuerpos asteroides**» con células gemantes en el centro y un halo de radiación compuesto de material eosinofílico.

La histopatología en la esporotricosis muestra una reacción granulomatosa esporotricósica, tuberculoide o a cuerpo extraño, constituida de masas de histiocitos que rodean un área central de neutrófilos o material necrótico rodeado de neutrófilos, linfocitos, células plasmáticas y células gigantes de Langerhans.

#### 4. Inmunofluorescencia (IFI)

Las técnicas de anticuerpos fluorescentes son altamente específicas en comparación con las técnicas tradicionales. Pueden utilizarse como un método rápido para la demostración de *S. schenckii*. En impronta de exudados de las lesiones<sup>28</sup>.

#### 5. Intradermoreacción

La intradermoreacción con esporotricina, se practica con la fracción metabólica polisacárida obtenida del *S. schenckii*, se inyecta intradermicamente en el antebrazo o la espalda una décima de mililitro del antígeno a una dilución de 1:2,000. La lectura se realiza con los mismos criterios del PPD. La lectura se realiza a las 24 a 48 horas. Una zona indurada de 5 mm. de diámetro se considera positiva.

### Diagnóstico

#### diferencial

Depende de las formas clínicas de presentación. En la *esporotricosis cutánea linfática* debe hacerse el diagnóstico diferencial con la leishmaniasis, micobacterias atípicas, tuberculosis cutánea gomosa, sífilis, cromomycosis, infecciones piógenas, lepra tuberculoide y enfermedad por arañazo del gato. La forma *cutánea fija* con la leishmaniasis, tuberculosis verrucosa, cromomycosis, infecciones por micobacterias atípicas, impétigo, carcinoma espinocelular. La esporotricosis cutánea hematogena de tuberculosis, gomas sífilíticas, coccidioidomycosis<sup>21,24</sup>

#### Pronóstico

El pronóstico es bueno en las formas clínicas linfocutáneas y fijas, no así en las formas hematogenas y sistémicas.

### Tratamiento

#### 1. Yoduro de potasio

El *yoduro de potasio* es el tratamiento de elección para las formas cutáneas de esporotricosis, debido a que tiene excelente efectividad. La dosis es de 3 a 6 gramos por día repartidos en tres tomas, iniciándose con un gramo por día para evaluar la tolerancia. La solución se prepara de la siguiente forma: Ioduro de potasio 10 gr. en 100 cc. de agua bidestilada en frasco oscuro, de manera que 10 cc ( una cucharada) es igual a 1 gramo. Así se puede manejar tantas cucharadas como gramos se requiera. La dosis en niños es de 1 a 3 gr./día. La duración del tratamiento es hasta de 4 semanas después de la desaparición de los síntomas. (Promedio de 3 meses)<sup>2,22,23</sup>.

Los efectos indeseables son: náuseas, anorexia, diarrea, sialorrea y erupción acneiforme. En general es bien tolerado.

#### 2. Antimicóticos sistémicos

Los tratamientos alternativos son los azoles (itraconazol, ketoconazol, fluconazol). También se han empleado griseofulvina y terbinafina como alternativas<sup>21</sup>.

El *itraconazol* a la dosis de 200 a 300 mg/día durante 4 a 6 meses es una de las mejores opciones alternativas para el tratamiento de la esporotricosis. Está indicado en pacientes que desarrollan alergia a los yoduros, respuesta lenta o fracaso terapéutico<sup>2,21</sup>.

*Ketoconazol* 200 mg dos veces al día. En general la respuesta no es tan efectiva como el yoduro de potasio, además se requiere tratamiento prolongado.

La *terbinafina* a la dosis de 250 a 500 mg/día ha sido manejada con buenos resultados. Es una buena opción terapéutica, particularmente en niños<sup>21,22</sup>.



Se reporta el uso del *Fluconazol* a la dosis 100 a 400 mg/día con remisión de las lesiones.

La *griseofullvina* a la dosis de 10 a 15 mg/kg (500 mg/día) ha mostrado eficacia en adultos. Requiere tratamiento prolongado de 4 a 6 meses. Generalmente no se recomienda su uso por las molestias gástricas que ocasiona.

Pacientes con SIDA requieren itraconazol 200 mg/día durante toda su vida.

### 3. *La anfotericina B*

Debe utilizarse para los casos de esporotricosis sistémica o anérgica, sobre todo cuando hay compromiso óseo, visceral o pulmonar. La dosis es de 0.7 a 1 mg/kg/día. Se inicia con 5 mg cada tercer día, hasta alcanzar la dosis máxima de 30 mg.

Algunos pacientes han sido tratados con *5-fluorocitosina* a la dosis de 100 mg/kg/día.

### 4. Termoterapia

La termoterapia se ha utilizado desde hace años. Los primeros reportes fueron hechos en las décadas de 1950 y 1960 por Thomas y Mackinnon<sup>29</sup>. Está indicado en casos de esporotricosis cutánea limitada, preferentemente fijos. Se da en forma de baños calientes, controlando la temperatura entre 42 y 45 °C, una sola vez durante 30 minutos, o tres veces al día durante 15 minutos<sup>29</sup>.

### 5. Sulfametoxazol - trimetoprin

Se ha reportado buenos resultados a la dosis de 4 tabletas por día (400 mg sulfametoxazol, 80 mg trimetoprin) durante tres a cuatro meses. Se ha empleado con buenos resultados en la esporotricosis cutáneos osterarticular asociado a yoduro de potasio<sup>21</sup>.

## MICETOMA

**Sinonimia:** Pie de Madura, maduromicosis

### Definición

El *micetoma*, es una enfermedad infecciosa crónica, subcutánea y granulomatosa causada por diferentes especies de hongos verdaderos (eumicetomas) o por un grupo de bacterias filamentosas aerobias (actinomicetoma); caracterizada clínicamente por un aumento de volumen de los tejidos subcutáneo, con tendencia a afectar a músculos y tejido óseo, produciendo deformación de la región; con inflamación, nódulos, abscesos, fistulas y fibrosis que contribuye a darle una consistencia firme. Afecta principalmente las extremidades inferiores, particularmente el pie<sup>2,30</sup>.

### Aspectos históricos

Aunque se trata de una enfermedad muy antigua, texto religioso escrito en sánscrito entre los años 2000 y 1000 a.C., menciona una enfermedad llamada «padavalmika : (pie hormiguero)». Desde principios del siglo pasado se tiene indicios del conocimiento popular de esta enfermedad por algunas palabras utilizadas como «slipada» o «slipatham», que significan «pie de elefante». La primera descripción de la enfermedad la hizo *John Gill* en 1842 en Madura (India), por lo cual le dio el nombre de «*pie de Madura*», quien se refiere a un tumor del pie<sup>30,31</sup>. *Colebrook* en 1842 lo denominó pie de Madura. *Godfrey* en 1946, observa la presencia de «*granos negros*» y lo denomina *Morbus tuberculosis peidis*. *Vandyke Carter* en 1860 confirma la etiología fúngica, describiendo los «*granos negros*» y los granos pálidos. En 1874 lo publica en forma de una monografía bajo el título «*On micetoma or the fungus disease of India*», en la que describe los aspectos clínicos y etiológicos |.

En la época contemporánea se siguen dando aportaciones en los diferentes campos de los micetomas<sup>30</sup>.

En el Perú según separata del **Dr. Hugo Pesce**, la primera descripción fue hecha por **Edmundo EscomeI** en 1924, **Hugo Pesce** en 1942 (no publicado), **Kuczunski** en 1944, **O'Hara** (tesis de 1945), **R. Gastelumendi** (5to caso en 1952), **J. Manrique** en 1952 (no publicado). Posteriormente el **Dr. Oscar Romero Rivas** en 1986 realiza el mapa de la distribución geográfica de las micosis profundas en el Perú<sup>31,32</sup>.

## Epidemiología

El **micetoma** se encuentra en áreas geográficas muy específicas<sup>30</sup>. Es endémico en climas tropicales y subtropicales de África, Sudamérica, Centroamérica y América del Norte, entre las latitudes 15° Sur y 30° Norte. El mayor número de casos se han reportado en México, Venezuela, Brasil, India y Pakistán<sup>31,34,35</sup>. En el continente Americano México, Brasil y Venezuela, son los países con mayor prevalencia de estas micosis profundas.

En el Perú, el **micetoma maduromicótico** se distribuye en los Departamentos de Piura (Talara, Sullana), Lambayeque (Olmos, Morrope, Cayalti), La Libertad (Chepén), Amazonas (Bagua Grande y Bagua chica), Ancash (Huari, Huaraz, Chasquitambo). El **micetoma actinomicótico** se distribuye en Piura, Lambayeque (Olmos y motupe, Tután, Cayalti), Cajamarca (Santa Cruz y San Miguel), Junin (La Merced, Tarma) y Arequipa<sup>32,33</sup>

Es más frecuente en varones, a razón de 3:1, en especial en campesinos que andan descalzos o con sandalias, que lo exponen a los agentes del micetoma y a los traumatismos<sup>8</sup>. Se ha observado en niños de 3 años de edad y en personas de 80 años,

predominando entre la segunda década de la vida<sup>35</sup>.

## Etiología

El **micetoma** puede ser ocasionado por **hongos verdaderos o eumicetos** (micetoma eumicético) o por bacterias aeróbicas llamadas **actinomicetos** (micetoma actinomicético). Cuadro N° 3. Entre los agentes que pueden causar **micetoma por eumicetos** tenemos: *Madurella mycetomatis*, *Madurella grisea*, *Leptosphaeria senegalensis*, *Pyranocheta romeroi*, *Exophiala jeanselmei*, *Aspergillus nidulans* *Pseudoallescheria boydii*, *Zophia rosatti*, *Fusarium* sp., *Acremonium* sp.

Entre los agentes que pueden causar el **micetoma por actinomicetos** tenemos: *Nocardia brasiliensis*, *Nocardia asteroides*, *Nocardia otitidis cavium*, *Actinomadura madurae*, *Actinomadura pelletieri*, *Streptomyces somaliensis*<sup>33,35</sup>. Los agentes más frecuentemente encontrados son la *Nocardia brasiliensis*, *Actinomadura madurae* y *Streptomyces somaliensis*.

## Patogenia

Los agentes etiológicos del micetoma se encuentran en la naturaleza: tierra, vegetación (cactus o planta espinosa), madera (astilla), etc., pasa a la piel por inoculación directa, produciendo una infección dérmica y subcutánea, luego puede haber invasión más profunda, afectando el músculo y el hueso. Este proceso puede desarrollarse en poco tiempo o a lo largo de varios años<sup>4,35,36</sup>. Son factores de riesgo la falta de calzado protector, malnutrición y las heridas o traumatismos cutáneos no protegidos<sup>4</sup>. Se presenta con más frecuencia en los miembros inferiores (70%) como el pie, pierna y rodilla; en miembros superiores (10%) como mano,

**Cuadro N° 3. Agentes etiológicos del micetoma** <sup>3,35,36</sup>

EUMICETOS	ACTINOMICETOS
Acremonium kiliense	<b>Actinomadura madurae</b>
Acremonium falciforme	A. pelletieri
Acremonium recifei	A. brasiliensis
Aspergillus nidulans o spp.	<b>Norcadia coeliaca</b>
Cochliobolus spicifer	N. dassonvillei
Curvularia geniculata	N. otitidiscaviarum (antes N caviar)
Curvularia lunata	<b>Streptomyces albus</b>
Exophiala jeanselmei	S. griseus
Fusarium spp. (F. moniliforme, F. Solari F. oxysporum)	S. somaliensis
Leptosphaeria senegalensis	
Leptosphaeria tompkinsii	
Madurella grisea	
Madurella mycetomatis	
Neotestudina rosatii	
Pseudoallescheria boydii	
Pseudochetosphaerionema larense	
Pyrenocheata romeroi	
Pyrenochaeta mackinonii	
Corynespora cassicola	
Cylindrocarpon destructans	
Polycytella hominis	
Bipolaris spieifera	
Zophia Rosatti	

antebrazo, brazo y tronco, y en otras partes del cuerpo (10%) como abdomen y tórax.

### Manifestaciones clínicas

Las manifestaciones clínicas del micetoma es la misma, independiente del agente etiológico; sin embargo, el cuadro clínico del *actinomicetoma* es de más rápida progresión que la del *eumicetoma*. El *actinomicetoma* presenta una lesión más de tipo inflamatorio, generalmente acompañada de infecciones secundarias; es más destructivo e invade los huesos desde etapas muy tempranas de la infección.<sup>35,37</sup> El *eumicetoma*, por el contrario es de progresión más lenta y progresiva, poco inflamatoria, la afectación del hueso es tardía y producen menor deformidad o

discapacidad funcional, presenta márgenes bien definidos y permanece encapsulado por largos periodos de tiempo y menor número de fístulas<sup>35-38</sup>.

La lesión inicial es una pequeña pápula eritematosa dura en el lugar de la inoculación, con el tiempo se transforma en un nódulo que puede ulcerarse y se fistulizar; drena un exudado seropurulento donde es posible observar el grano productor, luego aparecen otras lesiones papulosas satélites. La evolución es lenta, presentándose un aumento progresivo de volumen y deformidad de la región afectada de tipo tumoral. (**Figura N° 7**). En los primeros meses no hay dolor. A continuación se invade los tejidos más profundos, existe

afectación ósea y en ocasiones se forman cavidades en el hueso afectado. Los micetomas más avanzado, con gran destrucción de tejidos, pueden ser incapacitantes e invalidantes<sup>2,4,35</sup>.

La topografía habitual es con mayor frecuencia en el pie, fundamentalmente, a nivel de la articulación tibiotarsiana, pero podemos observarla en cualquier sitio a lo largo de la extremidad inferior, piernas, manos, antebrazos, en zonas expuestas a inoculaciones con material contaminado.

## Diagnóstico

El diagnóstico depende el examen clínico del micetoma y de laboratorio para identificar la especie causal, además del estudio radiológico de la zona afectada.

Clínicamente el *micetoma* se diagnostica teniendo en cuenta la siguiente triada de signos:

1. Tumefacción (Deformidad del área afectada)
2. Fístula y
3. Granos.

Triada clínica considerada patognomónica<sup>36,37</sup>. Los estudios de laboratorio incluyen:

### a. Examen directo

Se toma una muestra del exudado seropurulento de las lesiones y lo examinamos con KOH con el microscopio, buscando la presencia de los granos, que van a tener forma, tamaño, color, estructura y afinidad tintorial característica, los cuales son diferentes de una especie a otra<sup>2,25</sup>. Cuadro N° 4.

### b. Cultivo

Los medios de Sabouraud o el micosel son los más comúnmente empleados. Los granos constituyen una fuente fundamental de material para el cultivo.

### c. Histopatología

Se debe realizar una biopsia profunda de la lesión. Los granos como el tejido biopsiado deben ser enviados al dermatopatólogo para su estudio, utilizando técnicas histopatológicas.

El estudio histopatológico del tejido enviado muestra una hiperplasia pseudoepiteliomatosa y fibrosis acompañados de inflamación supurativa y granulomatosa en la dermis y el tejido subcutáneo. Los gránulos característicos son colonias de microorganismos concentrados.

### d. Estudio citológico (Test de Tzank)

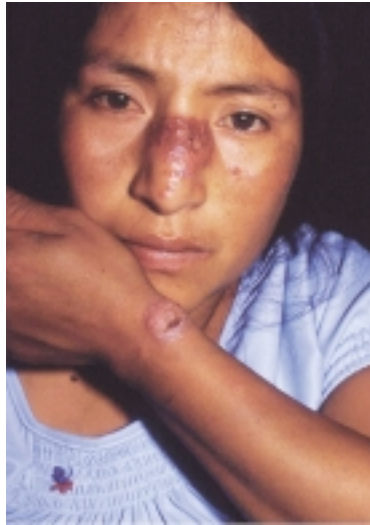La aspiración con aguja de la lesión para estudio citológico, es una técnica de rutina útil en el diagnóstico, muy simple y barata, muy precisa y bien tolerada por el paciente<sup>35</sup>.

### e. Rayos X del área afectada

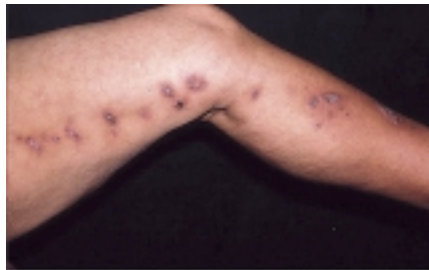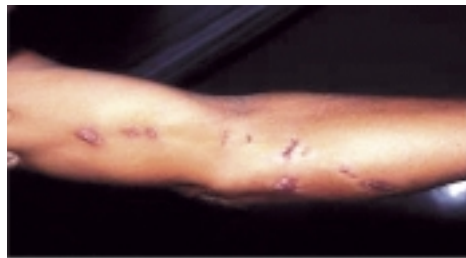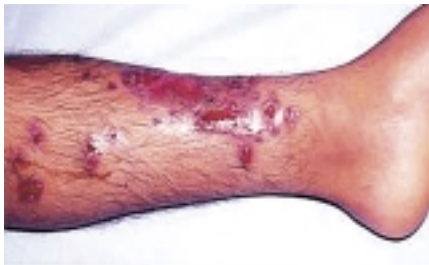La radiología es una herramienta útil para el estudio del micetoma. Las lesiones iniciales muestran una masa única o dispersa en el tejido celular subcutáneo. En etapas posteriores pueden observarse calcificaciones y a veces obliteración de los planos de la fascia. A medida que crece el granuloma se puede observar lesiones por compresión del hueso y reacción del periostio. Las fases avanzadas pueden observarse cavidades óseas de tipo cavitario llamadas «*geodas*»<sup>35</sup>.

### f. Ultrasonido

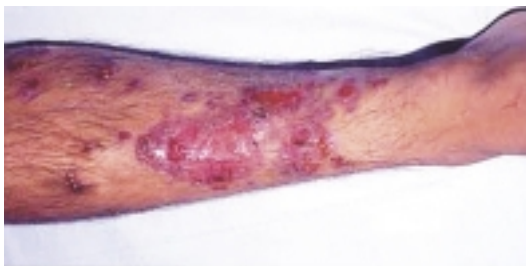Permite estudiar el tamaño y la extensión del micetoma, lo cuál puede ser útil para planificar posible intervención quirúrgica. A través de esta técnica se puede observar los granos, la capsula y el granuloma inflamatorio del micetoma.



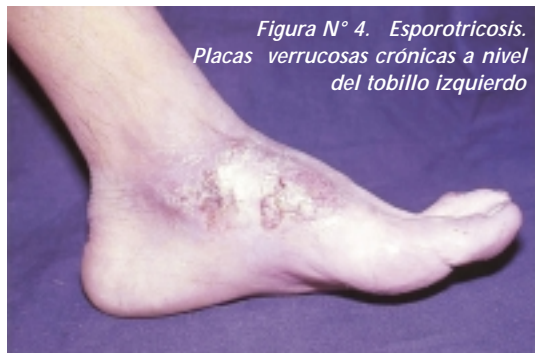**Figura N° 1.** chancro esporotricótico. Se observa nódulo ulcerado en la muñeca izquierda y otra en el dorso de la nariz. Fotos cortesía Drs. Oscar Romero y Carlos Galarza. Catedra de Dermatología UNMSM.



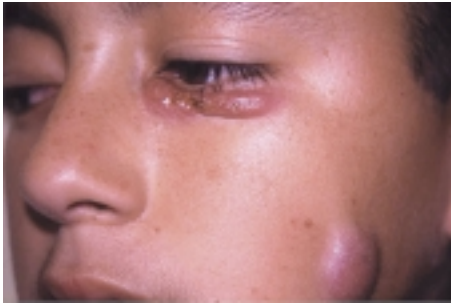**Figura N° 2.** Esporotricosis. Lesiones nodulares, ulceradas que siguen el trayecto de los linfáticos localizados en los miembros inferiores superiores.



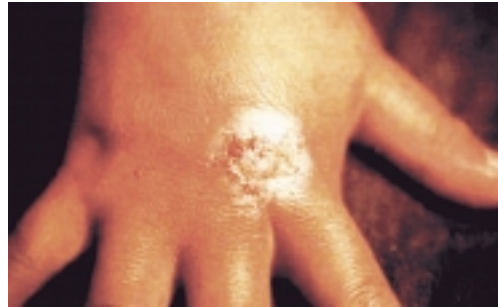**Figura N° 3.** Esporotricosis. Nódulos y placas costrosas confluyentes de trayecto linfático, extendiéndose en el miembro inferior.



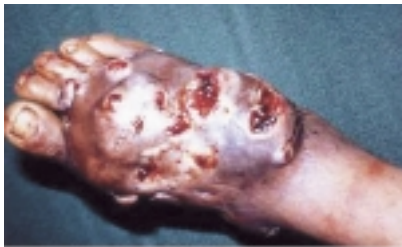**Figura N° 4.** Esporotricosis. Placas verrucosas crónicas a nivel del tobillo izquierdo



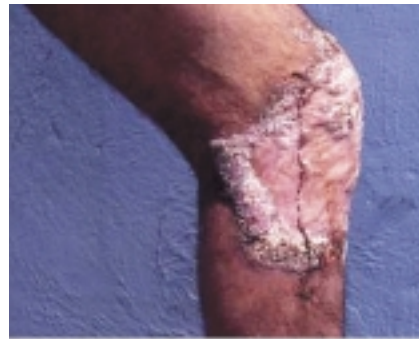**Figura N° 5.** Esporotricosis. Compromiso facial en una niña. Lesiones gomosas en el párpado inferior y en la mejilla.



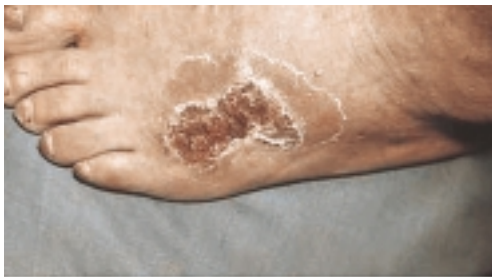**Figura N° 6.** Esporotricosis cutánea fija. Placa verrucosa en dorso de la mano. Paciente del Dr. Roy García cuadros



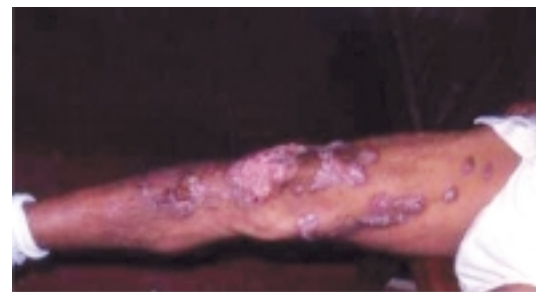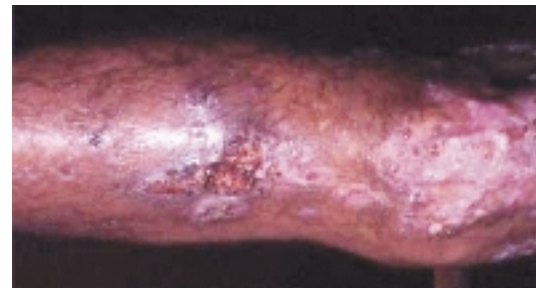**Figura N° 7.** Micetoma maduromicótico. Lesión tumoral en el pie derecho de un paciente procedente de Piura. Prof. Dr. Oscar Romero Rivas. 1983



**Figura N° 8.** Cromomicosis. Placa solitaria verrucosa localizada en la rodilla, bordes elevados.

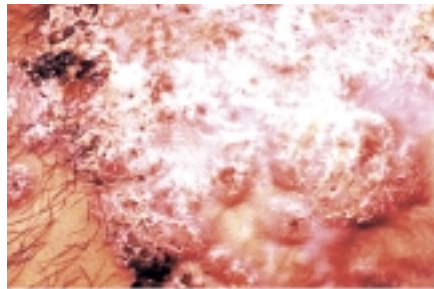
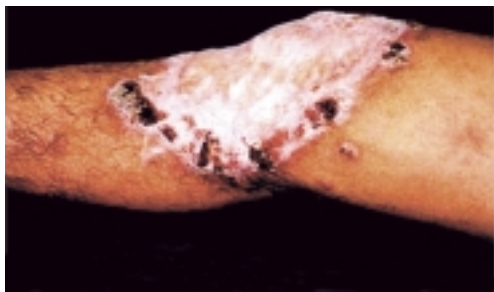
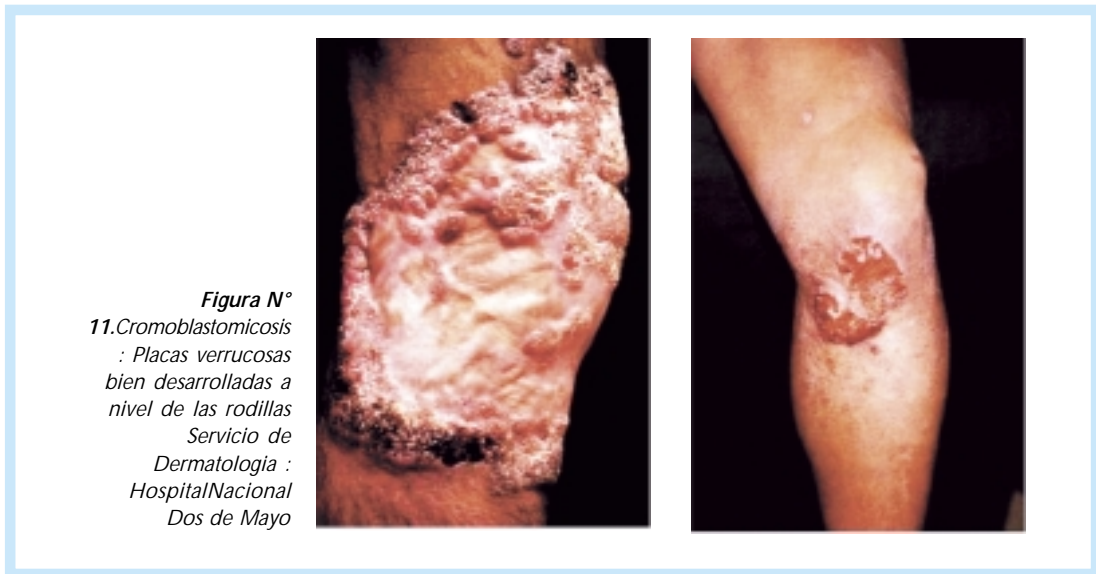
**Figura N° 9.** Cromomicosis. Placa verrucosa en la parte dorso lateral del pie. Localización frecuente de esta micosis.

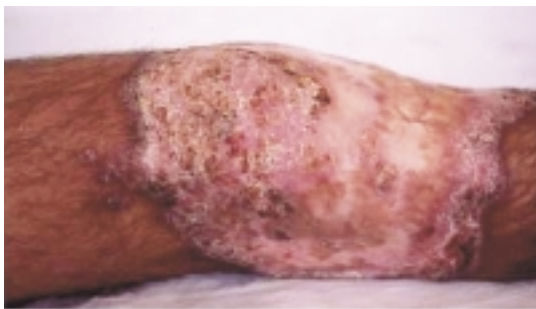

**Figura N° 10.** Lesiones de cromomicosis que progresan lentamente, observándose pápulas eritematosas, nódulos, úlceras y placas verrucosas en miembros inferiores.

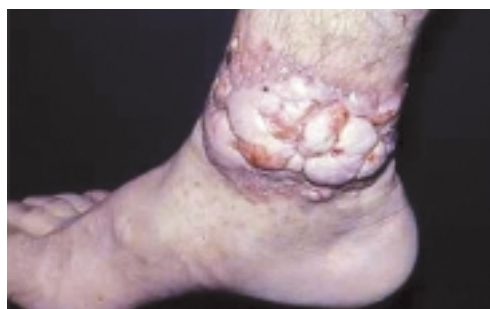



**Figura N° 12.** *Cromoblastomycosis*: Vistas a mayor aumento. Placas verrucosas



**Figura N° 13.** Placas verrucosas muy características de la cromomycosis, áreas de atrofia, descamación y costras



**Figura N° 14.** *Lobomycosis*. Lesión tumoral de aspecto queloideo a nivel del tobillo. Prof. Dr. Oscar Romero Rivas

## Diagnóstico diferencial

Para el diagnóstico de micetoma son importantes la historia tanto como el aspecto clínico; sin embargo, para distinguir el micetoma de otros procesos con aspecto similar es necesario el diagnóstico de laboratorio<sup>4</sup>.

Es necesario hacer el diagnóstico diferencial con: Botriomicosis, *peudomicetomas* como esporotricosis, tuberculosis coalicuativa, tuberculosis osteoarticular, osteomielitis (dan fístulas pero no granos).

## Pronóstico

El pronóstico del micetoma depende de tres factores:

1. Del agente etiológico
2. De la topografía clínica
3. Del grado de compromiso o profundidad.

En general los eumicetomas son de pronóstico sombrío y escasa respuesta al tratamiento. Para obtener resultados debe tratarse mediante cirugía antes que se afecte el hueso, pero con frecuencia requiere amputación.

**CUADRO N° 4. Color de los granos en los micetoma<sup>4,36</sup>**

PATÓGENO	ESPECIE	COLOR DE LOS GRANOS
v Actinomicetoma	<ul style="list-style-type: none"> <li>• Nocardia brasiliensis</li> <li>• Nocardia asteroides</li> <li>• Nocardia caviae</li> <li>• Nocardia transvalensis</li> <li>• Nocardia dassonvillei</li> <li>• Actinomyces israelí</li> <li>• Actinomyces pelletieri</li> <li>• Actinomadura madurae</li> <li>• Streptomyces somaliensis</li> </ul>	<p>Blanco a amarillo, multilobulado, Blanco sucio, blando, Blanco a amarillo, lobulado, Blanco a amarillo, Blanco a amarillo, Blanco a amarillento Rojo - coral Blanco a rosa Blanco grisáceo – marrón.</p>
v Eumicetoma	<ul style="list-style-type: none"> <li>• Madurella mycetomatis</li> <li>• Madurella grisea</li> <li>• Exophila jeanselmei</li> <li>• Leptosphaeria tomkinsii</li> <li>• Leptosphaeria senegalensis</li> <li>• Pyrenochaeta romeroi</li> <li>• Pyrenochaeta machkinonii</li> <li>• Phlenodomus avramii</li> <li>• Acremonium falciforme</li> <li>• Acremonium liliense</li> <li>• Acremonium recifei</li> <li>• Fusarium moniliforme</li> <li>• Fusarium solani</li> <li>• Neotestudina rosatii</li> <li>• Pseudallescheria boydii</li> </ul>	<p>Negro Negro Negro Negro Negro Negro Negro Negro Blanco Blanco Blanco Blanco Blanco Blanco Blanco Blanco.</p>



## Tratamiento:

### a. Micetomas eumicéticos

#### 1. Diagnóstico precoz.

Para obtener buenos resultados terapéuticos, el micetoma eumicético debe ser diagnosticado de manera precoz.

#### 2. Tratamiento quirúrgico

Mediante cirugía, con un margen ancho de tejido circundante normal, antes que se afecte el hueso. En casos muy severos es necesario recurrir a la amputación.

#### 3. Tratamiento antifúngico

Una vez eliminada la lesión: El tratamiento es prolongado:

- **Ketoconazol:** 400 mg/día. Para la mayoría de expertos es el mejor tratamiento antifúngico. Se emplea por meses o años. Tratamiento pre y post quirúrgico
- **Itraconazol:** 300 – 400 mg/día. Para algunos no ha dado resultados esperados.
- **Voriconazol:** Antimicótico de amplio espectro para administración vía oral o IV. Dosis 200 mg cada 12 horas vía oral IV: 6 mg/kg cada 12 horas. Ha resultado beneficioso en el tratamiento del micetoma.
- **Anfotericina B.** 0.75 – 1.25 mg/kg/día. Para algunos autores no es muy eficaz.

### b. Micetomas actinomicéticos.

Se han empleado múltiples esquemas de tratamiento.

1. **Trimetropin – sulfametoxazol:** 80-400 a 160 – 800 mg cada 12 horas, administrado durante varios meses o años, es el tratamiento actual.

2. **DDS (diaminoclifenil sulfona):** 100 – 200 mg/día.
3. **DDS (100 – 200 mg/día) + trimetropin-sulfametoxazol (80-400 a 160 a 800),** cada 12 horas es el esquema que más se emplea actualmente en el tratamiento de los micetomas actinomicéticos.
4. **Amoxicilina + Ácido clavulámico:** 500 mg cada 6 a 8 horas. Por un periodo de cinco meses.
5. **Amikacina 15 mg/kg/día + Trimetropin-sulfametoxazol 80-400 mg cada 12 horas.** Se emplea en casos recalcitrantes a la terapia.
6. **Amikacina + imipemen (infusión IV en 30 minutos. 250 – 500 mg cada 8 a 12 horas.)**
7. **Minociclina:** 100 mg/día. Cuando no hay afectación ósea.
8. Cuando hay resistencia se emplean otros medicamentos: Estreptomina, fosfomicina, rifampicina, isoniacida, quinolonas.

El tratamiento en los micetomas se emplea hasta cumplir los siguientes criterios de curación:

- Cierre de las fístulas
- Negativización micológica: Directo y cultivo
- Disminución o desaparición de la inflamación
- Resolución de las lesiones óseas
- En la histopatología fibrosis. No debe haber células inflamatorias.

## CROMOMICOSIS

Sinonimia: Cromoblastomicosis, Dermatitis verrucosa, Enfermedad de Pedroso y Lane, Enfermedad de Fonseca, Cladosporiosis.

## Definición

La *cromomycosis* (*cromoblastomycosis*) es una enfermedad micótica subcutánea o profunda, causada por un hongo dematiáceo (hongos productores de colonias negras), caracterizada clínicamente por nódulos o placas verrucosas localizados preferentemente en los miembros, de evolución extremadamente crónica, y que ocasionalmente pueden diseminarse por vía linfática o hematogena<sup>2,4,58,39-41</sup>. **Figura N°8**

## Aspectos históricos

*Alexandrino de Morales Pedroso* en 1911 (Brasil), observa el primer caso de *cromomycosis*, recién lo publica en 1920 con Gómez los hallazgos de cuatro casos<sup>39,40</sup>. *M. Rudolph* en 1914, fue el primero en publicar un caso clínico micológicamente idéntico al de Pedroza, en un paciente del Estado de Minas Gerais (Brasil)<sup>33,40</sup>. *Lane y Medlar* en el año 1915 publican el primer caso en Boston, en el que se aísla un nuevo hongo perteneciente al género *Phialophora*<sup>4,420</sup>. En 1922 *Brumpt* establece que el agente causal del primer caso de Pedroso era una especie nueva que denominó *Hormodendrum pedrosoi*. A partir de estos casos, muchos son los que se han publicados sobre cromomycosis, en especial en Brasil, Costa Rica, República Dominicana, Colombia, Venezuela y Puerto Rico<sup>39,40</sup>.

En el Perú, según Hugo Pecse, el primer caso fue descrito por J. Miranda en 1955 y 4 casos por J. Morales en 1955.

## Epidemiología

La *cromomycosis* ha sido observada en todo el mundo, aunque con una marcada predilección en las regiones tropicales o subtropicales, y a veces en zonas templadas. Los países con mayor número de casos reportados son Brasil y Costa Rica. Otros

países incluyen Cuba, República Dominicana, Puerto Rico, Guatemala, Honduras, Venezuela, Colombia, México, Madagascar. Se han comunicado pocos casos en Estados Unidos, Finlandia, Rusia, Japón, etc., países subtropicales y climas fríos<sup>39</sup>. En el Perú el Prof. *Dr. Oscar Romero* ha identificado las áreas geográficas y reportado en los departamentos de la Libertad (Trujillo), Cuzco (La Convención, Machu Picchu), San Martín (Lamas) y Ayacucho (San Miguel)<sup>32</sup>. Otros departamentos reportados son Piura, Cajamarca (Kuelap), Anchas (Huaraz), Puno (Juliaca), Ica (Paracas, Nazca), Arequipa (Cañon del Colca), Madre de Dios (Puerto Maldonado).

La *cromomycosis* afecta principalmente adultos entre los 30 y 60 años (67% de los casos), predomina en varones en una relación 4:1, excepto en Japón donde ambos sexos son afectados por igual. Hay pocos casos reportados en niños. Se observa en todas las razas. Es más frecuente entre los trabajadores agrícolas que caminan descalzo, leñadores y granjeros<sup>8,39,41</sup>.

El hábitad y la fuente de infección está en la naturaleza, en el suelo, vegetales, sobre todo en la pulpa de la madera. Habitan de preferencia en lugares de climas húmedos y cálidos con un rango de temperatura de 20 y 25 °C., una precipitación fluvial promedio de 800 a 1.500 mm. por año<sup>39</sup>.

## Etiología

Los agentes causales de la cromomycosis son hongos hifomicetos de la familia Dematiaceae y las especies son: Cuadro N° 5. Los más importantes *Phialophora* verrucosa. *Cladosporium carrionii* y *Fonsecae pedrosai*<sup>39,42</sup>.

Se ha descrito una gran variedad genética de hongos negros, mediante técnicas de

reacción en cadena a la polimerasa (PCR) y polimorfismo en la longitud de los fragmentos de restricción. Esto ha llevado a dividirlo en dos grupos genéticamente heterogénios<sup>8</sup>:

1. *Fonsecaea pedrosoi* y *Fonsecaea compacta*;
2. *Cladophialophora* (*Cladosporium*) *carrioni*, *Cladophialophora* (*Xylohypha*) *bantiana*, *Phialophora verrucosa* y *Rhinocladiella* spp<sup>8</sup>.

Los hongos se encuentran en el suelo, en las plantas en descomposición y las maderas.

<b>CUADRO N° 5.</b> <b>Agentes etiológicos de la</b> <b>cromomicosis<sup>3,8,39,41</sup>.</b>	
<ul style="list-style-type: none"> <li>● Clase: Deuteromycetes</li> <li>● Subclase: Hiphomycetes</li> <li>● Orden: Moniliales</li> <li>● Familia: Dematiaceae</li> <li>● Especies:                             <ul style="list-style-type: none"> <li>○ <i>Fonsecaea pedrosoi</i></li> <li>○ <i>Fonsecaea compacta</i></li> <li>○ <i>Phialophora verrucosa</i></li> <li>○ <i>Cladosporium carrioni</i></li> <li>○ <i>Rhinocladiella aquaspersa</i></li> <li>○ <i>Botrymyces caespitosus</i>.</li> </ul> </li> </ul>	

## Patogenia

Los hongos se introducen en la dermis y tejido celular subcutáneo por inoculación. Después de uno o varios meses, se inicia con una pequeña lesión de tipo papuloso que se extiende localmente y muy superficialmente, bien delimitada, eritematosa, escamosa, pruriginosa, aspecto de una tiña del cuerpo; se extiende por continuidad y rara vez por vía linfática o hematogena. En esta etapa los polimorfonucleares son importantes en los mecanismos de defensa<sup>39,41</sup>.

## Clasificación

La clasificación la hizo *Carrión* en 1950, basándose en el patrón clínico de la enfermedad en<sup>41</sup>:

- Nodular
- Tumoral
- En placa psoriasiforme
- Verrugosa o vegetante
- Cicatricial
- Elefantásica

## Manifestaciones clínicas

Las manifestaciones clínicas de la cromomicosis varían ampliamente de acuerdo con la localización y el tiempo de evolución<sup>41</sup>. Los sitios iniciales habituales de la infección son los pies, piernas, brazos, mano, la parte superior del tronco, abdomen y nalgas<sup>2,41</sup>. Las lesiones suelen ser unilaterales y asimétricas <sup>41</sup>. (**Figura N° 9**).

Con frecuencia la manifestación clínica inicial es una pápula eritematosa, escamosa y verrucosa o un nódulo no pruriginoso que progresa lentamente en meses o años, después del cual aparece un nuevo grupo de lesiones en la misma área o en áreas adyacentes. Este nuevo grupo de lesiones se caracteriza por ser nódulos verrucosos o granulomatosos, purpúreo y escamoso, o pueden ser tumores lisos y firmes. (**Figura N° 10**). Varias lesiones pueden confluir y formar placas multinodulares, o puede haber varias lesiones como islas dentro de la piel intacta. Las lesiones pueden tener aspecto anular al curar en la parte central y dejar cicatriz. (**Figura N° 11 y 12**). La diseminación se realiza por autoinoculación. Lesiones más antiguas tienden a tomar la forma de coliflor, con aspecto tumoral. Sobre la superficie verrucosa puede haber ulceraciones o puntos negros de material mucopurulento. (**Figura N° 13**). Estas lesiones pueden ser pruriginosas y pocas veces dolorosas<sup>2,4,8,39,41</sup>.

En los casos avanzados se puede observar lesiones en varias etapas de evolución y con aspecto clínico diferente<sup>41</sup>. La fibrosis puede causar linfostasis, luego elefantiasis (pie musgoso). Las estructuras óseas subyacentes son respetadas. Las mucosas y las vísceras tampoco son afectadas. La diseminación hematógena es muy rara<sup>8,41</sup>.

## Diagnóstico

El diagnóstico se basa en la historia y los exámenes de laboratorio. En más del 90% de los casos éste es definitivo..

### 1. Histopatología

En la histopatología se observa un granuloma tuberculoide y en su centro se agrupan numerosos polimorfonucleares con células gigantes multinucleadas a cuerpo extraño, linfocitos, eosinófilos y células plasmáticas. En la epidermis existe hiperqueratosis, acantosis e hiperplasia pseudoepiteliomatosa. En lesiones más antiguas se presenta cambios fibróticos. Se visualizan cuerpos escleróticos denominados *células escleróticas de Medlar* en grupos (esporas del hongo causante). Estas son esféricas, de 4-8 micras, color café-amarillento, con membrana gruesa, plana y tabicada<sup>4,8,41</sup>.

### 2. Datos de laboratorio.

#### a. Examen directo: KOH (Hidróxido de potasio):

En el examen directo con KOH al 10-40% de la muestra obtenida de una lesión, se observa *células fumagoides* (esclerotes de Medlar) en el 80 a 90% de los casos<sup>8,41</sup>.

#### b. Cultivo:

El examen directo se debe confirmar con cultivo en medios habituales. Este método permite identificar las especies.

#### c. Pruebas inmunológicas:

Tienen poca importancia debido a que el proceso es relativamente superficial<sup>39</sup>.

#### d. Rayos X y tomografía:

Útiles solamente en casos esporádicos cuando hay casos de metástasis cerebral y osteolisis.

## Diagnóstico diferencial

El diagnóstico diferencial debe ser realizado con la tuberculosis verrucosa, esporotricosis, epitelioma espinocelular, tiña del cuerpo, psoriasis, sífilis secundaria, micetoma, coccidioidomicosis y linfostasis verrucosa<sup>8</sup>.

## Tratamiento

Las opciones terapéuticas en la cromomicosis son muy limitadas. Los antimicóticos tienen una acción muy limitada, con resultados muy variables. Las terapias combinadas han tenido éxito en el tratamiento de esta micosis. Aún no se cuenta con un tratamiento efectivo, siendo todavía un verdadero problema. Revisaremos algunos esquemas de tratamiento.

### 1. Cirugía

En etapas iniciales, muy limitadas o están bien circunscritas, la mejor opción es la extirpación quirúrgica y la electrodesecación<sup>8,39</sup>.

### 2. Criocirugía / crioterapia

La criocirugía con nitrógeno líquido ha sido el mejor tratamiento para la cromomicosis, recomendado sobre todo en casos limitados y que no se localicen en áreas de flexión. Generalmente se prefiere que sea en una sesión, pero pueden realizarse por áreas en diferentes campos<sup>33,39,41</sup>.

### 3. Otras modalidades terapéuticas:

Han dado resultados variables la electrodesecación, radioterapia, láser de CO<sub>2</sub>, calor intenso local (unos 45 °C.) en conjunto con antimicóticos como el itraconazol<sup>8</sup>.

### 4. Antimicóticos y Terapia combinada

#### a. Anfotericina B.

Se ha utilizado por vía endovenosa, intraarterial e intralesional. Resultado por lo general buenos. Para otros autores parece ser inefectiva. La mejor opción ha sido la combinación de 5-fluorocitocina 3 gr/día + Anfotericina B 50 mg/día tres veces por semana por un total de 12 semanas<sup>33</sup>.

#### b. 5-Fluorocitocina (5FC)

Es uno de los medicamentos que mejores resultados ha dado. Se administra por vía oral a la dosis de 100 – 150 mg/kg peso. Inconveniente ingerir gran cantidad de tabletas y es difícil de obtenerla.

#### c. Ketoconazol

El ketoconazol 200 mg/ día ha demostrado su eficacia, y en algunas ocasiones la cura.

#### d. Itraconazol

Es un medicamento efectivo para el *Cladosporium carrionii*, no así para *F. pedrosoi*. Las dosis deben ser altas de 200 – 300 mg/día durante 8 a 12 meses. Se ha empleado terapia pulso 200 mg/ c/12h por una semana y tres de descanso por 6 meses con resultado efectivo<sup>33,39,43</sup>.

#### e. Saperconazol

Triazol fluorado, es el antimicótico que mejores resultados ha dado, aunque todavía son pocos los estudios. La dosis

es de 100 – 200 mg/día, con resolución de las lesiones. Inconveniente no se encuentra disponible en el mercado mundial.

#### f. Fluconazol

A la dosis de 200 – 400 mg/día. No se tiene mucha experiencia<sup>44</sup>.

#### g. Terbinafina

Con la terbinafina a la dosis de 500 mg/día, se ha conseguido cura clínica y micológica. Requiere más estudios<sup>39,45</sup>.

#### h. Terapias combinadas:

Ha dado resultados satisfactorios en la mayoría de los casos reportados.

- Las terapias más exitosas son la **criocirugía con nitrógeno líquido** así como aplicando calor intenso local (unos 45°C) en conjunto con **antimicóticos** como el **itraconazol**. Las lesiones avanzadas resultan ser las de mayor desafío terapéutico.
- **Itraconazol + 5-Fluorocitocina 5 %** en el tratamiento de la cromomicosis por *Fonsecaea pedrosoi* resultó ser efectiva<sup>46</sup>; lo mismo la combinación de itraconazol y criospray en *exophiala jeanselmei* var *lecanii-corni*<sup>46</sup>.
- **Crioterapia con itraconazol (200 – 300 mg/día)**: Es una combinación que resultó efectiva<sup>47</sup>.
- Láser con CO<sub>2</sub> asociado con la aplicación de calor local, también se ha empleado en el tratamiento de la cromomicosis<sup>48</sup>.
- <sup>†</sup>No se han reportado casos de curas espontáneas.

## LOBOMICOSIS

**Sinonimia:** Blastomicosis queloidea, Enfermedad de Jorge Lobo, Blastomicosis amazónica, micosis queloideiforme, Lepra de los Caiabi, Pseudolepra, Lacaziosis.

## Definición

**La lobomicosis o Blastomicosis queloidinana**, es una infección micótica subcutánea crónica, causada por un hongo levaduriforme la *Loboa lobo*, caracterizada clínicamente por la existencia de lesiones nodulares, queloides, verrucosas o vegetantes, que pueden presentarse en cualquier parte del cuerpo<sup>49,50,51</sup>.

## Aspectos Históricos

El primer caso fue descrito en Brasil por **Jorge Lobo** en 1931, en un paciente indígena proveniente del Amazonas, con el nombre de «**Blastomicosis queloidal**», el cual presentaba lesiones queloides asintomáticas<sup>49,50</sup>. Fialho en 1938 realizó un estudio rutinario de los cortes histológicos del mismo caso, llegando a la conclusión de que se trataba de una nueva entidad a la que denominó «**enfermedad de Lobo**»<sup>50</sup>. **Almeida y Locaz** en 1949 le dieron el nombre de *Paracoccidioides lobo*<sup>49,52</sup>. El 1971 **Migaki y Valerio** descubre la misma enfermedad en Miami. Desde la descripción original se han descritos casos esporádicos en todos los trópicos americanos. En la actualidad se han encontrado varios casos de lobomicosis en los animales, sugiriendo que el hongo sea acuático<sup>49,50</sup>. En el Perú el primer caso de lobomicosis fue reportado por el **Dr. Oscar Romero Rivas**.

## Epidemiología

La enfermedad se adquiere en áreas selváticas y semiselváticas (región amazónica), donde se ha encontrado el mayor número de casos; climas húmedos, calientes y lluviosos, con alturas de 200 msnm, con temperatura promedio de 24 °C la mayor parte del año, pluviosidad anual igual o mayor a 2000 mm.

El mayor número de casos reportados es de Brasil (Zona de Mato Grosso). Se han reportado además en nueve países de Sudamérica, además de Brasil en Colombia, Suriname, Venezuela, Perú, Guayana Francesa, Ecuador y Bolivia. En Centro América se han reportado en Costa Rica, Panamá y México<sup>49,50</sup>.

El hábitat probablemente es acuático, la mayoría de los pacientes infectados tienen relación con este medio.

La mayor parte de casos se presenta en hombres entre la segunda y tercera década de vida, trabajadores agrícolas o habitantes rurales y pescadores; es raro en mujeres y niños. La vía de entrada del hongo es probablemente a través de traumatismos cutáneo<sup>49,50</sup>.

## Etiología

La lobomicosis es causada por la *Loboa lobo*, microorganismo esférico o elíptico como un limón, con diámetro uniforme de 6,0-13,5x5-11 micromicras, rodeado por una pared birrefringente y multinucleado. Este microorganismo no ha podido ser cultivado in vitro<sup>3</sup>.

## Patogenia

La patogenia de esta infección todavía no es muy clara, las lesiones aparecen en el mismo sitio de la inoculación, en forma de pequeños nódulos que se hacen queloides y se extienden por continuidad<sup>50</sup>.

## Manifestaciones clínicas

La *lobomicosis* se presenta clínicamente como lesiones únicas o múltiples, localizadas o generalizadas, siendo la lesión más frecuente y típica la forma nodular, de superficie lisa, brillante, consistencia firme, dura, no distensible, semejante a cicatrices

queloides. Se ha descrito otras formas clínicas de presentación: macular, en placas, infiltrativa, gomosa, ulcerada, verrucosa, esclerodérmica y tumoral<sup>33,49,50</sup>. Las mucosas no se afectan. Algunos paciente refieren prurito, ardor, hipoestesia o anestesia. La evolución es crónica, lentamente progresiva y nuevas lesiones van apareciendo por continuidad o por propagación vía linfática.

Las lesiones pueden aparecer en cualquier parte del cuerpo, sobre todo en las extremidades superiores e inferiores, tronco y pabellones auriculares. Predominan en los pies, piernas, pabellones auriculares antebrazos, codos, rodillas, región lumbar y escapular. Se ha reportado afectación de la cara con nódulos de tipo destructivo<sup>33</sup>.

La **lobomicosis** no afecta el estado general del paciente, y se reporta diseminación en un número pequeño de casos<sup>50</sup>. Es un padecimiento que no tiende a la involución espontánea. La complicación más común es la infección bacteriana agregada; así como el desarrollo de carcinomas epiteliales (carcinoma espinocelular)<sup>33,50</sup>.

## Diagnóstico

El diagnóstico es clínico- epidemiológico y de laboratorio. El diagnóstico de laboratorio se lleva a cabo mediante el examen directo y la biopsia, ambos son patognomónicos.

Diagnóstico de laboratorio:

### 1. Examen directo:

Se realiza con fragmentos de tejido obtenido por cirugía o biopsia. El material obtenido se macera con una pequeña cantidad de solución salina, la masa resultante se coloca en un porta objetos con KOH al 20%. Al microscopio se observan células de aspecto levaduriforme, redondas u ovals, uniformes, monogemantes,

miden de 6-12  $\mu$ m de diámetro, con membranas celulares birrefringentes y gruesas. Las levaduras están unidas en cadenas por finos puentes<sup>50</sup>.

### 2. Histopatología

La biopsia es muy útil sobre todo cuando el examen directo es negativo. La imagen histopatológica muestra granulomas subepidérmicos, constituidos por histiocitos, células gigantes, y extensas zonas de fibrosis hialina. Es posible identificar el microorganismo dentro de los cortes. No presenta hiperplasia pseudoepiteliomatosa, ni abscesos intraepidérmicos a diferencia de las otras micosis subcutáneas. Se han reportados cuerpos asteroides semejantes a los de la esporotricosis<sup>33,50</sup>.

## Diagnóstico diferencial

Debe realizarse con los queloides, fibromas, dermatofibrosarcoma protuberans. Las lesiones verrucosas de lobomicosis deben diferenciarse de la tuberculosis verrucosa, cromomicosis, esporotricosis cutánea fija, paracoccidioidomicosis y piodermitis vegetante<sup>50</sup>.

## Tratamiento

No existe todavía un tratamiento eficaz para la lobomicosis. Se han empleado los siguientes tratamientos<sup>33,50</sup>:

### 1. Cirugía y criocirugía

La cirugía y criocirugía son el tratamiento de elección, sobre todo en las lesiones iniciales.

### 2. Antibióticos

Sulfametoxazol-trimetoprin (2-4 tabletas por día) y clofazimina (100 – 300 mg/día) son los que ofrecen los mejores resultados. Ambas deben emplearse por tiempo prolongado, con reducción de la dosis, individualmente o combinadas.

### 3. Antimicóticos

Los antimicóticos se han empleado con resultados variables en la lobomiosis. se han empleado ketoconazol, itraconazol y anfotericina B.

## RINOSPORIDIOSIS

### Definición

La *rinosporidiosis* es una micosis submucosa y subcutánea granulomatosa crónica causada por un hongo *Rhinosporidium seeberi*, caracterizada clínicamente por la formación de masas polipoideas verrucosas o vegetantes, altamente vascularizados<sup>53-55</sup>.

### Aspectos Históricos

La *rinosporidiosis* fue descubierta en Argentina (Buenos Aires) en 1900 por *Guillermo Seeber*, a partir de un caso de un trabajador agrícola de 19 años que presentaba obstrucción nasal provocada por un pólipo de gran tamaño, que las clasificó como una enfermedad producida por un protozooario denominado *Coccidium seeberi*<sup>53</sup>. Tres años más tarde el médico Inglés *O'Kinealy* observó el segundo caso en la India; el material obtenido fue estudiado por *Minchin* y col., quienes clasificaron el agente etiológico como un nuevo esporozoario denominado *Rhinosporidium seeberi*<sup>53</sup>. La reclasificación del agente etiológico se debe a los trabajos de Ashworth en 1923, quien comparó ambos casos considerándolo similares, y denominó al agente infeccioso *Rhinosporidium seeberi*.

### Epidemiología

Las zonas endémicas se encuentran en regiones tropicales y subtropicales de todo el mundo, donde existen pantanos y aguas

estancadas. Las mayores zonas endémicas están en la India, seguidos de Brasil y Argentina. También se han observado en el sur de Paraguay, Colombia y Venezuela. En centro América se ha reportado en México. En Europa y los Estados Unidos, la mayor parte se han reportado en personas que viajan a India y Ceilán<sup>53-55</sup>.

La fuente de infección y hábitat: El *Rhinosporidium seeberi* no se ha podido aislar del medio ambiente, se cree que su hábitat sea el agua, sobre todo en el fondo de los ríos y estanques.

La puerta de entrada de la infección es la mucosa nasal o conjuntiva ocular y con menor frecuencia la piel. Es posible por el polvo atmosférico traído por el viento sea un factor de la infección localizada a nivel ocular. Su localización en mucosa nasal que es la más frecuente, se relaciona con baños en aguas contaminadas en los que las personas sumergen la cabeza y donde se bañan animales caballares. La enfermedad progresa por continuidad, también se han descrito casos diseminados por vía linfática y hemáticas.

La enfermedad se ha reportado en casi todas las edades, la mayor incidencia es entre la 3<sup>a</sup>. y 4<sup>a</sup>. década de la vida. En relación con el sexo, antes de la pubertad es igual en ambos sexos, sin embargo después de ésta es mayor en hombres que en mujeres en la relación de 4:1, tal vez relacionado con la ocupación<sup>50,53</sup>. No se ha demostrado que esta enfermedad se transmita de hombre a hombre, ni de animal a hombre<sup>53-55</sup>.

### Etiología

La *rinosporidiosis* es causada por el *Rhinosporidium seeberi*, microorganismo que no ha podido ser cultivado y cuya taxonomía no es clara<sup>3</sup>. Para muchos autores pertenece a la clase de los *Chytridiales*,



hongos de las aguas o lodos que actualmente están incluidos dentro de la división *Mastigomycota*<sup>53</sup>. Su hábitat fondo de los ríos y lagos.

## Patogenia

No está bien establecida. Para que se instale el hongo se cree que basta el contacto con las mucosas. Algunos autores consideran que es necesario que exista una solución de continuidad en las mucosas o la piel y cierta susceptibilidad<sup>53</sup>.

## Manifestaciones clínicas

La *rinosporeidiosis* se caracteriza por la formación de lesiones *pseudotumorales* en la mucosa, como un pólipo rojizo y blando, parecido a la frambuesa, con su superficie irregular, con pequeños puntos blancos, cubiertos de secreción mucosa o ligeramente hemorrágico, a veces sangra con facilidad. El estado general es bueno<sup>2,53,54,55</sup>.

La localización más frecuente es la mucosa nasal y la conjuntiva ocular existiendo otras localizaciones como el conducto auditivo externo, mucosa lingual, tráquea, faringe, laringe, bronquios, escleróticas, vagina, pene o uretra, pero son raras sus localizaciones.

## Tipos clínicos:

Se han descrito 5 tipos clínicos<sup>53</sup>:

1. Nasal
2. Laringe y faringe
3. Ocular
4. Cutánea
5. Miscelánea

## Rinosporeidiosis nasal:

Es el tipo más frecuente (70%)<sup>53-55</sup>. Se presenta por lo regular en la mucosa que recubre el tabique de la nariz y los cornetes.

El inicio es insidioso, probablemente posterior a pequeños traumatismos y se desarrollan lentamente dando una sensación de cuerpo extraño. Conforme se desarrollan las lesiones, toman el aspecto de tumores poliposos, pedunculados, friables y sésiles, de color rosa o vino, superficie irregular, aspecto de fresa y fino puntillado blanco. Los síntomas más comunes son: obstrucción nasal, estornudos, sensación de cuerpo extraño y deformidad nasal, dependiendo del tamaño de la lesión<sup>53-55</sup>.

## Rinosporeidiosis de la laringe y faringe:

Es de presentación rara, menos del 0.5 % y frecuentemente suele ser secundaria a la afectación nasal. Se caracteriza por presentar lesiones similares a las de los casos nasales, es decir pólipos friables y sésiles<sup>53</sup>.

## Rinosporeidiosis ocular:

Es el segundo tipo clínico de importancia (20%)<sup>53</sup>, se presenta en personas que nadan o bucean en los ríos. En la conjuntiva palpebral se forman pólipos de color rosa y al hacerse crónicos toman el color rojo oscuro, son lesiones friables, sésiles, blandos y vascularizados. La sintomatología más frecuente son lagrimeo, prurito y fotofobia<sup>53</sup>.

## Rinosporeidiosis cutánea

Es una presentación bastante rara, se inicia siempre casi después de un traumatismo cutáneo, y la localización es muy variable. Puede aparecer en las plantas y manos, cuero cabelludo y tronco. Las lesiones se inicial como lesiones papulares, evolucionan hacia nódulos y son poco pruriginosas. Hay reportes de actividad osteolítica<sup>53</sup>.

## Rinosporeidiosis miscelánea

Hay reportes de que la rinosporeidiosis a afectado otras mucosas, tales como el

paladar, epiglotis, oído externo, ano, vagina y uretra.

Las complicaciones más comunes a todos los tipos de rinosporidiosis es la infección bacteriana secundaria. Hay casos de diseminación mucocutánea e incluso a otros órganos como el bazo, hígado y pulmones<sup>53</sup>.

## Diagnóstico

El diagnóstico se realiza con la clínica, epidemiología y los exámenes de laboratorio.

### 1. Examen directo:

El fragmento de tejido recolectado se macera con KOH al 10% y se coloca entre un porta y cubreobjetos. Al microscopio se observa la forma parasitaria o esférica, de gran tamaño (300 a 350  $\mu\text{m}$ ) de diámetro (esporangios).

### 2. Cultivo:

El agente etiológico no ha podido ser cultivado en los medios rutinarios.

### 3. Biopsia :

En los cortes teñidos con H&E se observa con facilidad los esporangios que miden desde 100 hasta 350  $\mu\text{m}$  de diámetro. La histopatología muestra una reacción inflamatoria crónica granulomatosa, compuesta de polimorfonucleares, células plasmáticas, linfocitos y abundantes células gigantes multinucleadas., que se disponen alrededor de los gérmenes. En ocasiones se observan áreas de necrosis y microabscesos<sup>53</sup>.

### 4. Radiografía de los senos:

Son de utilidad para los casos nasales.

### 5. Rinoscopia

Útil en lesiones nasales.

## Diagnóstico diferencial

La rinosporidiosis puede ser confundida con tumores malignos, embrionarios o

pólipos benignos de fosas nasales, condilomas y hemorroides.

## Pronóstico

El pronóstico por lo general es bueno, aunque algunos pacientes presentan residivas.

## Tratamiento:

### 1. Quirúrgico

El tratamiento más efectivo es la exéresis quirúrgica, con posterior electrodesecación para evitar las residivas.

### 2. Tratamiento coadyuvante:

- a. **Antimoniales** (neostibosan) intravenoso a la dosis de 0.2-0.3 g/día. No sobrepasar la dosis de 4 gr. ( Por efectos tóxicos)
- b. **Diaminodimetilsulfona (DDS)**: Dosis 100 a 200 mg/día. Para evitar las residivas, se ha reportado buenos resultados.

## REFERENCIAS BIBLIOGRÁFICAS

1. Saul A. Lecciones de Dermatología 14ta Ed. Mexico, Mendez editores 2001:264- 338.
2. Hay RJ., Micosis profundas. En Fitzpatrick TB Dermatología en Medicina General 5ta. Ed. Buenos Aires, ed. Médica Panamericana 2001:2512-2530.
3. Carrada T., Corrales-Sánchez JS., Corrales-Sánchez DF. Avances en el conocimiento de las micosis subcutáneas y actinomicetomas (I). Agentes etiológicos y aspectos clínico-epidemiológicos. Piel 1995;10:64-76.
4. Sobera J.O., Elewski B.E. Infecciones por hongos. En Bologna J, Jorizo J., Rapini R. Dermatología. 1er ed. Madrid. Ed. Elsevier 2004:1171-1198.
5. Alarcón R. Micosis profundas. En Herane MI., Urbina F. Dermatología I. 1er ed. Santiago de Chile, Ed. Salesianos impresores AS.2008:48-58.
6. Bonifaz A., Saúl A., Paredes-Solis V., Fierro L., Rosales A., Palacios C., Araiza J. Sporotrichosis in childhood: Clinical and therapeutic experience in 25 patients. Pediatric Dermatology 2007;24(4):369-372.
7. García A., Mayorga J., Soto A., Barba JF. Esporotricosis en niños. Estudio de 133 casos en el Instituto Dermatológico de Jalisco «Dr. José Barba rubio» Med Cutan Iber Lat Am 2008;36(1):18-22.
8. Arenas R. Dermatología diagnóstico y tratamiento 3er Ed. México Ed. Mc Graw Hill Interamericana 2005:402-437.

9. Padilla M del C., Zuloeta EI., Novales J. Esporotricosis linfangítica. Presentación de un caso. *RevCent Dermatol Pascua* 2002;11(3):131-134.
10. Olmos E. Esporotricosis. En Edgar Olmos Texto de Dermatología 25 años. Hospital San José. 1er Ed. Colombia. JAVEGRAF 2007:151-153.
11. García M., Urquiaga T., López N., Urquiaga J. Esporotricosis cutánea em niños. *Dermatol Peru* 2004;14(2):104-109.
12. García M., Urquiaga T., López N., Esporotricosis cutánea en el Hospital Regional de Cajamarca. *Dermatol Perú* 2001;11:87-81.
13. Mayorga J., Tarango MV., Barba RJ. Esporotricosis 100 años después. *Dermatología Rev Mex* 1999;43(S):22-29.
14. Campos P., Arenas R., Coronado H. Epidemic cutaneous sporotrichoosis. *Int J Dermatol* 1994;33:38-41.
15. Lavallo AP., Padilla DMC. PAC *Derma-1*,2000;2:38-43.
16. Flores A., Indacochea S, De La Fuente J, Bustamante B, Holgado W. Esporotricosis en Abancay - Perú. *Peruana de Epidemiología* 1991;4(1):5-10.
17. López JG., Rebolledo M. Esporotricosis linfocutánea en paciente pediátrico. *Reev. Asoc Coloma Dermatol* 2009;17:180-182.
18. Tlougan BE., Podjasek JO., Patel SP., Nguyen XH., Hansen RC. Neonatal sporotrichosis. *Pediatric Dermatology* 2009;26(5):563-565.
19. Conti I. Esporotricosis. *Rev Med Uruguay* 1987;3:135-147.
20. Bove-Sevilla PM., Mayorga-Rodríguez J., Hernández-Hernández O. Esporotricosis transmitida por gato doméstico. Reporte de un caso. *Med. Cutan Iber Lat Am* 2008;36(1):33-35.
21. Bonifaz A. Esporotricosis. En *Micología Médica básica*, 2da. Ed. México, Mendes Editores 2002:185-206.
22. Rodríguez H., Magaña M del C., Juárez L., Arenas R. Esporotricosis cutánea diseminada: Comunicación de un caso. *Dermatología Rev Mex* 2008;52(5):228-230.
23. López LD., Moreno G., Padilla M del C. Esporotricosis facial y linfangítica en un adulto, tratado eficazmente con yoduro de potasio. *Rev Cent Dermatol Pascua* 2004;13(1):25-28
24. Castro E., Pacheco H., Juárez D., Lozano Z. Esporotricosis cutánea fija: reporte de um caso. *Dermatol Pediatr Lat* 2004;2(1):59-63.
25. Bolla L., Di Martino B., Villalba J., Rodríguez M., Knopfermacher O., et al. Esporotricosis cutánea fija de presentación inusual. Descripción de dos casos.
26. Vega-Morquecho O., Bonifaz A., Blancas-Gonzales F., Mercadillo-Pérez P. Esporotricosis cutáneo-hematógena. *Rev. Med Hosp. Gen Mex* 2002;;65(2):98-101.
27. Chavez I., De la Cabada J., Uribe EE., Gómez HJ., Velasco JF., Arias J. Esporotricosis sistémica: comunicación de un caso y revisión bibliográfica. *Med Int Mex* 2007;23:87-90
28. Espinoza-Texis A., Hernández-Hernández F., Lavallo P., Barba-Rubio J., López-Matinez R. Estudio de 50 pacientes con esporotricosis. Evaluación clínica y de laboratorio. *Gac Méd Mex* 2001;137(2):111-116.
29. Pavón N., Bonifaz A., Ponce RM. Termoterapia en esporotricosis cutánea infantil. Comunicación de dos casos. *Dermatología Rev Mex* 2007;51:68-72.
30. Bonifaz A. Micetoma. En *Micología Médica básica*, 2da. Ed. México, Mendes Editores 2002:151-183
31. Villa AM., Cardona-Castro N. Micetoma. *Ver CES Med* 2008;22(1):71-78
32. Romero O, Galarza C. dermatología aplicada Medicina General. Lima, Ediciones San Fernando 1993:92-96.
33. Romero O. Micosis profunda en el Perú. *Folia Dermatol Perú* 1991; 6(3): 54-6
34. Gross ML., Millikan LE. Deep Fungal Infections in the tropics *Dermatologic clinic* 1994,12(4):695-702.
35. Serrano JÁ., Sandoval AA.El micetoma. Revisión. *Soc Ven Microbiol* 2003,23(1):70-79.
36. Castro JG. Micetoma (Pie de Madura, maduromicosis) En Edgar Olmos Texto de Dermatología 25 años. Hospital San José. 1er Ed. Colombia. JAVEGRAF 2007:269-272.
37. Hevia Y., Del Pino J., Pérez R., Alvarez MT., Rondón AJ. De Albornoz MC. Micetoma podálico por *actinomaduræ*. Reporte de 4 casos. *Dermatología Venezolana* 1986;24(1-2):67-70
38. Chavez G., Arenas R., Pérez-Palito A., Torres B., Estrada R. Micetomas eumicéticos por *Madurella mycetomatis*. Informe de seis casos. *Rev Iberoam Micol* 1996;15:90-93.
39. Bonifaz A. Cromomicosis. En *Micología Médica básica*, 2da. Ed. México, Mendes Editores 2002:207-222
40. Burstein Z. Cromomicosis: Clínica y tratamiento, situación epidemiológica em Latinoamérica. *Ver Peru Med Exp Salud Publica* 2004;21(3):167-175
41. Olmos E. Cromomicosis. En Edgar Olmos Texto de Dermatología 25 años. Hospital San José. 1er Ed. Colombia. JAVEGRAF 2007:78-81
42. Simón RD., Moya S., y Abreu M., Cromomicosis. Hongos dematiáceos que intervienen en su etiología. *Rev Cubana Med* 1998;37(3):136-40
43. Kumarasenghe SP, Kumarasenghe MP. Itraconazole pulse therapy in chromoblastomycosis. *Eur J Dermatol* 2000;10(3):220-222.
44. Guerriero C, De Simone C, Tulli A. A case of chromoblastomycosis due to *Phialophora verrucosa* responding to treatment with fluconazol. *Eur J Dermatol* 1998;8(3):167-8.
45. Sevigny GM, Ramos-Caro FA. Treatment of chromoblastomycosis due to *Fonsecaea pedrosoi* with low dose terbinafine. *Cutis* 2000;66(1):45-46.
46. Alió AB., Castro S., Mendoza M., Sc M., Hernández I., Díaz E., y col. Cromomicosis:Uso del tratamiento combinado de itraconazol 5-

- fluorouracilo en fonsecae pedrosoi e itraconazol y crospray en exophiala jeanselmei var lecanii-corni. *Dermatol Venez* 2001;39(1):11-15
47. Bonifaz A, Carrasco-Gerard E, Soul A. Chromoblastomycosis: clinica and mycologic experience of 51 cases. *Mycoses* 2001;44 (1-2):1-7.
48. Hira K, Yamada H, Takahashi Y, Ogawa H. Successful treatment of chromomycosis using carbon dioxide laser associated with topical heat applications.: *J Eur Acad Dermatol Venereol* 2002;16(3):273-275.
49. Garzón E., Soria L., Almeida M. Lobomycosis. Segundo caso reportado en el Ecuador. *Dermatología* 1999;8(1):34-37
50. Bonifaz A. Lobomycosis. En *Micología Médica básica*, 2da. Ed. México, Mendes Editores 2002:229-234
51. Rodríguez-Toro G. Lobomycosis. *Int J Dermatol* 1993; 32(4): 324-332.
52. Elgart ML., Unusual subcutaneous infections. *Dermatol clin* 1996;14(1):105-111.
53. Bonifaz A. Rinosporidiosis. En *Micología Médica básica*, 2da. Ed. México, Mendes Editores 2002:223-228.
54. Angulo F, Castillo A., Angulo R. Rinosporidiosis nasal: A propósito de um caso. *CIMEL* 2007;12(1):26-28
55. Dadá MS., Ismael M., Nevas V., Brando J. Presentación de dos casos de rinosporidiosis nasal. *Acta otorrinolaringol Esp* 2002;53:611-614

---

**Correspondencia:** Dr. Leonardo Sánchez-Saldaña.  
Calle Puerta del Sol 370 Urb. Porta del Sol – La Molina  
Teléfono: (51-1) 365 1686  
Correo electrónico: dr\_leonardosanchez@yahoo.es

*Enma Escalante Jibaja*

#### **PITIRIASIS ROSADA : UNA PRESENTACIÓN ATÍPICA**

*Martínez-Casimiro L, Pérez Ferriols A*  
**Semergen 2009; 35 (06): 284-6**

Este artículo muestra una presentación atípica de pitiriasis rosada en una paciente diagnosticada inicialmente de tiña corporis. La pitiriasis rosada es una dermatosis papuloescamosa aguda y autolimitada que afecta fundamentalmente a niños y adultos jóvenes sin predominancia de sexo. Se postula una etiología infecciosa, fundamentalmente vírica, aunque no ha podido ser confirmada. Esta entidad puede manifestarse con formas atípicas que dificultan el diagnóstico y además es una dermatosis que se irrita con extremada facilidad variando su aspecto clínico. Se reporta el caso de una mujer de 32 años que consultaba por la aparición progresiva a lo largo de 3 semanas de lesiones que se habían iniciado en el muslo derecho a modo de dos placas de mediano tamaño, apareciendo posteriormente nuevas lesiones en espalda, abdomen, cuello y zona intermamaria. Había sido tratada inicialmente con itraconazol oral y ketoconazol tópico. Prurito discreto y aumento en tamaño de las lesiones progresivo motivó realizar biopsia cutánea de lesiones nuevas; que mostró una epidermis discretamente hiperplásica, con un infiltrado linfocitario en la dermis superficial con un patrón perivascular, además de exocitosis linfocitaria focal en algunos puntos. Se administró amoxicilina clavulánico, antihistamínicos orales, mupirocina tópica y prednisona, mejorando las lesiones antiguas pero apareciendo algunas eritematosas con discreta descamación periférica a modo de collarite con aclaración central en el tronco y extremidades. Gracias a estas lesiones típicas y a la histopatología compatible, se confirmó el diagnóstico de pitiriasis rosada de Gibert.

#### **VULVAR SYRINGOMA SUCCESSFULLY TREATED WITH TRANILAST**

*Iwao F, Onozuka T, Kawashima T.*  
**B J Dermatol 2005, 153:220-1247**

3,4 dimethoxycinamo anthranilic acid ( tranilast) es un inhibidor de la liberación de algunos mediadores por células mastocitos, inhibe la liberación de IL 1 beta de monocitos/macrófagos, disminuyendo la proliferación de fibroblastos . Se postula que posee una acción antialérgica, antifibrótica (reduce la síntesis de colágeno en los fibroblastos) Es ampliamente usado en Japón para tratamiento asma bronquial- dermatitis atópica- rinitis alérgica- queloides- cicatrices hipertróficas. Los autores en la Universidad de Sapporo, Japón reportan el caso de siringoma vulvar de 5 años evolución con prurito intermitente, en una mujer japonesa 26 años exitosamente tratado con Tranilast, 300mg VO diario por 6 meses. Observan que a las 3 semanas del inicio del tratamiento, ella presenta mejoría evidente: reducción de tamaño de lesiones y desaparición de prurito. No se registró síntomas ni signos recurrentes 6 meses después de finalizado del tratamiento. El mecanismo de acción de Tranilast en siringoma vulvar es desconocido: posiblemente inhibe la liberación de IL 1 beta de los ductos ecrinos, podría suprimir la proliferación de estroma conectivo. Constituye una alternativa terapéutica en pacientes con esta patología

#### **ONICOMICOSIS EN NIÑOS. ESTUDIO RETROSPECTIVO DE 233 CASOS MEXICANOS**

*Vásquez-del Mercado E, Arenas R .*  
**Gac Méd Méx Vol. 144 No. 1, 2008**

Estudios recientes alrededor del mundo indican que la prevalencia de la onicomicosis está

umentando en la población pediátrica, sobre todo en adolescentes. Los dermatófitos son los agentes etiológicos más frecuentes. Los autores realizaron una revisión retrospectiva de 12 años de los expedientes de 332 niños con sospecha clínica de onicomicosis. Se analizaron variables como sexo, edad, factores predisponentes, uñas afectadas, otras micosis superficiales y los resultados del estudio micológico. Se identificaron 233 casos de onicomicosis, que representan 33% de las micosis superficiales en nuestro departamento. Dos terceras partes correspondieron a adolescentes, sin encontrar diferencia significativa en sexo. Las uñas de los pies se afectaron con mayor frecuencia (94%) que las de las manos (4.2%) y la variedad clínica predominante fue la onicomicosis subungueal distal y lateral. Los dermatófitos (sobre todo *Trichophyton rubrum*) fueron los responsables de la infección en 70%. El estudio llegó a las siguientes conclusiones: Las onicomicosis constituyen 33% de las micosis superficiales en niños. Corroboramos el aumento en su frecuencia, el predominio en uñas de pies (94%) y la etiología dermatofítica (70%). Recomendamos a médicos que atienden niños y adolescentes, la implementación de medidas de diagnóstico y tratamiento.

### TRATAMIENTO QUIRURGICO DE LAS ONICOMICOSIS. UNA REVISION CRITICA

*Arenas R, Ruiz Esmenjaud J*

20° Congreso Mundial de Dermatología 1-5 julio 2002, Paris.

En las onicomicosis, la excisión quirúrgica de la uña puede aumentar el índice terapéutico. Se realiza una revisión crítica de la remoción quirúrgica de la uña o química de la uña. Es una medida lógica para erradicar los patógenos de la enfermedad lateral de la uña y de los restos subungueales producto de la onicolisis. El tratamiento con ungüento de bifonazol-úrea es un procedimiento no quirúrgico, las tasas de curación van de 46% a 75%. El láser de dióxido de carbono también se ha usado en el tratamiento de la onicomicosis. La remoción de la uña enferma es útil si se asocia con tratamiento antifúngico. La avulsión química es una alternativa terapéutica en pacientes que no tienen más de 4 uñas afectadas, en onicolisis

por *Candida*, en niños y pacientes que no pueden ser sometidos a tratamiento sistémico. Es óptimo para pacientes con diabetes mellitus, insuficiencia vascular, neuropatía digital o inmunosupresión y también en aquéllos que reciben anticoagulantes. Alternativas tópicas: amorolfina y ciclopirox. Las conclusiones son: La cirugía no se recomienda como terapia de primera línea; no se ha mostrado que la remoción completa o parcial de la uña acorte el periodo de tratamiento; la avulsión de la lámina ungueal afectada puede ser útil como adyuvante del manejo tópico o sistémico de la onicomicosis.

### SINDROME DEL BABUINO

*Morales-Hernandez J, Fleta-Zaragozano J, Ayensa-Casa A, De Diego-Pericas V, Quevedo-Sanchez E, Yécora-Navarro MD, Olivares-López JL*

*An Pediatr 2009; 68: 486-9*

Se describen los casos de tres niños diagnosticados de síndrome del Babuino, definido por la aparición de lesiones dermatológicas de morfología y distribución características como consecuencia del contacto con mercurio. Se han descrito otras sustancias asociadas a la aparición de este síndrome cuya patogenia no está del todo clara, aunque se cree que es otra forma de dermatitis de contacto. El diagnóstico se basa en la historia clínica y la exploración física y no existe un tratamiento específico.

El síndrome del babuino es una entidad poco frecuente y escasamente diagnosticada en la infancia. Es una dermatitis aguda que aparece como consecuencia de contacto con ciertas sustancias, y se relaciona especialmente con el mercurio proveniente de la rotura de termómetros. Cursa con placas eritematosas que siguen una distribución simétrica y característica que la hace fácil de reconocer: 1) exposición a un fármaco de administración sistémica, ya sea la primera dosis o no; 2) Eritema de bordes definidos en región glútea/perianal y/o eritema en forma de «V» en el área inguinal/perigenital; 3) Afectación de al menos otro pliegue intertriginoso o flexura; 4) Simetría de áreas afectadas; 5) Ausencia de signos y síntomas sistémicos. El diagnóstico se basa en criterios clínicos y no existen pruebas complementarias

que lo confirmen. Su evolución natural es hacia la remisión y no se dispone de tratamiento específico.

**SINDROME DE HIPERSENSIBILIDAD POR USO DE TRIMETOPRIM SULFAMETOXAZOL. REPORTE DE UN CASO.**

*Ticse-Aguirre R, Huayanay-Falconi L, Malaga-Rodriguez G, Ferrufino Llach JC, Ramos-Aguilar C.*

*Rev Med Hered 2009, 17 (2):109-114*

Paciente varón de 27 años que fue admitido por el servicio de emergencia del Hospital Nacional Cayetano Heredia con un tiempo de enfermedad de tres semanas, que inició con rash dérmico pruriginoso en tronco, luego en extremidades. En una semana presentó tos no productiva y disnea. Refiere que un semana antes de su ingreso presentó descamación en piel, disnea de reposos y edema de miembros inferiores. Dos meses antes se le diagnosticó Linfoma noHodgkin células B y neumonitis por *Pneumocystis jiroveci* por lo que recibió trimetoprim/sulfametoxazol. Los exámenes de laboratorio mostraron leucocitosis con eosinofilia, compromiso hepático con patrón colestásico e hipoxemia. La radiografía de tórax mostró neumonitis intersticial. La biopsia de piel mostró reacción alérgica a medicamentos. La erupción cutánea, el compromiso hematológico y sistémico definieron el diagnóstico del síndrome de hipersensibilidad a trimetoprim/sulfametoxazol. Se suspendió este fármaco e inició tratamiento con corticoides. Es necesario conocer el síndrome de hipersensibilidad debido a que se presentan con el uso de fármacos de gran demanda en la práctica clínica; el diagnóstico y tratamiento temprano determinan el pronóstico de los pacientes y esto ocurre

cuando se sospecha su presencia, ya que tiende a mejorar con la suspensión del fármaco responsable.

**ACTIVIDAD ANTIBACTERIANA Y ANTIFUNGICA DE EXTRACTOS DE ALGAS MARINAS VENEZOLANAS**

*Rios N, Medina G, Jiménez J, Yáñez C, García MY, Di Bernardo ML, Gualtieri M*

*Rev Peru Biol 2009, 16 (1): 97-100*

En este trabajo se evaluaron las propiedades bioactivas antibacterianas y antimicóticas de 33 extractos ( etanol, diclorometano, hexano) obtenidos de 11 especies de algas marinas recolectadas en las localidades de San Juan de Los Cayos y Chichiriviche, Estado Falcón, Venezuela. La actividad antibiótica y antimicótico de los extractos se evaluó mediante la aparición de halos de inhibición contra bacterias Gram positivas ( *Staphylococcus aureus*), Gram negativas (*Pseudomona aeruginosa*, *Klebsiella pneumoniae*, *Escherichia coli*) y el hongo *Candida albicans*. De los 33 extractos ensayados sólo 17 presentaron actividad antibacteriana (5 con etanol, 6 con diclorometano, 6 con hexano), resultando activos 14 frente a las especies Gram (-) y 4 contra la especie Gram (+). Las especies algales que mostraron actividad antibacteriana fueron : *Acanthophora* sp, *Bryothamnion triquetrum*, *Gracilaria* sp, *Gelidium* sp, *Caulerpa mexicana*, *Caulerpa* sp, *Caulerpa* spp, *Halimedia incrassata*, *Ulva* sp, *Codium decortatum*, *Sargassum* sp. Ninguno de los extractos de algas ensayados presentó actividad antimicótico sobre *Candida albicans*. Los resultados permiten concluir que las algas de la costa occidental de Venezuela, presentan compuestos bioactivos con actividad antibacteriana.

## Test de Autoevaluación sobre infecciones micóticas cutáneas

Dermatol Peru 2009;19(4):

Dr. Leonardo Sánchez-Saldaña\*, Dra. Rebeca Matos-Sánchez\*\*

La clave de las respuestas del TEST DE AUTOEVALUACION DE INFECCIONES MICOTICAS SUBCUTANEAS saldrá en Dermatol Peru 2010;20(1).

1. **¿Cuál de las siguientes afirmaciones es FALSA respecto a las infecciones micóticas profundas?**
  - a. Afectan solamente estructuras queratinizadas
  - b. Son infecciones que invaden la piel, tejido celular subcutáneo y otros órganos
  - c. Alta prevalencia en regiones tropicales y subtropicales
  - d. Las micosis subcutáneas afecta la dermis y tejido celular subcutáneo
  - e. La esporotricosis en la infección subcutánea más frecuente entre las micosis profundas.
2. **El agente causal de la esporotricosis es:**
  - a. Fusarium spp.
  - b. Madurella mycetomatic.
  - c. Sporothrix. schenckii.
  - d. Acremonium kiliensi.
  - e. Exophiala jeanselmei
3. **¿Cuál de las siguientes afirmaciones NO es cierta en relación a la esporotricosis?**
  - a. Es una micosis subcutánea
  - b. El curso es subagudo o crónico
  - c. Primordialmente afecta piel y linfáticos
  - d. Es frecuente el compromiso sistémico
  - e. El periodo de incubación promedio fluctúa entre una semana y un mes.
4. **La topografía más frecuente de la esporotricosis en el adulto es:**
  - a. Cara
  - b. Miembro superior
  - c. Miembro inferior
  - d. Abdomen
  - e. Tórax
5. **La intradermorreacción positiva con esporotricina celular indica:**
  - a. Esporotricosis diseminada
  - b. Esporotricosis pulmonar localizad
  - c. Esporotricosis antigua
  - d. Esporotricosis activa
  - e. Contacto previo del paciente con Sporothrix schenckii, sin enfermedad activa
6. **Cuál de las formas clínicas de esporotricosis en la más frecuente.**
  - a. Cutánea fija
  - b. Cutánea linfática
  - c. Cutánea diseminada
  - d. Mucocutánea
  - e. Pulmonar localizada
7. **¿Cuál NO es cierta en relación a la esporotricosis cutánea linfática?**
  - a. Es la forma clásica y frecuente de la enfermedad

\* Profesor Invitado de Post grado de Dermatología de la Facultad de Medicina Humana de la Universidad Nacional Mayor de San Marcos, Lima-Perú. \*\* Médico Asistente del Policlínico Militar Chorrillos.



- b. El primer signo que aparece es un pequeño nódulo subcutáneo, no doloroso, móvil, duro en el lugar de inoculación.
- c. El nódulo al ulcerarse forma el llamado chancro esporotricótico
- d. Esta forma clínica respeta los ganglios linfáticos regionales
- e. Puede haber regresión espontánea, si bien existe una tendencia a la cronicidad
8. **¿Cuál es la topografía más frecuente de la esporotricosis en el niño?**
- a. Manos
- b. Pies
- c. Cuero cabelludo
- d. Cara
- e. Tórax.
9. **En relación a la esporotricosis cutánea fija, que afirmación es FALSA.**
- a. Se suscribe estrictamente al lugar de la inoculación
- b. Tiene tendencia a extenderse localmente
- c. Se observa con más frecuencia en áreas endémicas de la enfermedad.
- d. La infección respeta los ganglios adyacentes
- e. Las lesiones pueden ser ulcerativa, verrucosa, papulosa, acnéiforme y en placa eritematosa.
10. **¿Cuál de las siguientes formas clínicas de esporotricosis es la más frecuente en niños?**
- a. Linfática
- b. Cutánea fija
- c. Mucocutánea
- d. Pulmonar localizada
- e. Cutánea diseminada
11. **¿Cuál de las siguientes micosis es la más difundida en el mundo?**
- a. Esporotricosis
- b. Micetoma maduromicótico
- c. Cromomicosis
- d. Lobomicosis
- e. Rinosporidiosis.
12. **El tratamiento de elección de la esporotricosis linfagítica es:**
- a. Griseofulvina
- b. Terbinafina
- c. Itraconazol
- d. Anfotericina B
- e. Yoduro de potasio
13. **En una esporotricosis diseminada con lesiones osteo-articulares, el tratamiento más adecuado sería:**
- a. Anfotericina B
- b. Fluconazol
- c. Yoduro de potasio
- d. Terbinafina
- e. Itraconazol más yoduro de potasio
14. **El cuerpo asteroide, cuando se observa es característico de:**
- a. Cromomicosis
- b. Esporotricosis
- c. Lobomicosis
- d. Paracoccidioidomicosis
- e. Rinosporidiosis
15. **En casos de alergia al yoduro de potasio, respuesta lenta o fracaso terapéutico, cuál de las siguientes opciones debe considerarse como alternativa en el tratamiento de la esporotricosis.**
- a. Ketoconazol
- b. 5-fluouracilo
- c. Itraconazol
- d. Griseofulvina
- e. Fluconazol
16. **La anfotericina B es el tratamiento más eficaz en la forma:**
- a. Linfocutánea residivante
- b. Cutánea fija
- c. Cutánea linfática y cutánea fija
- d. Enfermedad pulmonar diseminada
- e. En la linfocutánea residivante y enfermedad pulmonar diseminada
17. **¿Cuál de las siguientes afirmaciones NO es cierta en relación con el micetoma?**
- a. Es una enfermedad micótica subcutánea y granulomatosa crónica
- b. Afecta principalmente el tórax y las extremidades superiores
- c. Es endémico en climas tropicales y subtropicales de África, Sudamérica, Centroamérica y Norteamérica.
- d. El agente etiológico se encuentra en la naturaleza, tierra, vegetales, plantas espinosas y pasa a la piel por inoculación directa.
- e. Son de pronóstico sombrío y escasa respuesta al tratamiento

18. El agente etiológico más frecuente encontrado en el micetoma eumicético es:
- A. brasiliensis
  - N. dassonvillei
  - Madurella mycetomatis
  - A. pelletieri
  - S. somaliensis
19. ¿Cuál de las siguientes características NO corresponde al micetoma eumicético
- La progresión es lenta y progresiva
  - Presenta una lesión más de tipo inflamatorio y es más destructivo
  - La afectación del hueso es tardía
  - Presenta márgenes bien definidos y esta encapsulado
  - Permanece encapsulado por largos periodos de tiempo y menor número de fístulas que los actinomicetomas.
20. El micetoma actinomicótico se diferencia del micetoma eumicético por:
- La progresión muy lenta
  - Ser poco inflamatoria
  - Ser más destructivo e invade hueso desde etapas tempranas de la infección
  - Menor número de abscesos y fístulas
  - Produce menor deformidad en el área de la lesión.
21. ¿Cuál es la localización más frecuente de los micetomas eumicéticos?
- Pie
  - Mano
  - Pierna
  - Muslo
  - Antebrazo
22. El micetoma se diagnostica clínicamente por la siguiente triada:
- Fístulas, granos y secreción seropurulenta
  - Inflamación, afectación ósea, fístula
  - Tumefacción, fístulas y granos
  - Tumefacción, edema e inflamación
  - Edema, fístula y granos negros
23. Los micetomas en los miembros inferiores se presenta con una frecuencia del:
- 70 %
  - 50 %
  - 30 %
  - 15 %
  - 5 %
24. La presencia de *granos* en el examen directo con KOH es un signo útil en el diagnóstico de :
- Esporotricosis
  - Cromomicosis
  - Lobomicosis
  - Micetomas
  - Rinosporidiosis
25. ¿Cuál de las siguientes afirmaciones NO es cierta?
- Los micetomas son de pronóstico sombrío y escasa respuesta al tratamiento
  - Para obtener buenos resultados terapéuticos, el micetoma eumicético debe ser diagnosticado de manera precoz.
  - En etapas iniciales, muy limitadas o están bien circunscritas, la mejor opción es la extirpación quirúrgica y la electrodesecación en la cromomicosis
  - Los antimicóticos sistémicos es la mejor opción terapéutica para la lobomicosis
  - Uno de los diagnósticos diferenciales de la cromomicosis debe ser con la tuberculosis verrucosa
26. El hongo dematiáceo u hongos productores de *colónias negras* es el agente etiológico de:
- Rinosporidiosis
  - Lobomicosis
  - Cromomicosis
  - Esporotricosis
  - Todas las anteriores
27. ¿Cuál de las siguientes afirmaciones es FALSA en relación con la cromomicosis?
- Es una enfermedad micótica subcutánea crónica
  - Se observa con predilección en regiones tropicales y subtropicales
  - Afecta principalmente niños y mujeres en relación 4:1
  - El hábitat y La fuente de infección están en la naturaleza.
  - Es más frecuente en trabajadores agrícolas que caminan descalzo, leñadores y granjeros.
28. El agente causal más común en el actinomicetoma actinomicótico es:
- S. somaliensis
  - A. pelletieri

- c. *A. madurae*  
d. *N. asteróides*  
e. *N. brasiliensis*
29. El manejo terapéutico más apropiado para el micetoma eumicético es:  
a. Ketoconazol  
b. Fluconazol  
c. antotéricina B  
d. Itraconazol, ketoconazol y cirugía radical  
e. Dapsona
30. Los rayos X del área afectada es una herramienta útil en el estudio de:  
a. Lobomicosis  
b. Cromomicosis  
c. Micetoma  
d. Esperotricosis  
e. Todos los anteriores
31. El agente causal de actinomicetoma de puntos blancos es:  
a. *madurella mycetomatis*  
b. *Nocardia brasiliensis*  
c. *Madurella grisácea*  
d. *Exofiliala jeanselmei*  
e. *Leptosphaeria senegalensis*
32. La especie *Loboa lobo* es el agente causante de:  
a. Rinosporidiosis  
b. Cromomicosis  
c. Feohifomicosis  
d. Blastomicosis queloidea  
e. Cigomicosis subcutánea
33. El rinosporidium seebei es el agente causante de:  
a. Micetoma eumicético  
b. micetoma actinomicético  
c. Cromoblastomicosis  
d. Zigomicosis  
e. Ninguna de las anteriores
34. ¿Cuál de las siguientes afirmaciones es FALSA en relación con la lobomicosis:  
a. Es más frecuente en mujeres entre la segunda y tercera década  
b. Afecta trabajadores rurales, agricultores  
c. Se observa también en pescadores  
d. El agente causal es la *Loboa lobo*  
e. El hongo ingresa al huesped a través de un trauma cutáneo
35. El tratamiento de elección de la lobomicosis en los estadios iniciales es:  
a. Cirugía  
b. Criocirugía  
c. Cirugía y criocirugía  
d. Trimetropin-sulfametoxazol  
e. Ketoconazol
36. ¿Cuál de las siguientes afirmaciones no es cierta en relación a la Blastomicosis queloidea?  
a. Es causada por un hongo levaduriforme de la clase Zygomycetes  
b. Las lesiones se caracterizan por ser queloides, nodulares o vegetantes  
c. Las lesiones se presentan en cualquier parte del cuerpo  
d. El primer caso fue descrito por Jorge Lobo en Brasil  
e. La enfermedad se adquiere en áreas selváticas de la Amazonia.
37. Masas polipóides verrucosas y vegetantes a nivel nasal son sugestivo de:  
a. Queloides  
b. Blastocromomicosis  
c. Lobomicosis  
d. Rinosporidiosis  
e. Ninguna de las anteriores
38. ¿Qué examen de laboratorio se considera como patognomónico para el diagnóstico de lobomicosis?  
a. Examen directo  
b. Cultivo  
c. Biopsia  
d. Examen directo y biopsia  
e. Examen directo y cultivo
39. La cirugía más Ketoconazol 200 mg/día pre y post quirúrgico se ha empleado con buenos resultados en el tratamiento de lesiones de:  
a. Rinosporidiosis  
b. Esperotricosis  
c. Lobomicosis  
d. Cromomicosis  
e. Micetoma actinomicético
40. El hábitat del Rinosporidium seeberi es:  
a. La tierra  
b. Las plantas espinosas  
c. Fondo de los ríos y lagos

- d. Las astillas de la madera  
e. Los animales silvestres
- 41. El tipo clínico de rinosporidiosis más frecuente es:**
- Nasal
  - Laríngeo
  - Ocular
  - Cutáneo
  - Faríngeo
- 42. La rinosporidiosis se caracteriza principalmente por:**
- Formación de placas ulceradas
  - Formación de placas verrucosas y ulceradas
  - Formación de lesiones pseudotumorales en las mucosas
  - Formación de lesiones queiloideas a nivel de la mucosa nasal
  - Todas las anteriores
- 43. ¿Cuál NO es un tipo clínico de rinosporidiosis?**
- Pulmonar
  - Nasal
  - Laríngeo y faríngeo
  - Ocular
  - Cutánea
- 44. Las lesiones nodulares, queiloideas, verrucosas y vegetantes es una característica de:**
- Enfermedad de Jorge Lobo
  - Cigomicosis
  - Cromoblastomicosis
  - Esporotricosis
  - Ninguna de las anteriores
- 45. ¿Cuál afirmación NO es cierta en relación con la cromomicosis?**
- Las manifestaciones clínicas varían ampliamente dependiendo de la localización y tiempo de enfermedad
  - El sitio habitual de inicio de la infección son el pie y la pierna
  - Las lesiones suelen ser bilaterales y simétricas
  - Las lesiones características son nódulos o placas verrucosas
  - La diseminación se realiza por autoinoculación
- 46. ¿Cuál de las siguientes especies de hongos dermatíceos NO produce cromomicosis?**
- Fonsecae pedrosi
  - Fonsecae compacta
  - Phialophora verrucosa
  - Cladosporium carrionii
  - Nocardia brasiliensis
- 47. El mejor método para establecer el diagnóstico de esporotricosis es:**
- Examen directo
  - Cultivo
  - Biopsia
  - Citología de Tzanck
  - Todas las anteriores
- 48. El agente causal del micetoma de granos negros es:**
- M. mycetomatis
  - Acremonium spp.
  - Fusarium spp.
  - N. brasiliensis
  - A. pelletieri
- 49. Los cuerpos escleróticos o denominados células escleróticas de Medlar se observan en:**
- Cromomicosis
  - Esporotricosis
  - Lobomicosis
  - Rinosporidiosis
  - Coccidioidomicosis
- 50. La Phialophora verrucosa, Cladosporium carrionii y Fonsecaea pedrosi son los agentes causales de:**
- Esporotricosis
  - Paracoccidioidomicosis
  - Lobomicosis
  - Feohifomicosis
  - Cromomicosis

## Respuestas del Test de Autoevaluación

### INFECCIONES MICÓTICAS SUBCUTÁNEAS

Dermatol Peru 2009;19(4): 389-393

1	a	b	c	d	26	a	b	c	d
2	a	b	c	d	27	a	b	c	d
3	a	b	c	d	28	a	b	c	d
4	a	b	c	d	29	a	b	c	d
5	a	b	c	d	30	a	b	c	d
6	a	b	c	d	31	a	b	c	d
7	a	b	c	d	32	a	b	c	d
8	a	b	c	d	33	a	b	c	d
9	a	b	c	d	34	a	b	c	d
10	a	b	c	d	35	a	b	c	d
11	a	b	c	d	36	a	b	c	d
12	a	b	c	d	37	a	b	c	d
13	a	b	c	d	38	a	b	c	d
14	a	b	c	s	39	a	b	c	d
15	a	b	c	d	40	a	b	c	d
16	a	b	c	d	41	a	b	c	d
17	a	b	c	d	42	a	b	c	d
18	a	b	c	d	43	a	b	c	d
19	a	b	c	d	44	a	b	c	d
20	a	b	c	d	45	a	b	c	d
21	a	b	c	d	46	a	b	c	d
22	a	b	c	d	47	a	b	c	d
23	a	b	c	d	48	a	b	c	d
24	a	b	c	d	49	a	b	c	d
25	a	b	c	d	50	a	b	c	d

## Clave del Test de Autoevaluación

### INFECCIONES MICÓTICAS SUPERFICIALES

Dermatol Peru 2009;19(3): 279-289

1. e	26. c	51. c	76. d
2. b	27. c	52. b	77. c
3. d	28. d	53. b	78. d
4. a	29. c	54. b	79. c
5. c	30. c	55. e	80. a
6. d	31. b	56. c	81. b
7. a	32. c	57. e	82. c
8. e	33. a	58. e	83. c
9. c	34. d	59. a	84. d
10. d	35. e	60. c	85. b
11. c	36. c	61. c	86. d
12. c	37. a	62. a	87. c
13. a	38. b	63. c	88. a
14. c	39. e	64. a	89. d
15. d	40. a	65. a	90. c
16. a	41. d	66. a	91. b
17. b	42. b	67. d	92. e
18. e	43. a	68. d	93. a
19. e	44. c	69. e	94. c
20. e	45. c	70. e	95. b
21. e	46. a	71. a	96. a
22. a	47. d	72. c	97. d
23. b	48. d	73. b	98. e
24. a	49. a	74. b	99. e
25. e	50. c	75. b	100. c

## Respuestas Autoevaluación

### TEST DE AUTOEVALUACION N° 16

Dermatol Peru 2009;19(3): 274-278

1. e	11. e	21. c	31. a	41. e
2. c	12. a	22. c	32. b	42. a
3. c	13. b	23. e	33. c	43. c
4. e	14. c	24. d	34. e	44. e
5. d	15. e	25. d	35. c	45. b
6. b	16. e	26. b	36. a	46. a
7. c	17. d	27. c	37. a	47. d
8. b	18. b	28. b	38. c	48. d
9. b	19. d	29. a	39. d	49. c
10. b	20. e	30. e	40. a	50. c

## Dr. Pedro Navarro Huamán (1931-2009)

Recordar en un día usual de su práctica asistencial al Dr Pedro Navarro Huamán, es observarlo con la diligencia y prolijidad con la cual interrogaba y examinaba a sus pacientes y con la prontitud con la que conseguía la información precisa en su frondosa biblioteca personal acerca de los casos que consideraba como importantes y relevantes. En tiempos en que el acceso a la información era restringida el mantenía suscripciones a las revistas más destacadas de la especialidad así como Journal of American Academy of Dermatology, British Journal of Dermatology, International Journal of Dermatology, Archives of Dermatology, Journal of Investigative Dermatology, Medicina Cutánea entre otros, los residentes de muchas generaciones dispusimos de muchos artículos reproducidos que llevaban su clásica firma y sello. Tenía también un buen acopio de textos clásicos y actuales de Dermatología, es muy reconocida además su formación como Dermatopatólogo de tal manera que los correlatos que realizaba tenían el aval básico de su ilustrada experiencia clínica dermatológica y de esta importante subespecialidad, siempre tenía sobre su escritorio la bandeja de láminas para revisión al lado del microscopio del servicio.

Mejor aún sus dotes de profesor con sus alumnos de pregrado y con los residentes de la especialidad, a quienes **interrogaba** y ampliaba conocimientos de manera sistemática, tuvo una inmensa pléyade de residentes a su cargo, quienes ahora ejercen la especialidad en diferentes instituciones del

*Dr Pedro  
Navarro  
Huamán vivirá  
siempre en la  
memoria  
colectiva de  
sus amigos  
discipulos y  
exalumnos*



país tanto públicos como privados así como también en el exterior.

Ed Dr Pedro Navarro nace en 1931, cursó estudios en el Colegio Militar Leoncio Prado y en la UNMSM Facultad de Medicina San Fernando promoción 1958 se consideraba discípulo del Dr Sergio Bernales, se le solía escuchar. ...»Como decía el Maestro Bernales... no pierda la ocasión de callarse, si no está seguro de su afirmación»...

Casado con la Sra Isidora Tejada Valencia, con quien tuvo tres hijos Pedro, Claudia y Carlos, conocimos por sus amigos de la gran dedicación a su vida familiar.

Participó en la Fundación del servicio de Dermatología del Hospital Nacional Edgardo Rebagliati Martins el año de 1958 con el Nombre de Hospital Central del Empleado, conjuntamente con el Dr José Espino Donayre son los Ayudantes de Servicio del Dr Luis Flores Cevallos fundador del «Servicio de Dermatología Sifilografía y Alergia» ante la prematura renuncia de los primeros convocados, debido a la presión de la Federación Médica Peruana opuesta a la fundación de dicho nosocomio.<sup>(1) (2)</sup>.



Fue Fundador de la Sociedad Peruana de Dermatología el año de 1964<sup>(3)</sup> de la cual formó parte en las Juntas Directivas iniciales, fue Secretario de Actas en la Junta Directiva que presidió el Dr Aizic Cotlear Dolberg, Secretario de Acción Gremial y Deontología en la Junta Presidida por el Dr Luis Flores Cevallos, fue Jefe de Redacción de la «Revista de la Sociedad Peruana de Dermatología», también publicó muchos artículos en los primeros números de la revista<sup>(4)</sup> <sup>(5)</sup> <sup>(6)</sup> <sup>(7)</sup> como después lo hizo en la segunda etapa de la revista denominada «Dermatología Peruana», órgano oficial de la Sociedad Peruana de Dermatología

Tuvo destacada y activa participación en el Primer Congreso de Dermatología desempeñó el cargo de Presidente de la Comisión de presentación de casos clínicos y en el Primer Curso Internacional de Postgrado en Dermatología, el año de 1971 cuya sede fue el Hospital Rebagliati, este magno evento fue presidido por el Dr Luis Flores Cevallos. Iniciando así con marcado éxito los clásicos Congresos de la especialidad que se mantienen hasta la actualidad<sup>(8)</sup>

Tuvo importantes pasantías en diferentes países entre ellos la Argentina, en 1964 obtiene una vacante en la Cátedra del Dr Luis Pierini<sup>(9)</sup> y se capacita también en Dermatopatología con el Dr Jorge Abulafia, siempre nombraba y recordaba a sus maestros argentinos y tenía textos de muchos de ellos con los que nos ilustraba los casos que consideraba importantes<sup>(10)</sup>

En 1967 Asiste al servicio del Profesor Bernard Duperrat en Saint-Louis Francia<sup>(11)</sup>

En 1976 obtiene el grado de Doctor en Medicina con la Tesis doctoral «Enfermedades inmunoampollares», en la fecha de su publicación tenía una frondosa revisión de las enfermedades ampollares en

los aspectos casuísticos y la revisión bibliografía era abundante<sup>(12)</sup>.

Nombrado Jefe de Servicio de Dermatología desde el año 1976 cargo que desempeñó hasta el año 2001<sup>(13)</sup>, siempre mantuvo el liderazgo del Servicio en los aspectos innovadores del diagnóstico y el tratamiento de las enfermedades de la piel y mucosas

Fue Profesor Principal en la UNM San Marcos Facultad de Medicina «San Fernando» y también fue docente de la Facultad de Medicina UP Ricardo Palma<sup>(14)</sup>.

Innovador nato en la terapéutica hospitalaria siempre con el sustento bibliográfico, así como el manejo de medicamentos clásicos, promovió las terapias pulsares con esteroides y con inmunosupresores, el uso de ciclofosfamida en sus diferentes modalidades oral y parenteral, las terapias con gamamaglobulina humana intravenosa, metotrexate, azathioprina, ciclosporina A, micofenolato mofetil, acitretin, isotretinoína, talidomida, anfotericín B, vidarabina, 5-fluorocitosina, 5-fluouracilo y dapsona entre otros, también el uso de plasmaféresis y fototerapia tanto UVB como UVA. Fue siempre su preocupación liderar los servicios de Dermatología en los aspectos Académico y Asistencial en nuestro medio y lo logró con creces

Fue miembro de la Sociedad Peruana de Dermatología, del Colegio Ibero latinoamericano de dermatología (CILAD), además era consultor de la Revista Medicina Cutánea, también fue Fellow Internacional de la American Academy of Dermatology; Miembro de La Sociedad Internacional de Dermatología y de muchas otras entidades nacionales e internacionales<sup>(15)</sup>.

Inicia el año de 1981 la formación de médicos residentes de Dermatología en la modalidad escolarizada por la UNMSM en

el Hospital Edgardo Rebagliati Martins<sup>(16)</sup><sup>(17)</sup>, son clásicas las revisiones matutinas de la famosa de revista de revistas o la revisión de las historias clínicas de los pacientes hospitalizados, también inició las revisiones conjuntas clínico patológicas con el Dr Francisco Bravo Puccio y con el Dr Jorge Valdez Gómez, formó parte de todos los diferentes Comités de la Especialidad desde sus pasos iniciales hasta la actual conformada por los Doctores Luis Valdivia, Florencio Cortez y Gadwyn Sánchez, del cual se alejó por razones de salud, dejando un espacio importante que aún no se logró reemplazar.

Delegado de la Reunión Anual de Dermatólogos Latinoamericanos (RADLA) elegido en Santiago de Chile 1992, puso los primeros pasos de la participación oficial del Perú en este importante evento latinoamericano.

Miembro conspicuo del Comité de Dermatología en la Unidad de Postgrado Segunda Especialización, coordinador de diferentes cursos tales como «Enfermedades infecciosas cutáneas» y «Manifestaciones cutáneas de enfermedades sistémicas», revisor de innumerables trabajos de investigación de los Médicos Residentes y Ex Residentes de la especialidad de Dermatología, requisito para optar el título de especialista en Dermatología, siempre efectuaba un minucioso cotejo bibliográfico y sugería importantes aspectos a considerar o a modificar sobre lo investigado.

Tuvo participación activa en la Docencia Universitaria hasta el momento de tener limitaciones por la enfermedad, lo que nos habla de su vocación docente universitaria tanto en pregrado como en postgrado de Dermatología.

El 2008 con ocasión de las Bodas de Oro del Servicio de Dermatología recibe el

homenaje del Servicio que el dirigió por muchos años y muy especialmente de sus discípulos siendo muy sentido el Discurso de Homenaje, en nombre de los Ex residentes de Dermatología del Hospital Rebagliati, el efectuado por el Dr Gustavo Camino, que reflejó la gratitud del discípulo hacia el maestro<sup>(18)</sup>.

## REFERENCIAS BIBLIOGRAFICAS:

1. Flores Cevallos L, Flores Cevallos E, Historia de la Dermatología en el Perú CONCYTEC 1999
2. Flores Cevallos E, Flores Cevallos L, Burstein Alva Z, Historia de la Dermatología en el Perú, 2007 Editions Privat Toulouse pp:307-364
3. Acta de fundación de la Sociedad Peruana de Dermatología 1º de setiembre de 1964
4. Navarro Huamán P, Poroma ecrino, Rev Soc Per Dermatología, 1968,2(1):35-42
5. Navarro Huamán P, Navarrete Siancas J, Eskenazi León A, Acropatía ulceromutilante seudosingomiélica no familiar, Rev Soc Per Dermatología 1968,2(2):97-110
6. Navarro Huamán P, Seudoxantoma elástico, Rev Soc Per Dermatología 1969,3(1):41-54
7. Hubí Campos M, Navarro Huamán P, Reacciones alérgicas al ACTH, Rev Soc Per Dermatología 1969,3(1):55-64
8. Actas del I Congreso Peruano de Dermatología, edición especial, Rev Soc Per Dermatología 1971,5(2)
9. Citado en (1)
10. Sociedad Peruana de Dermatología, Currículo vital del Dr Pedro Navarro Huamán
11. Citado en (10)
12. Navarro Huamán Pedro, Enfermedades inmunoampollares 1976, Tesis Doctoral UNMSM
13. Archivos del Servicio de Dermatología 2008
14. Citado en (10)
15. Citado en (10)
16. Burstein Alva Z, Desarrollo y avances de la dermatología en el Perú durante los últimos treinta años, Diagnóstico 2009,48(3):118-125
17. Valdivia Blondet L, Apuntes sobre la historia de la Dermatología peruana, 2007 Editions Privat Toulouse, pp:365-377
18. Programa del aniversario de Bodas de Oro 2008 del Servicio de Dermatología del Hospital Rebagliati.

1. **ACOSTA-MEDINA, Doriaquis**
  - Calidad de vida, actividad y severidad de la psoriasis en pacientes de un policlínico de La Habana-Cuba. Enerojulio 2008. *Dermatol Perú* 2009; 19(1):44-47
  - Condiloma acuminado: eficacia terapéutica comparativa entre el ácido tricloroacético solo y el ácido tricloroacético asociado al levamisol. *Dermatol Perú* 2009; 19(2):114-121
2. **ALDAMA, Arnaldo**
  - Lesiones pustulosas en paciente con colitis ulcerosa. *Dermatol Perú* 2009; 19(3):222-225
3. **ALDAMA, Olga**
  - Lesiones pustulosas en paciente con colitis ulcerosa. *Dermatol Perú* 2009; 19(3):222-225
4. **ALFONSO-TRUJILLO, Israel**
  - Calidad de vida, actividad y severidad de la psoriasis en pacientes de un policlínico de La Habana-Cuba. Enerojulio 2008. *Dermatol Perú* 2009; 19(1):44-47
  - Condiloma acuminado: eficacia terapéutica comparativa entre el ácido tricloroacético solo y el ácido tricloroacético asociado al levamisol. *Dermatol Perú* 2009; 19(2):114-121
  - Criocirugía en el tratamiento del condiloma acuminado. *Dermatol Perú* 2009; 19(2):122-128
  - Sarcoidosis cutánea en niña de 12 años. A propósito de un caso. *Dermatol Perú* 2009; 19(4):338-343
  - Síndrome de Sweet paniculítico. *Dermatol Perú* 2009; 19(4):344-349
5. **ÁLVAREZ, Mariuska**
  - Condiloma acuminado: eficacia terapéutica comparativa entre el ácido tricloroacético solo y el ácido tricloroacético asociado al levamisol. *Dermatol Perú* 2009; 19(2):114-121
6. **ARTEAGA-HERNÁNDEZ, Ernesto**
  - Sarcoidosis cutánea en niña de 12 años. A propósito de un caso. *Dermatol Perú* 2009; 19(4):338-343
  - Síndrome de Sweet paniculítico. 19(4):344-349
7. **ARAMBURÚ, Pilar**
  - Hipomelanosis de Ito: Reporte de un caso. *Dermatol Perú* 2009; 19(2):150-155
8. **ÁVILA, Jack**
  - Pénfigo foliáceo endémico en tres regiones de la amazonía peruana. Enero- Diciembre 2004. *Dermatol Perú* 2009; 19(1):37-42E
  - Eficacia y seguridad de la terapia tópica antioxidante versus placebo en el tratamiento del vitíligo generalizado de reciente inicio. *Dermatol Perú* 2009; 19(3):198-203
9. **BARQUINERO, Alicia.**
  - Correlación clínico-patológica de las enfermedades tumorales en el Servicio de Dermatología del Hospital Nacional Dos De Mayo. *Dermatol Perú* 2009; 19(4):322-329
10. **BELTRÁN, Brady**
  - Micosis fungoide granulomatosa con linfadenopatías sarcoidales no neoplásicas: reporte de caso y revisión de literatura. *Dermatol Perú* 2009; 19(4):354-359.
11. **BETANZOS, Armando**
  - Índice de severidad del área de psoriasis (PASI) en pacientes del Hospital Nacional Daniel Alcides Carrión. Período 1996-2005. *Dermatol Perú* 2009; 19(1):32-35
12. **BOLLA, Lourdes**
  - Siringocistoadenomas papilíferos. Descripción de dos casos. *Dermatol Perú* 2009; 19(1):67-70
13. **BRAVO, Francisco**
  - Micosis fungoide granulomatosa con linfadenopatías sarcoidales no neoplásicas: reporte de caso y revisión de literatura. *Dermatol Perú* 2009; 19(4):354-359
14. **CARBAJAL, Tomás**
  - Micosis fungoide granulomatosa con linfadenopatías sarcoidales no neoplásicas: reporte de caso y revisión de literatura. *Dermatol Perú* 2009; 19(4):354-359
15. **CARBALLAR-ALBERTERIES, Liuber**
  - Sarcoidosis cutánea en niña de 12 años. A propósito de un caso. *Dermatol Perú* 2009; 19(4):338-343
  - Síndrome de Sweet paniculítico. *Dermatol Perú* 2009; 19(4):344-349

- 16. CARAYHUA, Dina**
- Miasis cutánea migratoria. Reporte de un caso. *Dermatol Perú* 2009; 19(1):62-66
  - Hipomelanosis de Ito: Reporte de un caso. *Dermatol Perú* 2009; 19(2): 150-155
- 17. CÉLIAS, Luis**
- Lesiones pustulosas en paciente con colitis ulcerosa. *Dermatol Perú* 2009; 19(3):222-225
- 18. CERRILLO, Gustavo**
- Melanoma cutáneo y mucoso: epidemiología, características clínicas y metástasis a distancia en un hospital de Lima-Perú. Período 1996- 2007. *Dermatol Perú* 2009; 19(4):314-321
- 19. CHAVEZ DE PAZ, Patricia**
- Nivel de satisfacción del usuario en los consultorios externos de Dermatología del Hospital Nacional Dos de Mayo. Diciembre 2006. *Dermatol Perú* 2009; 19(1):22-31
- 20. CHÍA, Humberto**
- Prevalencia de Enfermedades Dermatológicas en una comunidad rural de Ucayali, Perú. *Dermatol Perú* 2009; 19(2): 104-112
  - Enfermedades dermatológicas en un servicio académico asistencial universitario de Lima, 2004-2007. *Dermatol Perú* 2009; 19(4): 306-113
- 21. COLLAZO, Sonia**
- Criocirugía en el tratamiento del condiloma acuminado. *Dermatol Perú* 2009; 19(2):122-128
- 22. CORONADO-PORTOCARRERO, Jorge**
- Micosis fungoide granulomatosa con linfadenopatías sarcoidales no neoplásicas: reporte de caso y revisión de literatura. *Dermatol Perú* 2009; 19(4):354-359
- 23. CORTEZ-FRANCO, Florencio**
- Manifestaciones cutáneas de la infección por el virus linfotrópico T humano (HTLV-I). *Dermatol Perú* 2009; 19(1) 49-57
  - Manifestaciones cutáneas del dengue. *Dermatol Perú* 2009; 19(2) 86-93
  - Hipomelanosis de Ito: Reporte de un caso. *Dermatol Perú* 2009; 19(2): 150-155
- 24. DE LA CRUZ, Soledad**
- Hipomelanosis de Ito: Reporte de un caso. *Dermatol Perú* 2009; 19(2): 150-155
- 25. DE LOS RÍOS, Patricia**
- Paquioniquia congénita: a propósito de un caso. *Dermatol Perú* 2009; 19(4): 330-337
- 26. Di MARTINO, Beatriz**
- Siringocistoadenomas papilíferos. Descripción de dos casos. *Dermatol Perú* 2009; 19(1):67-70
- 27. DÍAZ, Jesús**
- Pénfigo foliáceo endémico en tres regiones de la amazonía peruana. Enero- Diciembre 2004. *Dermatol Perú* 2009; 19(1):37-42
- 28. DOMÍNGUEZ, Liz**
- Lesiones pustulosas en paciente con colitis ulcerosa. *Dermatol Perú* 2009; 19(4): 306-313
- 29. GALARZA, Carlos**
- Prevalencia de Enfermedades Dermatológicas en una comunidad rural de Ucayali, Perú. *Dermatol Perú* 2009; 19(2): 104-112
  - Percepción y satisfacción de los estudiantes del cuarto año de la escuela de Medicina Humana de la UNMSM acerca de las prácticas clínicas de Dermatología. Noviembre 2008. *Dermatol Perú* 2009; 19(3):178-188
  - Infecciones micóticas subcutáneas. *Dermatol Perú* 2009; 19(4):360-385
  - Características epidemiológicas e inmunopatológicas de una cohorte de sujetos sanos positivos para anticuerpos anti desmogleína 1 procedentes de áreas endémicas de pénfigo foliáceo y vulgar del Perú. *Dermatol Perú* 2009; 19(1):12-20
  - Nivel de satisfacción del usuario en los consultorios externos de Dermatología del Hospital Nacional Dos de Mayo. Diciembre 2006. *Dermatol Perú* 2009; 19(1):22-31
  - Pénfigo foliáceo endémico en tres regiones de la amazonía peruana. Enero- Diciembre 2004. *Dermatol Perú* 2009; 19(1):37-42
  - Larva migrans cutánea simulando herpes zoster. *Dermatol Perú* 2009; 19(1):58-61
  - Eficacia y seguridad de la terapia tópica antioxidante versus placebo en el tratamiento del vitíligo generalizado de reciente inicio. *Dermatol Perú* 2009; 19(3):198-203
  - Melanoma cutáneo y mucoso: epidemiología, características clínicas y metástasis a distancia en un hospital de

- Lima-Perú. Período 1996- 2007. *Dermatol Perú* 2009; 19(4):314-321
- Enfermedades dermatológicas en un servicio académico asistencial universitario de Lima, 2004-2007. *Dermatol Perú* 2009; 19(4):306-313
  - Correlación clínico-patológica de las enfermedades tumorales en el Servicio de Dermatología del Hospital Nacional Dos De Mayo. *Dermatol Perú* 2009; 19(4):322-329
- 30. GÁMEZ, Deny**
- Eficacia y seguridad de la terapia tópica antioxidante versus placebo en el tratamiento del vitíligo generalizado de reciente inicio. *Dermatol Perú* 2009; 19(3):198-203
- 31. GARCÍA, Sandra**
- Índice de severidad del área de psoriasis (PASI) en pacientes del Hospital Nacional Daniel Alcides Carrión. Período 1996-2005. *Dermatol Perú* 2009; 19(1):32-35
- 32. GARCÍA-IZQUIERDO, María**
- Paquioniquia congénita: a propósito de un caso. *Dermatol Perú* 2009; 19(4):330-337
- 33. GARCÍA-RODRÍGUEZ, Lucy**
- Metástasis a piel de cáncer de pulmón de células pequeñas. *Dermatol Perú* 2009; 19(2):155-159
  - Polimiositis autoinmune y Sarna noruega asociada a HTLV1/ HTLV2. *Dermatol Perú* 2009; 19(3):218-221
- 34. GÓMEZ, Alfonso**
- Enfermedades dermatológicas en un servicio académico asistencial universitario de Lima, 2004-2007. *Dermatol Perú* 2009; 19(4):306-313
- 35. GOROSTIAGA, Graciela**
- Lesiones pustulosas en paciente con colitis ulcerosa. *Dermatol Perú* 2009; 19(3):222-225
- 36. GUERE, Patricia**
- Larva migrans cutánea simulando herpes zoster. *Dermatol Perú* 2009; 19(1):58-61
- 37. GUTIÉRREZ, Ángela Rosa**
- Criocirugía en el tratamiento del condiloma acuminado. *Dermatol Perú* 2009; 19(2):122-128
- 38. GUTIERREZ, Ericson L**
- Características epidemiológicas e inmunopatológicas de una cohorte de sujetos sanos positivos para anticuerpos anti desmogleína 1 procedentes de áreas endémicas de pénfigo foliáceo y vulgar del Perú. *Dermatol Perú* 2009; 19(1):12-20
- Pénfigo foliáceo endémico en tres regiones de la amazonía peruana. Enero- Diciembre 2004. *Dermatol Perú* 2009; 19(1):37-42
  - Larva migrans cutánea simulando herpes zoster. *Dermatol Perú* 2009; 19(1):58-61
  - Prevalencia de Enfermedades Dermatológicas en una comunidad rural de Ucayali, Perú. *Dermatol Perú* 2009; 19(2): 104-112
  - Eficacia y seguridad de la terapia tópica antioxidante versus placebo en el tratamiento del vitíligo generalizado de reciente inicio. . *Dermatol Perú* 2009; 19(3):198-203
  - Melanoma cutáneo y mucoso: epidemiología, características clínicas y metástasis a distancia en un hospital de Lima-Perú. Período 1996- 2007. *Dermatol Perú* 2009; 19(4): 314-321
  - Enfermedades dermatológicas en un servicio académico asistencial universitario de Lima, 2004-2007. *Dermatol Perú* 2009; 19(4):306-313
- 39. GUTIÉRREZ, Zaida**
- Índice de severidad del área de psoriasis (PASI) en pacientes del Hospital Nacional Daniel Alcides Carrión. Período 1996-2005. *Dermatol Perú* 2009; 19(1):32-35
- 40. HANCCO, Jorge**
- Características epidemiológicas e inmunopatológicas de una cohorte de sujetos sanos positivos para anticuerpos anti desmogleína 1 procedentes de áreas endémicas de pénfigo foliáceo y vulgar del Perú. *Dermatol Perú* 2009; 19(1):12-20
- 41. HILASACA, Roxana**
- Percepción y satisfacción de los estudiantes del cuarto año de la escuela de Medicina Humana de la UNMSM acerca de las prácticas clínicas de Dermatología. Noviembre 2008. *Dermatol Perú* 2009; 19(3):178-188
- 42. HURTADO, Jorge**
- Pénfigo foliáceo endémico en tres regiones de la amazonía peruana. Enero- Diciembre 2004. *Dermatol Perú* 2009; 19(1):37-42

**43. JIMÉNEZ, Gerardo**

- Características epidemiológicas e inmunopatológicas de una cohorte de sujetos sanos positivos para anticuerpos anti desmogleína 1 procedentes de áreas endémicas de pénfigo foliáceo y vulgar del Perú. *Dermatol Perú* 2009; 19(1):12-20

**44. KNOPFELMACHER, Hilda**

- Siringocistoadenomas papilíferos. Descripción de dos casos. *Dermatol Perú* 2009; 19(1):67-70

**45. LAMAR-MORALES, Yetzabel**

- Sarcoidosis cutánea en niña de 12 años. A propósito de un caso. *Dermatol Perú* 2009; 19(4):338-343
- Síndrome de Sweet paniculítico. *Dermatol Perú* 2009; 19(4):344-349

**46. LEZCANO, Liz**

- Siringocistoadenomas papilíferos. Descripción de dos casos. *Dermatol Perú* 2009; 19(1):67-70

**47. LEYVA, Marcela**

- Índice de severidad del área de psoriasis (PASI) en pacientes del Hospital Nacional Daniel Alcides Carrión. Período 1996-2005. *Dermatol Perú* 2009; 19(1):32-35

**48. LOZADA-ORDÓÑEZ, Sara María**

- Metástasis a piel de cáncer de pulmón de células pequeñas. *Dermatol Perú* 2009; 19(2):155-159

**49. LOZANO-ESPINOZA, Noris**

- Melanoma cutáneo y mucoso: epidemiología, características clínicas y metástasis a distancia en un hospital de Lima-Perú. Período 1996-2007. *Dermatol Perú* 2009; 19(4):314-321

**50. MACETAS, Rosario**

- Enfermedades dermatológicas en un servicio académico asistencial universitario de Lima, 2004-2007. *Dermatol Perú* 2009; 19(4): 306-313

**51. MEDEL-GAGO, Mariana**

- Sarcoidosis cutánea en niña de 12 años. A propósito de un caso. 19(4):338-343
- Síndrome de Sweet paniculítico. *Dermatol Perú* 2009; 19(4):344-349

**52. MEDINA, Juan**

- Índice de severidad del área de psoriasis

(PASI) en pacientes del Hospital Nacional Daniel Alcides Carrión. Período 1996-2005. *Dermatol Perú* 2009; 19 (1):32-35

**53. MENDOZA, Gloria**

- Lesiones pustulosas en paciente con colitis ulcerosa. *Dermatol Perú* 2009; 19(3):222-225

**54. MENDOZA, Maybee**

- Enfermedades dermatológicas en un servicio académico asistencial universitario de Lima, 2004-2007. *Dermatol Perú* 2009; 19(4):306-313

**55. MOISÉS, Celia**

- Impétigo herpetiforme: reporte de un caso. *Dermatol Perú* 2009; 19(4): 350-353
- Micosis fungoide granulomatosa con linfadenopatías sarcoidales no neoplásicas: reporte de caso y revisión de literatura. *Dermatol Perú* 2009; 19(4):354-359

**56. MONROY-GÁLVEZ, Hugo**

- Micosis fungoide granulomatosa con linfadenopatías sarcoidales no neoplásicas: reporte de caso y revisión de literatura. *Dermatol Perú* 2009; 19(4):354-359

**57. MORENO, María Isabel**

- Polimiositis autoinmune y Sarna noruega asociada a HTLV1/ HTLV2. *Dermatol Perú* 2009; 19(3):218-221

**58. MUNIVE, Judith**

- Pénfigo foliáceo endémico en tres regiones de la amazonía peruana. Enero- Diciembre 2004. *Dermatol Perú* 2009; 19(1):37-42

**59. MUNIVE, Leopoldo**

- Características epidemiológicas e inmunopatológicas de una cohorte de sujetos sanos positivos para anticuerpos anti desmogleína 1 procedentes de áreas endémicas de pénfigo foliáceo y vulgar del Perú. *Dermatol Perú* 2009; 19(1):12-20

**60. MUÑOZ-GARCÍA, Liliana E**

- Metástasis a piel de cáncer de pulmón de células pequeñas. *Dermatol Perú* 2009; 19(2):155-159

**61. ONTÓN, José**

- Índice de severidad del área de psoriasis (PASI) en pacientes del Hospital Nacional Daniel Alcides Carrión. Período 1996-2005. *Dermatol Perú* 2009; 19 (1): 32-35

- Miasis cutánea migratoria. Reporte de un caso. *Dermatol Perú* 2009; 19(1):62-66
- 62. ORÉ, Raquel**
- Eficacia y seguridad de la terapia tópica antioxidante versus placebo en el tratamiento del vitíligo generalizado de reciente inicio. *Dermatol Perú* 2009; 19(3):198-203
- 63. ORTEGA-LOAYZA, Alex G**
- Características epidemiológicas e inmunopatológicas de una cohorte de sujetos sanos positivos para anticuerpos anti desmogleína 1 procedentes de áreas endémicas de pénfigo foliáceo y vulgar del Perú. *Dermatol Perú* 2009; 19(1):12-20
  - Pénfigo foliáceo endémico en tres regiones de la amazonía peruana. Enero- Diciembre 2004. *Dermatol Perú* 2009; 19(1):37-42
  - Prevalencia de Enfermedades Dermatológicas en una comunidad rural de Ucayali, Perú. *Dermatol Perú* 2009; 19(2):104-112
  - Eficacia y seguridad de la terapia tópica antioxidante versus placebo en el tratamiento del vitíligo generalizado de reciente inicio. *Dermatol Perú* 2009; 19(3):198-203
  - Enfermedades dermatológicas en un servicio académico asistencial universitario de Lima, 2004-2007. *Dermatol Perú* 2009; 19(4):306-313
- 64. PACHECO-TEJEDA, Mirtha**
- Micosis fungoide granulomatosa con linfadenopatías sarcoidales no neoplásicas: reporte de caso y revisión de literatura. *Dermatol Perú* 2009; 19(4):354-359
- 65. PAJUELO-LEVANO, María**
- Micosis fungoide granulomatosa con linfadenopatías sarcoidales no neoplásicas: reporte de caso y revisión de literatura. *Dermatol Perú* 2009; 19(4):354-359
- 66. PAREDES-ARCOS, Antonio**
- Micosis fungoide granulomatosa con linfadenopatías sarcoidales no neoplásicas: reporte de caso y revisión de literatura. *Dermatol Perú* 2009; 19(4):354-359
- 67. PEMAS, Abel**
- Condiloma acuminado: eficacia terapéutica comparativa entre el ácido tricloroacético solo y el ácido tricloroacético asociado al levamisol. *Dermatol Perú* 2009; 19(2):114-121
- Criocirugía en el tratamiento del condiloma acuminado. *Dermatol Perú* 2009; 19(2):122-128
- 68. PEREDA, Óscar A**
- Miasis cutánea migratoria. Reporte de un caso. *Dermatol Perú* 2009; 19(1):62-66
  - Hipomelanosis de Ito: Reporte de un caso. *Dermatol Perú* 2009; 19(2): 150-155
- 69. QUIJANO-GOMERO, Eberth**
- Miasis cutánea migratoria. Reporte de un caso. *Dermatol Perú* 2009; 19(1):62-66
- 70. QUIÑONEZ, Pilar**
- Micosis fungoide granulomatosa con linfadenopatías sarcoidales no neoplásicas: reporte de caso y revisión de literatura. *Dermatol Perú* 2009; 19(4):354-359
- 71. QUISPETIRA-MOSQUEIRA, Janet**
- Micosis fungoide granulomatosa con linfadenopatías sarcoidales no neoplásicas: reporte de caso y revisión de literatura. *Dermatol Perú* 2009; 19(4):354-359
- 72. RAMOS, Claudia**
- Hipomelanosis de Ito: Reporte de un caso. *Dermatol Perú* 2009; 19(2): 150-155
- 73. RAMOS, Willy.**
- Características epidemiológicas e inmunopatológicas de una cohorte de sujetos sanos positivos para anticuerpos anti desmogleína 1 procedentes de áreas endémicas de pénfigo foliáceo y vulgar del Perú. *Dermatol Perú* 2009; 19(1):12-20
  - Nivel de satisfacción del usuario en los consultorios externos de Dermatología del Hospital Nacional Dos de Mayo. Diciembre 2006. *Dermatol Perú* 2009; 19(1):22-31
  - Pénfigo foliáceo endémico en tres regiones de la amazonía peruana. Enero- Diciembre 2004. *Dermatol Perú* 2009; 19(1):37-42
  - Larva migrans cutánea simulando herpes zoster. *Dermatol Perú* 2009; 19(1):58-61
  - Prevalencia de Enfermedades Dermatológicas en una comunidad rural de Ucayali, Perú. *Dermatol Perú* 2009; 19(2):104-112
  - Eficacia y seguridad de la terapia tópica antioxidante versus placebo en el tratamiento del vitíligo generalizado de reciente inicio. *Dermatol Perú* 2009; 19(3):198-203

- Percepción y satisfacción de los estudiantes del cuarto año de la escuela de Medicina Humana de la UNMSM acerca de las prácticas clínicas de Dermatología. Noviembre 2008. *Dermatol Perú* 2009; 19(3):178-188
  - Melanoma cutáneo y mucoso: epidemiología, características clínicas y metástasis a distancia en un hospital de Lima-Perú. Período 1996-2007. *Dermatol Perú* 2009; 19(4):314-321
  - Enfermedades dermatológicas en un servicio académico asistencial universitario de Lima, 2004-2007. *Dermatol Perú* 2009; 19(4):306-313
  - Correlación clínico-patológica de las enfermedades tumorales en el Servicio de Dermatología del Hospital Nacional Dos De Mayo. *Dermatol Perú* 2009; 19(4):322-329
- 74. RECALDE, Julio**
- Siringocistoadenomas papilíferos. Descripción de dos casos. *Dermatol Perú* 2009; 19(1):67-70
- 75. RENGIFO, Lisbeth**
- Índice de severidad del área de psoriasis (PASI) en pacientes del Hospital Nacional Daniel Alcides Carrión. Período 1996-2005. *Dermatol Perú* 2009; 19(1): 32-35
- 76. REYNOSO, Guillermo**
- Índice de severidad del área de psoriasis (PASI) en pacientes del Hospital Nacional Daniel Alcides Carrión. Período 1996-2005. *Dermatol Perú* 2009; 19 (1): 32-35
- 77. RIVELLI, Victoria**
- Lesiones pustulosas en paciente con colitis ulcerosa. *Dermatol Perú* 2009; 19(3):222-225
- 78. RODRÍGUEZ, Mirtha**
- Siringocistoadenomas papilíferos. Descripción de dos casos. *Dermatol Perú* 2009; 19(1):67-70
- 79. RODRÍGUEZ, María Antonia**
- Condiloma acuminado: eficacia terapéutica comparativa entre el ácido tricloroacético solo y el ácido tricloroacético asociado al levamisol. *Dermatol Perú* 2009; 19(2):114-121
  - Criocirugía en el tratamiento del condiloma acuminado. *Dermatol Perú* 2009; 19(2):122-128
- 80. ROJAS, Isabel**
- Características epidemiológicas e inmunopatológicas de una cohorte de sujetos sanos positivos para anticuerpos anti desmogleína 1 procedentes de áreas endémicas de pénfigo foliáceo y vulgar del Perú. *Dermatol Perú* 2009; 19(1):12-20
  - Prevalencia de Enfermedades Dermatológicas en una comunidad rural de Ucayali, Perú. *Dermatol Perú* 2009; 19(2): 104-112
- 81. ROJAS, Nancy**
- Características epidemiológicas e inmunopatológicas de una cohorte de sujetos sanos positivos para anticuerpos anti desmogleína 1 procedentes de áreas endémicas de pénfigo foliáceo y vulgar del Perú. *Dermatol Perú* 2009; 19(1):12-20
- 82. RONCEROS, Gerardo**
- Características epidemiológicas e inmunopatológicas de una cohorte de sujetos sanos positivos para anticuerpos anti desmogleína 1 procedentes de áreas endémicas de pénfigo foliáceo y vulgar del Perú. *Dermatol Perú* 2009; 19(1):12-20
  - Pénfigo foliáceo endémico en tres regiones de la amazonía peruana. Enero- Diciembre 2004. *Dermatol Perú* 2009; 19(1):37-42
  - Prevalencia de Enfermedades Dermatológicas en una comunidad rural de Ucayali, Perú. *Dermatol Perú* 2009; 19(2):104-112
  - Eficacia y seguridad de la terapia tópica antioxidante versus placebo en el tratamiento del vitiligo generalizado de reciente inicio. *Dermatol Perú* 2009; 19(3):198-203
  - Enfermedades dermatológicas en un servicio académico asistencial universitario de Lima, 2004-2007. *Dermatol Perú* 2009; 19(4):306-313
- 83. SALAS-ORTEGA, Claudia**
- Micosis fungoide granulomatosa con linfadenopatías sarcoidales no neoplásicas: reporte de caso y revisión de literatura. *Dermatol Perú* 2009; 19(4):354-359
- 83. SANCHEZ-SALDAÑA, Leonardo**
- Infecciones micóticas superficiales. *Dermatol Perú* 2009; 19(3) 225-266
- 84. SANCHEZ-FÉLIX, Gadwyn**
- Micosis fungoide granulomatosa con



linfadenopatías sarcoidales no neoplásicas: reporte de caso y revisión de literatura. *Dermatol Perú* 2009; 19(4):354-359

**85. SMALL, Octavio**

- Exostosis subungueal: a propósito del manejo quirúrgico. *Dermatol Perú* 2009; 19(2):144-149
- Dermatofibrosarcoma protuberans de cuero cabelludo. *Dermatol Perú* 2009; 19(3):204-212
- Hemangioma verrucoso. *Dermatol Perú* 2009; 19(3):214-217

**86. TELLO, Mercedes**

- Características epidemiológicas e inmunopatológicas de una cohorte de sujetos sanos positivos para anticuerpos anti desmogleína 1 procedentes de áreas endémicas de pénfigo foliáceo y vulgar del Perú. *Dermatol Perú* 2009; 19(1):12-20
- Pénfigo foliáceo endémico en tres regiones de la amazonía peruana. Enero- Diciembre 2004. *Dermatol Perú* 2009; 19(1):37-42
- Larva migrans cutánea simulando herpes zoster. 19(1):58-61
- Prevalencia de Enfermedades Dermatológicas en una comunidad rural de Ucayali, Perú. *Dermatol Perú* 2009; 19(2):104-112
- Eficacia y seguridad de la terapia tópica antioxidante versus placebo en el tratamiento del vitiligo generalizado de reciente inicio. *Dermatol Perú* 2009; 19(3):198-203
- Melanoma cutáneo y mucoso: epidemiología, características clínicas y metástasis a distancia en un hospital de Lima-Perú. Período 1996-2007. *Dermatol Perú* 2009; 19(4):314-321
- Enfermedades dermatológicas en un servicio académico asistencial universitario de Lima, 2004-2007. *Dermatol Perú* 2009; 19(4):306-313

**87. TOLEDO-GARCÍA, María del Carmen**

- Calidad de vida, actividad y severidad de la psoriasis en pacientes de un policlínico de La Habana-Cuba. Enero-julio 2008. *Dermatol Perú* 2009; 19(1): 44-47

- Condiloma acuminado: eficacia terapéutica comparativa entre el ácido tricloroacético solo y el ácido tricloroacético asociado al levamisol. *Dermatol Perú* 2009; 19(2):114-121
- Criocirugía en el tratamiento del condiloma acuminado. *Dermatol Perú* 2009; 19(2):122-128

**88. URIBE, Martha**

- Eficacia y seguridad de la terapia tópica antioxidante versus placebo en el tratamiento del vitiligo generalizado de reciente inicio. *Dermatol Perú* 2009; 19(3):198-203
- Enfermedades dermatológicas en un servicio académico asistencial universitario de Lima, 2004-2007. *Dermatol Perú* 2009; 19(4):306-313

**89. URQUIAGA, José**

- Paquioniquia congénita: a propósito de un caso. *Dermatol Perú* 2009; 19(4):330-337

**90. URQUIAGA, Tito**

- Paquioniquia congénita: a propósito de un caso. *Dermatol Perú* 2009; 19(4):330-337

**91. VILCAHUAMÁN-RIVERA, Verónica**

- Micosis fungoide granulomatosa con linfadenopatías sarcoidales no neoplásicas: reporte de caso y revisión de literatura. *Dermatol Perú* 2009; 19(4):354-359

**92. VILCARROMERO, María Elena**

- Características epidemiológicas e inmunopatológicas de una cohorte de sujetos sanos positivos para anticuerpos anti desmogleína 1 procedentes de áreas endémicas de pénfigo foliáceo y vulgar del Perú. *Dermatol Perú* 2009; 19(1):12-20

**93. VALVERDE, Jenny**

- Acné tardío y signos clínicos de hiperandrogenismo en mujeres de 25 a 45 años atendidas en el Servicio de Dermatología de un hospital regional docente. *Dermatol Perú* 2009; 19(3):190-197

**94. ZAPATA, Karen**

- Polimiositis autoinmune y Sarna. *Dermatol Perú* 2009; 19(3):218-221



VISITA NUESTRA REVISTA

# DERMATOLOGÍA PERUANA

REVISTA OFICIAL DE LA SOCIEDAD PERUANA DE DERMATOLOGÍA

INGRESA A:

[www.dermatologiaperuana.pe](http://www.dermatologiaperuana.pe)

NÚMERO ACTUAL | NÚMEROS ANTERIORES | INFORMACIÓN PARA LOS AUTORES | ENVÍO DE MANUSCRITOS | ENLACES DE INTERÉS | EDUCACIÓN MÉDICA CONTÍNUA