Tumoración nodular primer dedo del pie izquierdo

Nodular tumor first left toe

Leonardo A. Sánchez-Saldaña

ENFERMEDAD ACTUAL

Paciente masculino de 54 años de edad, sin antecedentes patológicos de importancia, refiere iniciar su enfermedad hace 2 meses con una pápula en la parte distal del primer dedo del pie izquierdo, que va aumentando de tamaño progresivamente, refiere dolor a la presión y sangrado, motivo por el que consulta en el servicio de dermatología.

Al examen clínico se aprecia lesión tumoral bien circunscrita de aproximadamente 1.5 cm de diámetro, pediculado de base ancha, a la palpación consistencia dura, aspecto fibroso, poco móvil, con dolor a la presión, localizado en el primer dedo del pie izquierdo, borde distal lateral externo. No lesiones en otras partes del cuerpo, no adenopatías regionales. Resto del examen clínico general sin alteraciones. Figura Nº 1.

En los exámenes de laboratorio de rutina: Perfil hematológico, bioquímico, hepático y renal dentro de valores normales.

La biopsia de la lesión del pie muestra un tumor dérmico circunscrito, no encapsulado, compuesto de numerosos fascículos entremezclados de células en forma de huso que muestran una cantidad moderada de citoplasma eosinofílico fibrilar y núcleo en forma de cigarro de punta roma, entremezclados con colágeno. Figura Nº 2 A y B a 4 A y B.

Se realizó escisión quirúrgica de la lesión, no habiendo recurrencia el tumor.

Figura Nº 1. Nódulo eritematoso, consistencia firme, pediculado, base ancha, con tendencia a sangrar.

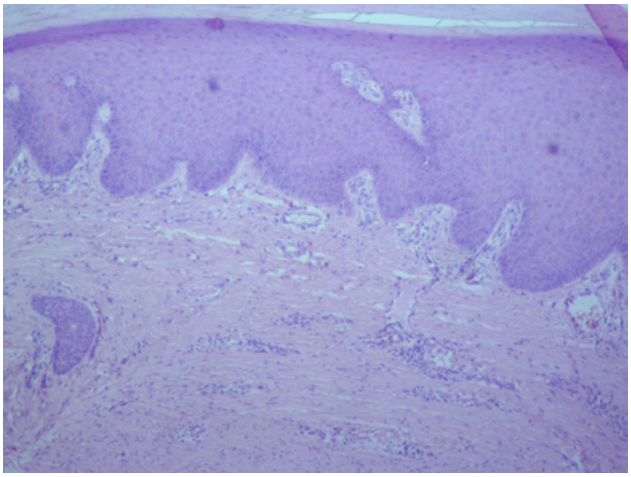

Figura Nº 2 A. La imagen muestra hiperplasia epidermal irregular. En la dermis papilar proliferación vascular y congestión, debajo se aprecia tumor dérmico bien circunscrito, no encapsulado.

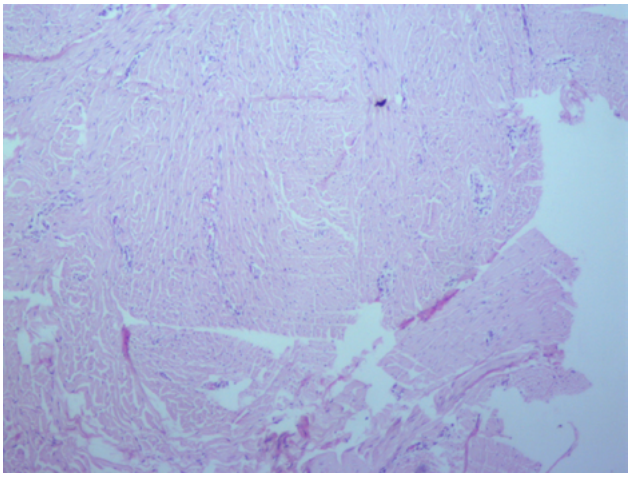

Figura Nº 2 B. Tumor dérmico bien circunscrito, no encapsulado, compuesto de numerosos fascículos entremezclados en una disposición entrelazada y en espiral.

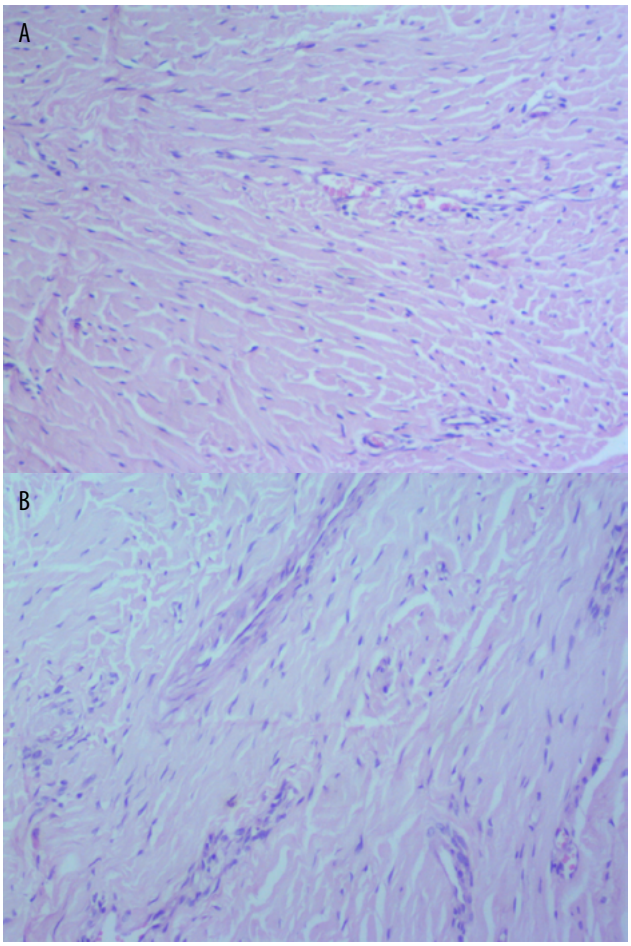

Figura Nº 3. A y B. Numerosos fascículos entremezclados en una disposición entrelazada y en espiral en la dermis reticular. Células con núcleo alargado. Entre los fascículos y el colágeno se aprecia vasos dilatados.

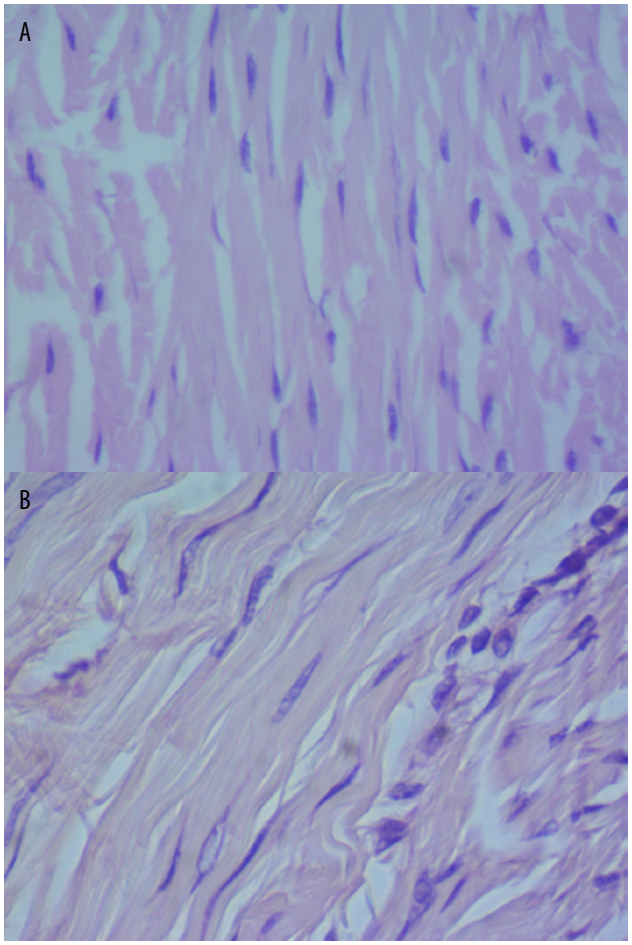

Figura Nº 4. A y B. Células fusiformes con citoplasma eosinofílico fibrilar y núcleo en forma de cigarro de punta roma, entremezclados con colágeno.

¿CUÁL ES SU DIAGNÓSTICO?

Leiomioma subcutaneo del primer dedo pie izquierdo

Comentario

El *leiomioma* es un tumor benigno de tejido blando derivadas de células musculares lisas, por lo tanto pueden desarrollarse en cualquier lugar donde exista músculo liso y rara vez pueden presentar transformación maligna[1-10]. Se desconoce los mecanismos que determinan la proliferación de las fibras musculares lisas.

Rudolf Virchow fue el primero en describirlo en 1854 en un varón de 32 años con leiomiomas múltiples en la piel de la areola mamaria[7]. La descripción histopatológica fue hecha por Besnier.

Los leiomiomas dependiendo del origen del musculo liso existen tres variedades. Los derivados del músculo piloerector (unidad pilosebácea) se denominan *piloleiomioma* y pueden ser: solitarios de presentación rara, o múltiples, la más frecuente[2]. Los derivados del músculo liso se originan de las paredes de los vasos sanguíneos y se denominan *angioleiomioma* y por último están los *leiomiomas genitales* que derivan del músculo liso de los labios mayores, escroto (dartroico) y del tejido eréctil como los pezones.[3,7-11]

La incidencia parece ser igual en ambos sexos y en relación a la raza se ha observado que solo en los angioleiomiomas de la cavidad oral hay una mayor tasa para la raza blanca en relación a la negra de 3:1[1]. Los leiomiomas cutáneos generalmente se presentan más en adultos que en niños, siendo los *angioleiomiomas* más frecuentes ente los 20 y 60 años y los *pioleiomiomas múltiples* más comunes ente los 10 y 30 años[1,3,5].

Las *lesiones típicas de piloleiomioma solitarios* son pápulas o nódulos intradérmicos, redondeados, de tamaño que puede variar de pocos milímetros a un centímetro, de color rojizo - marrón y de consistencia firme, habitualmente menos dolorosa y más grande que los pioleiomiomas múltiples, pero no muestran ninguna característica clínica distintiva[2]. Comúnmente se encuentra múltiples lesiones que se unen para formar placas o adquieren distribución lineal. Puede asentarse en cualquier área pilosa de la superficie corporal y se han descrito casos que estaban presentes desde el nacimiento[2]. Las localizaciones más frecuentes son las regiones extensoras de las extremidades, el tronco y regiones laterales de cara y cuello[1,2,11]. Los leiomiomas son generalmente asintomáticos, y cuando presenta un tamaño considerable pueden generar síntomas, especialmente dolor y en particular frente a cambios de temperatura. También se han descrito síntomas con el roce, presión y traumatismos[1,5,8.10]

Los *pioleiomiomas múltiples* suelen aparecer a partir de la segunda o tercera década de la vida y tienden a agruparse en una placa, adoptar una distribución lineal a lo largo de las líneas de Blaschko o aparecer salpicados por toda la superficie corporal. La existencia de lesiones de distribución zosteriforme o bilateral y simétrica sugiere una naturaleza nevoide del proceso y algunos autores han utilizado el término "*nevus leiomiomatoso sisteatizado*" para nombrar éstos casos[2]. Las localizaciones más frecuentes son las superficies extensoras de las extremidades y el tronco. Habitualmente los piloleiomiomas múltiples afectan a más de una región anatómica en un mismo paciente y muestran una incidencia familiar, con herencia autosómica dominante, y asociación a miomas uterinos en los miembros femeninos afectados[2]. Esta asociación de piloleiomiomas múltiples y miomas uterinos en los miembros femeninos de la familia se conoce como síndrome de Reed o síndrome HLRCC (Hereditary Leiomyomatosis and Renal Cell Cancer) y se produce como consecuencia de una mutación en la línea germinal que afecta al gen FH (gen de la *fumarato hidratasa*), que se encuentra en el cromosoma 1q42.3-q43[2,3,7,10]. La fumarato hidratasa es una enzima que interviene en el ciclo de Krebs favoreciendo el desarrollo de piloleiomiomas cutáneos y miomas uterinos. Una pequeña proporción de pacientes con éste síndrome desarrollan también carcinoma papilar del riñón tipo II y carcinoma renal del ducto colector[1,11,13].

Los *leiomiomas genitales* usualmente son asintomáticos y solitarios y ocasionalmente pedunculados, originados en las fibras musculares lisas del dartros[2,14]. Generalmente son nódulos firmes, no adheridos a planos profundos, indoloros y raramente ulcerados. Se han descrito formas pediculadas y un caso bilateral. Su tamaño oscila desde 1 a 8 cm y se localizan más frecuentemente en el escroto que en el pene, glande o prepucio[14].

Los angioleiomiomas se presentan como nódulos dolorosos, solitarios, más frecuente en mujeres y localizados en las piernas[15]. Algunos pacientes con lesiones múltiples presentan dolor que puede ser espontáneo o secundario a la presión local o factores emocionales.

El diagnóstico específico siempre es histopatológico[1]. Para realizar una aproximación diagnóstica se puede recurrir a las imágenes. El ultrasonido en un angioleiomioma podría mostrar márgenes bien definidos y una estructura homogénea. Al dopler color ésta lesión tendría gran

resistencia en las arterias intratumorales, sugiriendo a presencia de vasos musculares[1].

La histopatología de los piloleiomiomas solitarios y múltiples muestran los mismos hallazgos. En general, son lesiones mal delimitadas y no encapsuladas, que infiltran todo el espesor de la dermis aunque suele respetar una banda de dermis superficial. La lesión está constituida por fascículos de células fusiformes entrelazadas entre sí y distribuidos irregularmente por la dermis. Las células tienen citoplasma amplio eosinofílico y núcleos elongados con extremos romos[2,4].

El diagnóstico diferencial clínico de los leiomiomas cutáneos incluye con el angiolipoma, tumor glómico, espiradenoma ecrino, neurofibroma, nevo y lipoma[3].

Los leiomiomas no se resuelven espontáneamente y no parecen tener riesgo de malignidad. El tratamiento de los leiomiomas depende del número de lesiones y de la sintomatología. Si se trata de únicas o en escaso número, la extirpación quirúrgica es la mejor alternativa. En los pacientes con leiomiomas múltiples se han ensayado diversos medicamentos por vía oral para el alivio del dolor, incluyendo nitroglicerina, nifedipino y fenoxibenzamina, con resultdos variables[2]. Otros tratamientos empleados para leiomiomas múltiples dolorosos han sido la destrucción de la lesiones mediante electrocoagulación, crioterapia o con láser de $CO2$[2,3,7,11-16].

CONCLUSIÓN

El interés de ésta presentación es la localización del leiomioma en la parte distal del primer dedo del pie izquierdo que es de presentación rara. Debe plantearse el diagnóstico diferencial con los tumores dolorosos cutáneos y subcutáneos: espiradenoma, neurilemoma, glomico, leiomioma, angiolipoma, neuroma y dermatofibroma, acrómico que se utiliza en dermatología como “ENGLAND”.

REFERENCIAS BIBLIOGRÁFICAS

1. Fuenzalida H, Cardemil S, Cardemil A, Misad C, Taso S. ¿Cuál es su diagnóstico?. Leiomioma cutáneo. Rev. Chilena Dermatol 2012;29(2):205-208.
2. Requena L. Piloleiomioma. En Luis Requena Caballero. Tumores cutáneos de partes blandas. España, Aula Médica, Edición 2012:283-288.
3. Malhotra P, Walla H, Singh A, Ramesh V. Leiomyoma cutis: A clinicopathological series of 37 cases. Indian J Dermatol 20010;55(4):337-341.
4. Dilek N, Yuksel D, Sehitoglu I, Saral Y. Cutaneous leiomyoma in a child: A case report. Oncology letters. 2013;5(4):1163-1164.
5. Mendez V, Brito C, Charles N. Casuistic de leiomiomas cutáneos diagnosticados por el departamento de Histopatología del Instituto Dermatológico Dominicano y cirugía de Piel. Dr. Huberto Bogaert Diaz” durante el periodo 2009-2014. Revista Dominicana de Dermatología 2015;42(1):17-19.
6. Buddemeyer K,, McKissack HM, Farnell Ch. Robin JX, Qarmali M, Basetty ChR, Washburn P, Moraes LV, Shah A. Leiomyoma of the foot: A case report. Cureus 10(10):e3419.DOI 10.7759/cureus.3419.
7. Molina S, Norry G, Nógalo A, Arrieta F, Lorenz A.M. Pioleiomioma cutáneos múltiples familiar. Dermatol argent., 2012;18(5):393-395.
8. Castillo-Ruiz C, Cabanillas-Becerra J, Escalante-Jibaja E, Rosas-Marroquin N. Nódulos dolorosos en la cara. Dermatol Perú 2015;25(2):104-109.
9. Fatima Q, Singh O, Chand D, Kumari S. Cutaneous leiomyoma of scalp: a rare case report with review of literatura. Int J Res Med Sci 2015;3(4):993-997.
10. Calderon-Komáromy A, Arias-Palomino D, Tardio JC, Freites-Martinez A, Bordujo J. Leiomioma cutáneo atípico en un paciente con leiomiomatosis cutánea y mutación de la enzima fumarato hidrooxilasa. Invest clin 2016;57(1):59-65.
11. Hinostroza D, Rodrigue M, Ramos-Garibay A. Piloleiomiomas cutáneos múltiples. Comunicación de un caso. Rev Cent Dermatol Pascua 2002;11(2):91-93.
12. Bernárdez Y, Cabrera GC, Curbelo M, Díaz D. Leiomioma cutáneo múltiple no familiar. Presentación de caso.Medisur 2018;16(5):728-732.
13. Shaaban D, El-Adawi E, Al-Mutairi A. Cutaneous leiomyoma: Case reports. The Gulf Jounal of Dermatology and venereology 2010;17(2):61-63
14. Jimenez Aristu, J.I, Pino Paúl M.A, De PabloCardenas A, Jimenez Calvo J, Lozano Uruñuelas F y col. Leiomioma del escroto: Aportación de un caso. Actas Urol Esp. 2003;27(10):822-824.
15. Gonzales M, Blanco JA; Zulueta T. Angioleiomioma cutáneo. Medicina de Familia SEMERGEN.
16. Lloria-Benet M, Bagán JV, Llori de Miguel E, Borja-Moran A, Alonso S. Leiomioma oral: A propósito de un caso clínico. Med oral 2013;8:215-9.

Correspondencia: Dr. Leonardo A. Sánchez-Saldaña
Email: dr_leonardo sanchez@yahoo.es

Recibido: 30-02-19
Aceptado: 20-03-19