

# Malformación Linfática Microquistica Escrotal

*Scrotal microcystic lymphatic malformation*

**Jacqueline Cabanillas-Becerra<sup>1</sup>, Winston Maldonado-Gómez<sup>2</sup>**

## RESUMEN

*Las malformaciones linfática son anomalías vasculares raras, la mayoría son congénitas y de localización más frecuente en cabeza y cuello, el escroto es una de las localizaciones más raras. El caso clínico que se presenta corresponde a una malformación microquistica escrotal, con lesiones clínicas que pueden plantear el diagnóstico diferencial con verrugas vulgares, y que deberían ser reconocidas por los dermatólogos para un diagnóstico adecuado y tratamiento oportuno. El tratamiento quirúrgico es el método más usado para las malformaciones microquisticas en escroto.*

**PALABRAS CLAVES:** malformación linfática, malformación microquistica escrotal, tratamiento quirúrgico.

## ABSTRACT

*Lymphatic malformations are rare vascular abnormalities, most are congenital and the most common localization are in head and neck. Scrotum is a rare locations. The clinical case presented corresponds to a microcystic scrotal malformation, with clinical lesions that may pose a differential diagnosis with common warts, and should be recognized by dermatologists for proper diagnosis and treatment. Surgical treatment is the most commonly used method to treat scrotal microcystic scrotal malformation.*

**KEY WORDS:** lymphatic malformations, microcystic scrotal malformation, surgical treatment.

## INTRODUCCIÓN

El sistema vascular linfático es esencial para mantener el balance de líquidos, la repuesta inmune y la absorción de las grasas. Cuando se producen alteraciones en el sistema linfático desde la etapa embrionaria aparecen las malformaciones linfáticas.<sup>1</sup> En estas malformaciones vasculares de flujo lento la terminología ha sido tremendamente confusa.<sup>2</sup>

Las malformaciones linfáticas que afectan a la piel se pueden clasificar en dos categorías: linfedema y malformaciones linfáticas congénitas. El linfedema puede ser primario como resultado de una hipoplasia de los troncos y los nódulos linfáticos, y secundario a otros procesos, por disfunción del sistema linfático. Las malformaciones linfáticas congénitas se presentan como malformaciones quísticas únicas o múltiples, superficiales o profundas. Estas lesiones quísticas se dividen en macroquisticas (previamente llamadas higromas quísticos y linfangiomas cavernosos), microquisticas o mixta.<sup>3</sup>

Los términos linfangioma, linfangioma circunscrito, linfangioma simple, hemangioma verrucoso y angioqueratoma circunscrito se han utilizado para denominar malformaciones linfáticas microquisticas. Las malformaciones linfáticas macroquisticas y microquisticas pueden aparecer juntas, por separado y también asociados a otras malformaciones capilares, venosas o arteriovenosas.<sup>4</sup>

La aproximación genética a las malformaciones linfáticas no ha sido posible. Ocurren esporádicamente y de haber causas genéticas son probablemente mutaciones somáticas, ya que si ocurriesen en células germinales serían letales.<sup>5</sup>

1. Médico Asistente Servicio Dermatología Hospital Regional de Lambayeque.

2. Médico Asistente Servicio Dermatología Hospital Regional de Lambayeque.

Estas lesiones están siempre presentes al nacimiento, aunque pueden no manifestarse hasta años más tarde. Su crecimiento es paralelo al crecimiento del niño, y es frecuente que por infecciones o traumatismos presenten episodios de inflamación, en ocasiones de gran intensidad, que pueden causar importantes problemas, ya que la localización más frecuente de estas lesiones es la cabeza y el cuello.<sup>1</sup>

Se presenta el caso clínico de una malformación microquística escrotal, de ubicación poco frecuente y plantea el diagnóstico diferencial con otras entidades como hernia escrotal, tumor extratesticular (hemangioma, leiomioma o fibroma), hidrocele localizado, angioqueratomas, verrugas víricas, maltrato infantil, etc.

Las malformaciones linfáticas microquísticas, son alteraciones vasculares de poca prevalencia, En su mayoría son congénitas pero pueden ser adquiridas también. Se presentan como malformaciones quísticas únicas o múltiples, superficiales o profundas. Afecta por igual a ambos sexos. La mayor incidencia es durante la infancia.<sup>6</sup>

## CASO CLÍNICO

Paciente varón de 10 años natural y procedente de Guadalupe, la Libertad. Estudiante. Tiempo de enfermedad de 7 años, inicia su enfermedad a los 3 años de edad, con escasas lesiones papulares y vesiculares asintomáticas en escroto, incrementándose en número y tamaño con el tiempo, a la edad de 8 años se agrega secreción transparente por dichas lesiones. Por persistencia y aumento de las lesiones así como de la secreción que lo lleva a utilizar pañal descartable acude al servicio de dermatología del Hospital Regional de Lambayeque.

Antecedentes prenatales parto a término, eutócico, lactancia materna hasta los 6 meses, vacuna completas de acuerdo al calendario MINSA, a los 3 años de edad cirugía de fimosis.

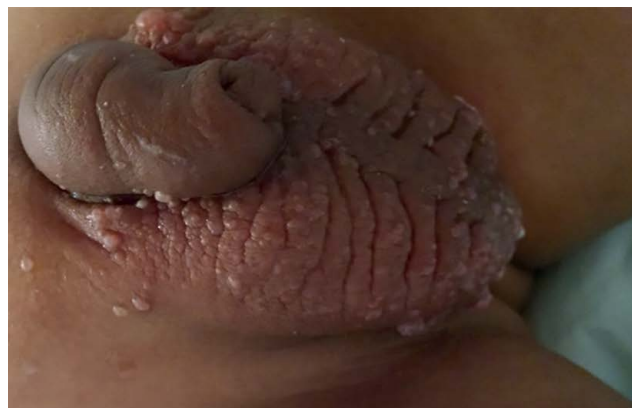Al examen físico preferencial se evidencia la zona escrotal con aumento en el grosor de la piel (figura 1) y cubierto por numerosas pápulas color piel, algunas de aspecto verrucoso, además pseudovesículas en escroto y pene (figura 2), de contenido claro, asociadas a presencia de secreción transparente abundante (figura 3). Resto del examen normal.

Se le realizó una ecografía testicular donde se informó microcalcificaciones testiculares bilaterales y engrosamiento difuso de la piel escrotal.

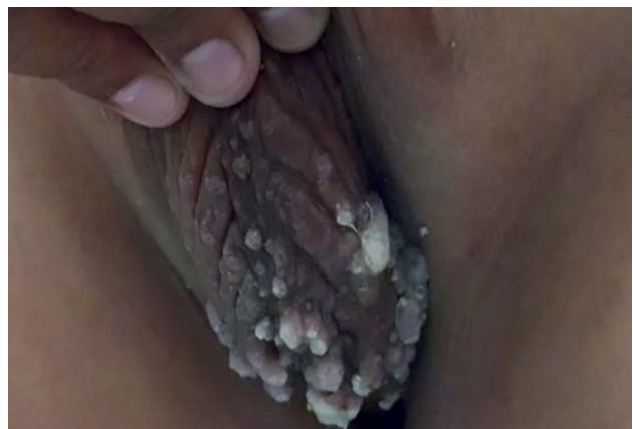En la biopsia de piel escrotal se encontró una epidermis acantótica, con capilares linfáticos dilatados en dermis superficial e infiltrado linfocítico estromal, la epidermis por encima de los vasos ectásicos se encuentra atrófica y hay aumento de las crestas epidérmicas (figura 4) dando la



**Figura 1.** Piel escrotal engrosada, con pápulas color piel y algunas verrucosas.

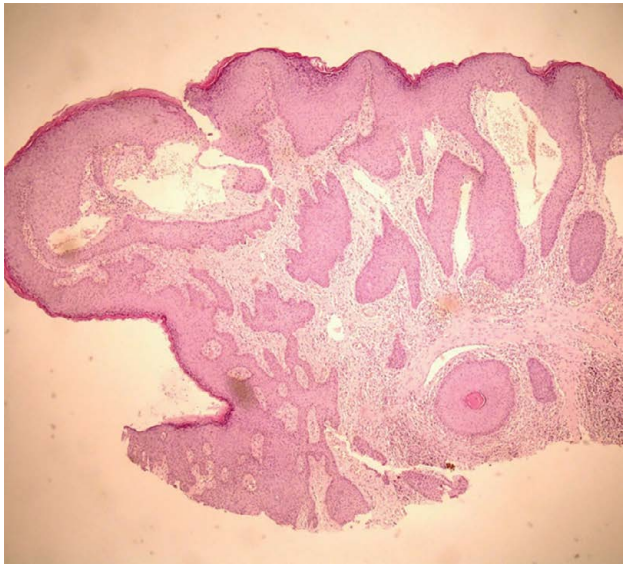

**Figura 2.** Pseudovesículas (linfangiectasias) sobre piel escrotal y en pene.

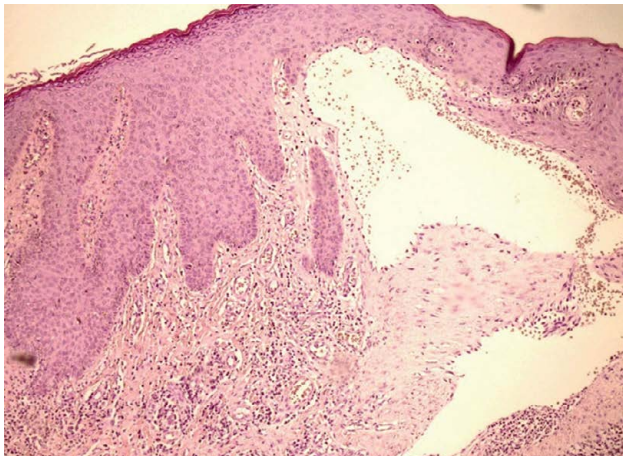


**Figura 3.** Secreción transparente que exuda de una de las lesiones papulares en la parte inferior del escroto.

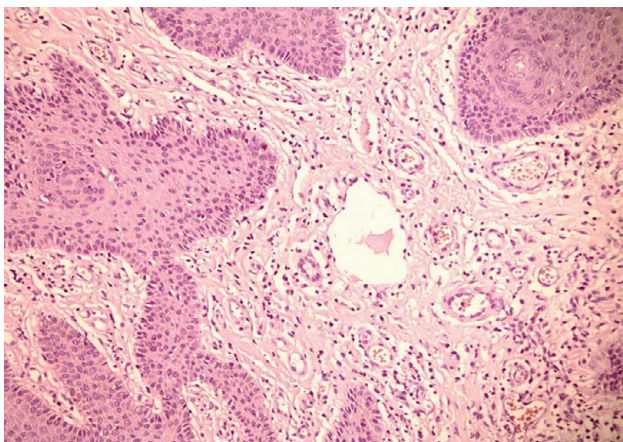




**Figura 4a.** Capilares linfáticos ectásicos con epidermis suprayacente adelgazada y aumento de las crestas epidérmicas. (HE 40X)



**Figura 4b.** Capilares ectásicos con contenido de glóbulos rojos. (HE 100X)



**Figura 4c.** Capilares ectásicos con contenido de material proteináceo. (HE 400X)

aparición de una localización intraepidérmica de los vasos; a mayor detalle se aprecian vasos con contenido de glóbulos rojos (figura 5) y material proteináceo (figura 6).

## DISCUSIÓN

Las malformaciones linfáticas congénitas están siempre presentes al nacimiento, aunque pueden no manifestarse hasta años más tarde y es frecuente que por infecciones o traumatismos presenten episodios de inflamación, en ocasiones de gran intensidad, que pueden causar importantes problemas, ya que la localización más frecuente de estas lesiones es la cabeza y el cuello.<sup>7</sup>

Se producen por un fallo en la conexión entre los vasos linfáticos distales con los canales linfáticos, en la literatura actual sigue denominándose linfangioma circunscrito.<sup>8</sup> Estas estructuras, por tanto, están excluidas de la circulación linfática general, y no suele presentarse nunca linfedema como manifestación.

La presentación clínica es variada. La forma más frecuente es como pequeñas pseudovesículas translúcidas de contenido líquido claro que llamamos linfangiectasias y que pueden aparecer en cualquier localización, incluso en las mucosas.<sup>4</sup> Estas, en ocasiones, por comunicación de la malformación con el sistema venoso con el que tienen un origen embriológico común, se llenan de sangre y presentan color violáceo. Estas vesículas suelen agruparse formando placas encima de la malformación subyacente, pero la extensión de la lesión cutánea no es un buen indicador de la parte profunda, que habrá que determinar con una prueba de imagen.

Estas lesiones también pueden presentarse como lesiones verrucosas simulando verrugas o como lesiones verrucosas sobre un fondo violáceo, con aspecto de angioqueratoma. Cuando estas lesiones son profundas en dermis papilar o en tejido celular subcutáneo podemos ver simplemente un poco de púrpura en la epidermis en los episodios de inflamación de modo que, en ocasiones, se ha confundido con maltrato infantil. Aunque estas lesiones son benignas, su naturaleza crónica predispone a infecciones, que pueden causar malestar y angustia en el paciente, además las descargas linfáticas frecuentes de las lesiones rotas requieren tratamiento radical.<sup>9</sup> Ocurren con mayor frecuencia en la cabeza, cuello y axila, pero se pueden encontrar en cualquier órgano del cuerpo excepto en el cerebro.<sup>10</sup>

Los hallazgos de la biopsia de piel comprenden una epidermis acantótica, sobre elevada respecto al nivel general de la piel; en dermis papilar, incluyen: capilares linfáticos dilatados que se extienden a la epidermis suprayacente,

infiltrado linfocítico estromal a veces evidente, vasos vacíos con ocasional material proteináceo o glóbulos rojos. Los capilares linfáticos dilatados o linfangiectasias dan la apariencia clínica de vesículas. Hay atrofia de la epidermis justo por encima de estos vasos con aumento de las redes de crestas que hacen a los vasos parecer intraepidérmicos, emulando el cuadro de un angioqueratoma. En lesiones extensas los capilares linfáticos pueden extenderse al tejido subcutáneo.<sup>11</sup>

En el diagnóstico por imágenes la ecografía puede ser de gran ayuda, pero probablemente es más útil,<sup>12</sup> la realización de una resonancia magnética para determinar la extensión de las mismas.<sup>13</sup>

Lesiones vesiculares superficiales y pequeños pueden ser tratados con láser de dióxido de carbono, el láser de colorante pulsado, lipectomía asistida por radiografía superficiales, pero tienen altas tasas de recurrencias, y el tratamiento con láser puede llevar a formación de queloides.<sup>9,14</sup>

En la literatura hay varios informes de malformaciones microquísticas en escroto, pero la mayoría son lesiones uniloculares subcutáneas,<sup>15,16,17</sup> Wong y col,<sup>18</sup> reportan un caso de múltiples lesiones en escroto en un paciente adulto de 39 años con un tiempo de enfermedad de 20 años, y que por recidiva de lesiones tratados con técnicas conservadoras (escisión local, cauterización, ablación con láser y crioterapia), requirió de escrotoectomía total y reconstrucción con injertos de piel de espesor parcial, sin recidivas tras 6 meses de seguimiento.

Debido a que los vasos linfáticos se encuentran dentro de la capa de la dermis

de la piel y la fascia dartos, la completa escisión de los tejidos subcutáneos, junto con las lesiones superficiales es fundamental en la prevención de recurrencias.<sup>19</sup> La escisión quirúrgica es el método más eficaz para el tratamiento extenso o profundamente localizadas.<sup>18</sup>

En el paciente presentado, el tratamiento quirúrgico es la mejor opción de manejo, por lo que se hizo la correspondiente interconsulta con el servicio de Urología y Cirugía Plástica.

## REFERENCIAS BIBLIOGRÁFICAS

1. Smith R.J. Lymphatic malformations. *Lymphat Res Biol.* 2004;2:25-31.
2. Salazard, J. Londner, D. Casanova, J. Bardot, G. Magalon. Les malformations lymphatiques: aspects cliniques et evolution. *Ann Chirurg Plast Esthétic.* 2006;51:412-422.
3. Radhakrishnan, S.G. Rokcson The clinical spectrum of lymphatic disease. *Ann NY Acad Sci.* 2008;1131:155-184.
4. Davies, M. Rogers Morphology of lymphatic malformations: a pictorial review *Australas J Dermatol.* 2000;41:1-7.
5. Brouillard, M. Vikkula Genetic causes of vascular malformations *Hum Mol Genet.* 2007;16:140-149.
6. Kocer U, Atakan N, Aksoy HM, et al. Late-Onset Superficial Lymphatic Malformation: Report of a Case and Review of the Literature. *Dermatol Surg.* 2003;29:291-3.
7. Del Pozo, M. Gómez-Tellado, J.C. López-Gutiérrez. Vascular Malformations in Childhood. *Actas Dermosifiliogr.* 2012;103:661-78.
8. Pui MH, Li ZP, Chen W, et al. Lymphangioma: Imaging diagnosis. *Australas Radiol.* 1997;41:324-8.
9. Demir Y, Yenidunya S, Atabay K. Extensive Lymphatic Malformation of Penis and Scrotum. *Urology* 2001;58:106.
10. Lohrmann C, Foeldi E, Langer M. Diffuse lymphangiomatosis with genital involvement – evaluation with magnetic resonance lymphangiography. *Urol Oncol* 2011;29:515-22.
11. Weedon D. 2002. Patología cutánea. Edición en español. Ed. Marbán, S.L. España. 838-9.
12. Davies, M. Rogers, A. Lam, C. Cooke-Yarborough Localized microcystic lymphatic malformations-ultrasound diagnosis *Pediatr Dermatol.* 1999;16:423-429.
13. Dubois, M. Alison Vascular anomalies: what a radiologist needs to know. *Pediatr Radiol.* 2010;40:895-905.
14. Swanson DL. Genital lymphangioma with recurrent cellulitis in men. *Int J Dermatol.* 2006;45:800-4.
15. Sadikoglu B, Kuran I, Ozcan H, et al. Cutaneous Lymphatic Malformation of the Penis and Scrotum. *J Urol.* 1999;162:1445-6.
16. Vikićević J, Milobratović D, Vukadinović V, et al. Lymphangioma Scroti. *Pediatr Dermatol.* 2007;24:654-6.
17. Yagmurlu Y, Gokcora IH, Duran E, et al. A Children's disease of rarity: "Scrotal Lymphangioma Circumscriptum." *Int Urol Nephrol.* 2004;36:229-33.
18. Wong R, Melnyk M, Tang SS, Nguan C. Scrotal lymphangiomatosis: a case report. *Can Urol Assoc J.* 2012;6(1):11-4.
19. Morey AF, Meng MV, McAninch JW. Skin Graft Reconstruction of Chronic Genital Lymphedema. *Urology.* 1997;50:423-6.

Correspondencia  
Dra. Jacqueline Cabanillas-Becerra  
Email: jjcbmedic@hotmail.com

Recibido: 10-11-17

Aceptado: 18-12-17