

Cirugía de uñas

Nail surgery

Walter Refkalefsky-Loureiro,¹ Nilton Gioia-Di Chiacchio,² Nilton Di Chiacchio³

INTRODUCCIÓN

El complejo ungueal es el sitio de muchas patologías estudiadas por los dermatólogos y motivo de quejas frecuentes en los consultorios. El dermatólogo es el profesional entrenado para establecer el diagnóstico y el tratamiento de estas enfermedades. Después de la incorporación de los procedimientos quirúrgicos a la especialidad, la cirugía de uña se tornó un capítulo importante para el conocimiento de los dermatólogos.

Los procedimientos utilizados, facilitan el diagnóstico por medio del exacto conocimiento de las técnicas e indicaciones de biopsia. Además de eso corrigen deformidades iatrogénicas, parasitarias, congénitas o traumáticas además de permitir la remoción de tumores y ayudar en la manutención de la estética ungueal.

Presentamos a continuación algunos tópicos importantes para un mayor entendimiento de la cirugía de uñas.

EVALUACIÓN PREOPERATORIA

El examen del paciente, como en cualquier otra cirugía, es fundamental. Se consideran contraindicaciones para cirugía de uñas: enfermedades vasculares periféricas, diabetes de larga duración, discrasias sanguíneas, enfermedades del colágeno, enfermedades neurológicas periféricas y pacientes inmunodeprimidos.

Como en cirugía general los medicamentos utilizados pueden afectar la anestesia, causar sangrado o tener efectos tóxicos en la uña. De esta manera, el uso de beta

bloqueadores, inhibidores de la monoaminoxidasa, fenotiazinas, aspirina, anticoagulantes, corticoides sistémicos y retinoides deben ser suspendidos previamente. Siempre que fuera posible, la cirugía debe ser sustituida por procedimientos conservadores.^{2,4}

Los exámenes séricos deben ser solicitados mediante la necesidad de cada paciente. El diagnóstico por imagen, cada vez más utilizado, facilita el diagnóstico y localización de tumores, como en los casos de exostosis subungueal los rayos X, en el tumor glómico subungueal la resonancia magnética de alta definición y en tumores de tejido blando la ultrasonografía.²

Instrumental

El instrumental necesario para cirugía del aparato ungueal es el mismo utilizado en la cirugía dermatológica más algunos en especial:²

- ▲ Espátulas dentarias: para decolamiento de la placa ungueal de los tejidos vecinos.
- ▲ Curetas pequeñas y bien afiladas, utilizadas para remoción de tejidos de granulación y matriz ungueal.
- ▲ Pinzas de Adisson delicadas, para remoción de especímenes para estudio anatomopatológico.
- ▲ Gancho de Joseph en garra.
- ▲ Tijeras rectas de 12 cm.
- ▲ Alicates fuertes para corte de la placa ungueal.
- ▲ Osteótomos en cuchillo y en cuchara para remoción de fragmentos óseos.
- ▲ Aparato para abrasión con lijas gruesas para lijamiento de la placa ungueal.
- ▲ Decolador del septo nasal.

1. Dermatólogo asistente voluntario, Clínica de Dermatología do Hospital do Servidor Público Municipal de São Paulo.
2. Médico residente, Servicio de Dermatología de la Universidade de Taubaté, São Paulo.
3. Médico asistente, Hospital Servidor Municipal.

Tabla I. Evaluaciones preoperatoria, preoperatoria inmediata, transoperatoria y posoperatoria y cirugías más comunes.

- ▲ Evaluación preoperatoria
 - Instrumental
 - Anestesia
 - Torniquetes
- ▲ Evaluación preoperatoria inmediata y transoperatoria
 - Curaciones
- ▲ Evaluación postoperatorio
 - Complicaciones
- ▲ Cirugías más comunes
 - Onicoabráción
 - Biopsia del aparato ungueal
 - Lecho
 - Matriz
 - Muestra representativa de todo el aparato ungueal
 - Uña enclavada
 - Fenolización parcial de la matriz
 - Matricectomía quirúrgica
 - Tradicional
 - Incisión en 'L'
 - Técnica en 'U'
 - Hipercurvatura transversa de la uña
 - Técnica conservadora
 - Uña en teja: técnica de ZooK y variaciones
 - Uña en pinza: técnica de Fanti
 - Uña doblada: fenolización
 - Paroniquia crónica
 - Tumor glómico subungueal

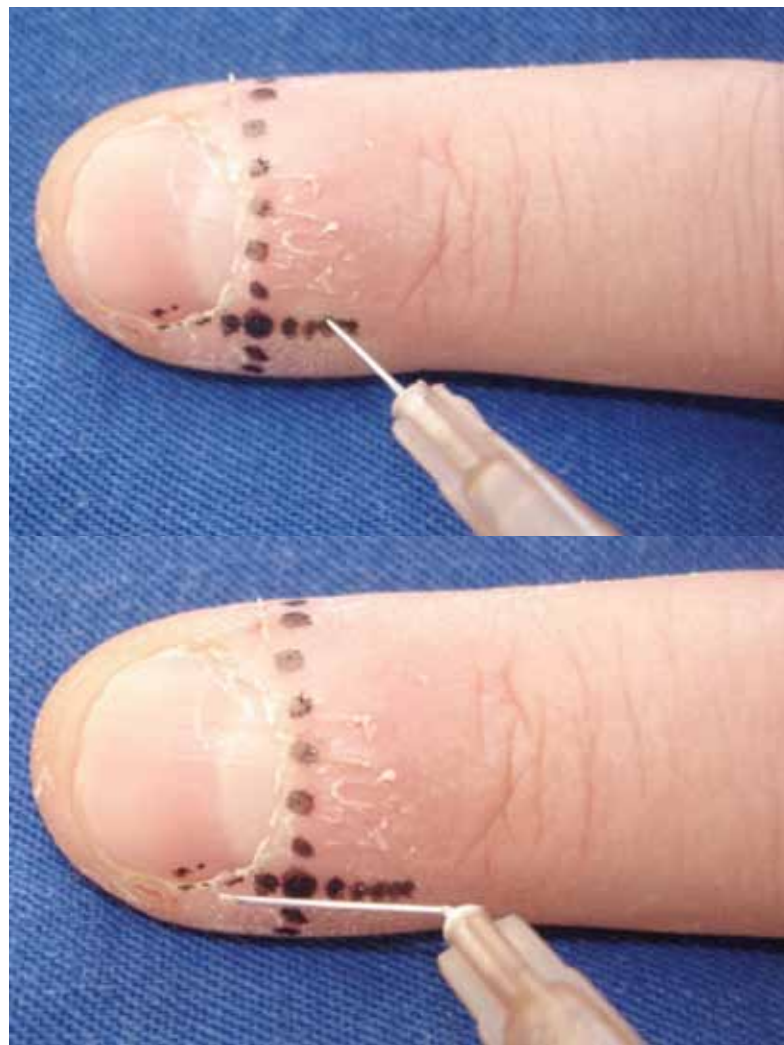


Figura I. Anestesia.

- ▲ *Punches* 2 a 4 mm prefiriéndose los que tengan orificio de salida, para facilitar la remoción de los especímenes retirados.
- ▲ Láminas de bisturí de n.º 11 o 15 de acuerdo con el tipo de cirugía que será realizada.
- ▲ Hilos mononailon, catgut y vicril con agujas triangulares cortantes.

Anestesia

El anestésico utilizado es la lidocaína 1% a 2%, con una duración de efecto de dos horas. A pesar de que en algunas publicaciones indican el uso de vasoconstrictores en los dedos, se prefiere no utilizar esta asociación para evitar

complicaciones innecesarias. La bupivacaína, al 0,5%, puede ser utilizada en asociación con la lidocaína o en el final de la cirugía para garantizar analgesia de hasta seis horas.

La ropivacaína presenta el mismo tiempo de inicio de acción, sin embargo promueve hasta nueve horas de analgesia postoperatoria. Es considerada una droga segura, sin embargo actualmente es poco utilizada por ser costosa.

Se considera que la mejor técnica anestésica en cirugía de la uña es el bloqueo distal. El punto de inserción de la aguja está localizado 1 cm encima de la unión de dos líneas imaginarias que pasan por el pliegue ungueal proximal y lateral. La aguja debe ser introducida en la piel en un ángulo de 45° con la punta volteada para la parte distal del dedo. La inyección debe ser lenta para evitar molestia. Después de este procedimiento podemos completar la anestesia en

el pliegue ungueal lateral para garantizar la analgesia de la punta del dedo.

Podemos utilizar la anestesia troncular clásica para procedimientos mayores, con toda la compresión el traumatismo de los nervios resulta en neuritis postoperatorias con síntomas dolorosos que persisten por largo tiempo.

Torniquetes

El torniquete debe siempre ser utilizado pues facilita el procedimiento. Evita el sangramiento abundante, común en este sitio anatómico. Se puede utilizar dren de Penrose, dedos de guantes o torniquetes de venopunción.

Torniquetes más anchos con presión suficiente evitan una posible neuritis posquirúrgica. Debemos estar atentos en removerlos, después de terminar la cirugía, evitando complicaciones que pueden ser catastróficas.

El uso de un guante estéril puede ser muy útil pues mantiene el campo quirúrgico más estéril. El dedo del guante que cubre el dedo que será operado debe tener su punta cortada y enrollada por sobre el mismo, funcionando como torniquete.

PREOPERATORIO INMEDIATO Y TRANSOPERATORIO

El local a ser operado debe ser lavado previamente con agua y jabón con posterior uso de yodopovidona. El miembro debe ser apoyado en una superficie rígida con el objetivo del confort del paciente y del médico.

Las incisiones, decolamientos y suturas algunas veces deben ser hechas con vigor, debido a la rigidez de las estructuras anatómicas comprometidas. En otras ocasiones la destreza y delicadeza se deben imponer para no lesionar estructuras nobles (matriz).²

Curación

Es un procedimiento simple. En casos de sangrado, cuando es retirado el torniquete, se puede utilizar una esponja estéril de gelatina natural absorbible. Se prefiere usar pomadas antibióticas y curaciones no adherentes, como gasa rayón, directamente en la cicatriz quirúrgica, seguido de algodón estéril, por su poder hemostático. La oclusión puede ser hecha con cinta crepe de 5 cm o gasa tubular. La remoción de la primera curación, varía de acuerdo con la cirugía realizada.

POSTOPERATORIO

El paciente debe ser orientado para mantener reposo relativo con la elevación del miembro operado. El desarrollo de actividades debe ser restringido o abolido por el tiempo que el médico asistente crea conveniente.

La curación debe permanecer cerrada por 24 a 48 horas y cuando sea removida, se orienta a lavar la herida con solución fisiológica y, de acuerdo con la necesidad, yodopovidona, dos veces al día.

Analgésicos son prescritos de acuerdo con la dimensión de la cirugía y la necesidad de cada paciente. Se prefiere el uso de dipirona o paracetamol, evitando así el ácido acetilsalicílico, capaz de producir sangrado.

Los antiinflamatorios no hormonales pueden, en algunos casos, ser más efectivos. El tiempo de administración de estos medicamentos normalmente no ultrapasa los tres primeros días de postoperatorio.²

En los casos en que no existe infección previa, los antibióticos no son necesarios.

Complicaciones

Las complicaciones son raras. La infección y el edema pueden ocurrir por uso de una técnica quirúrgica mala e instrumental inadecuado propiciando el apareamiento de las complicaciones.

PROCEDIMIENTOS QUIRÚRGICOS

Onicoabrasión

La onicoabrasión consiste en el lijamiento de la lamina ungueal llevando a la disminución de su espesura o a su total destrucción. El material necesario consiste en aparatos para dermoabrasión y lijas utilizados por los podólogos, que pueden ser adquiridas en comercios de instrumental quirúrgico. Figura 2.

La técnica consiste en el lijamiento de la lamina ungueal estando el paciente echado o sentado, con el pie o la mano bien apoyada. El médico debe estar en posición confortable y vestido con un mandil, mascarilla y lentes para protegerse del polvo resultante del procedimiento. El lijamiento es hecho con la velocidad deseada en movimientos horizontales, verticales o angulados, en los bordes ungueales, hasta que el objetivo sea alcanzado sin causar dolor o lesión periungueal. Se puede utilizar brocas dentales para hacer pequeños orificios en la placa ungueal como objetivo de dar una mayor penetración de la medicación prescrita o drenaje de hematomas subungueales. En estos casos debemos procurar ser cautelosos para no causar heridas en el lecho ungueal.

La indicación de la onicoabrasión consiste en la hiperqueratosis ungueal causada por la onicomycosis, procesos inflamatorios del lecho ungueal y la hipercurvatura transversa de la uña. En estas patologías, el aumento

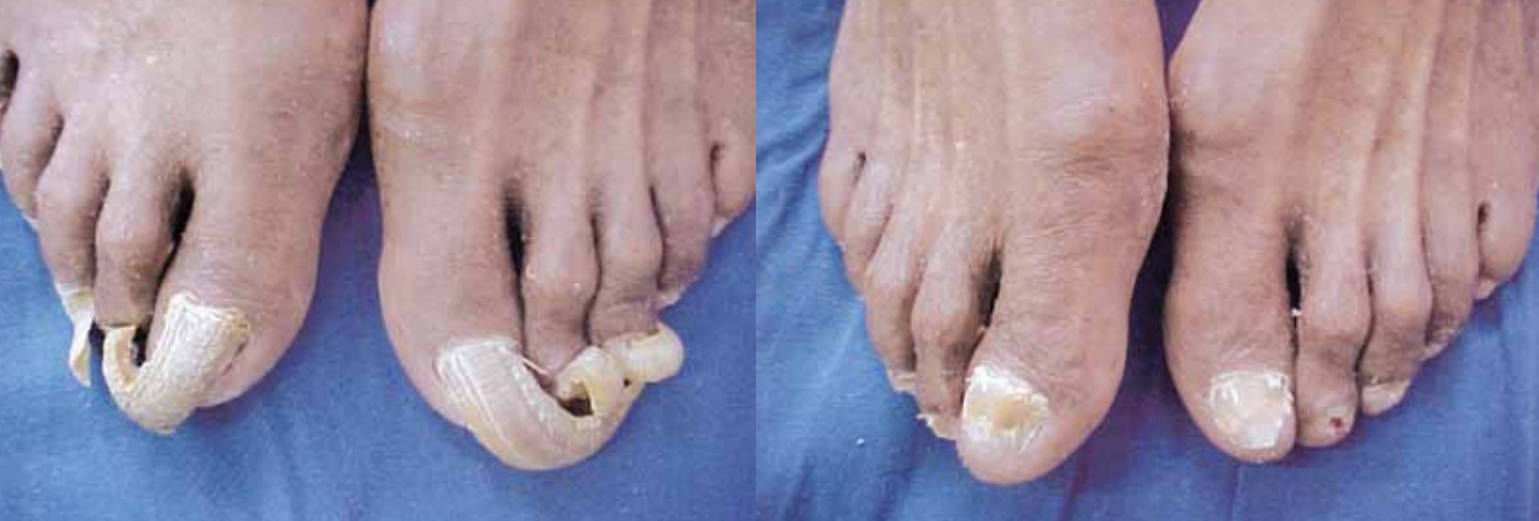

Figura 2. Onicoabrasión: pretratamiento y postratamiento.

de la espesura de la placa ungueal causa molestia al paciente además de un tiempo de tratamiento prolongado. El lijamiento, además de su valor estético, lleva a una mejor actuación de la medicación tópica bien como a una disminución de la onicoalgia propia de esa condición.⁵

En los casos en que hay una destrucción importante de la placa ungueal, esta técnica es mejor indicada comparada a la avulsión de la uña o a la pasta de urea, por ser menos agresiva y por evitar complicaciones en el lecho ungueal, frecuentemente observado en la extracción de la uña.

Otras ventajas importantes, sin embargo poco utilizadas: la colección de escamas para la realización del examen micológico directo y/o cultivo para hongos y el drenaje de hematomas. La colecta manual de ese material no siempre es tan simple. En algunos casos se puede producir heridas en el lecho ungueal, generando molestia al paciente, comprometiendo el relacionamiento técnico/médico-paciente. En esos casos la onicoabrasión se impone por la facilidad de visualizar el local, donde después del lijamiento la placa ungueal es más friable y propia para la colecta indolora. En los hematomas se procede a la abrasión con lijás o brocas dentarias, facilitando así su drenaje.⁶

Biopsia del aparato ungueal

La biopsia del aparato ungueal aun es poco común en los consultorios dermatológicos, debido al desconocimiento técnico de la mayoría de los profesionales, que ignoran el local correcto a ser biopsiado o temen secuelas que pueden llevar a distrofias.

Inicialmente, debe ser descartada la presencia de lesiones concomitantes de piel, pues la biopsia de piel es siempre preferible a la biopsia ungueal. Una vez necesario el abordaje ungueal, se debe explicar al paciente la posibilidad de aparición de distrofias. Estas son evitadas cuando se respeta el diámetro de 3 mm para la matriz y 4 mm para el lecho.

El médico debe conocer la fisiopatología de la enfermedad para escoger correctamente el local de retirada del fragmento. La psoriasis ungueal es un buen ejemplo, pues cada manifestación corresponde a un local de origen. El *pitting* compromete inicialmente la matriz ungueal, en cuanto que la queratosis compromete desde el inicio el lecho.

La biopsia del aparato ungueal tiene función no solo diagnóstica como también terapéutica, en lesiones cuyas dimensiones no sean mayores de 4 mm.²

Lecho

Puede ser hecha con *punch* (Figura 3) o en fuso (Figura 4), siendo esta técnica utilizada para el estudio histopatológico del lecho ungueal o remover tumores pequeños (hasta 4 mm).

Cuando se usa el *punch* se debe remover la placa ungueal con *punch* de 6 mm, biopsiar el lecho con uno de hasta 4 mm. La hemostasia de la herida quirúrgica es hecha con esponja estéril de gelatina natural absorbible. Se recoloca la placa ungueal como una curación biológica y se aplica una cinta microporosa con mediana compresión.

En el caso de la utilización de la técnica con fuso, se hace avulsión parcial o total de la placa ungueal, se realiza incisión del lecho en fuso, con lámina 15, siempre en el sentido longitudinal, no ultrapasando 4 mm en el diámetro mayor. Se decola el fragmento del lecho, yuxtaóseo. La sutura para la aproximación de los bordes es hecha con hilo reabsorbible. La colocación de la placa ungueal como curación biológica es facultativa. La curación es semejante al anterior.²

Matriz

Este procedimiento puede ser hecho tanto en la porción proximal cuanto en la distal. La primera debe ser evitada, pues deja distrofias permanentes, independiente del tamaño del espécimen. En los casos en que la biopsia se

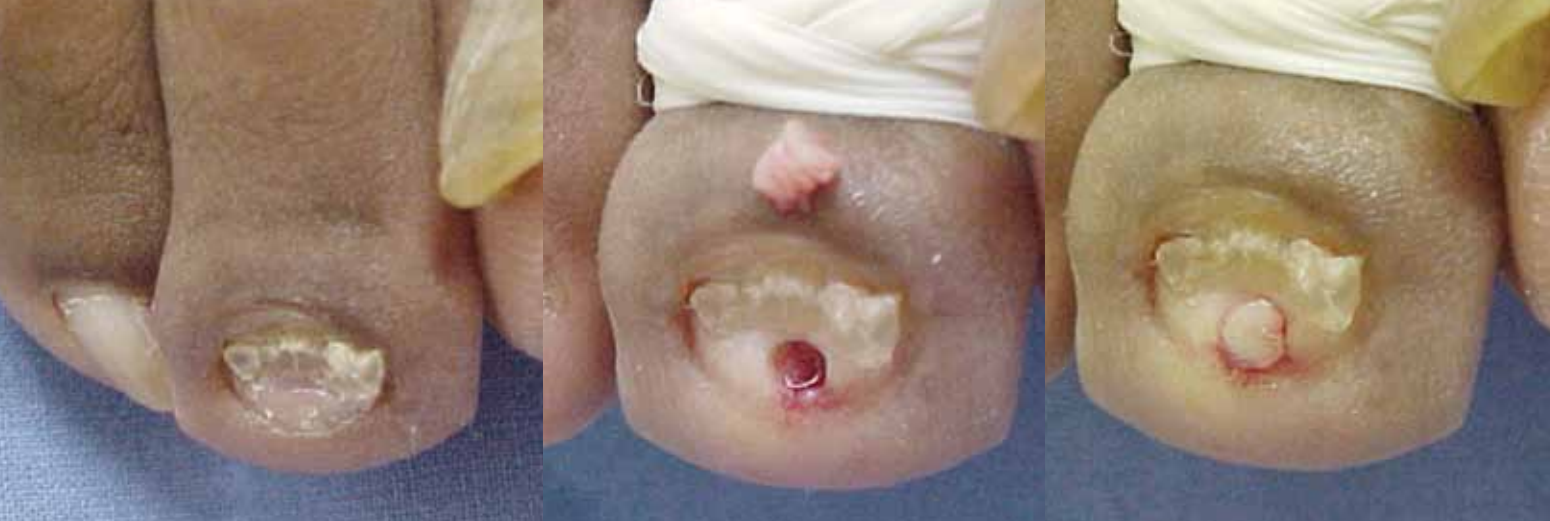

Figura 3. Biopsia de lecho con *punch*.

impone, la distrofia debe ser informada al paciente. En los procedimientos de la matriz distal la distrofia ocurre cuando el fragmento excede a 3 mm de diámetro.

Para exponer la matriz se hace incisiones paralelas en el pliegue ungueal posterior para mejor exposición de la matriz. La incisión del local comprometido debe ser con *punch* de hasta 3 mm, hasta el plano yuxtaóseo (Figura 5). La remoción del fragmento debe ser cuidadosa. La sutura debe ser hecha con hilo reabsorbible. Se recoloca el pliegue posterior en el local de origen y la sutura es optativa con hilo absorbible o colocación de cinta microporosa.

La remoción en fuso está indicada para obtener un fragmento mayor o remover lesión melanocítica. La técnica es semejante a la anterior; sin embargo, se usa lámina 15 para iniciar el fuso, que debe ser paralelo a la lúnula y no sobrepasar 3 mm de espesura.²

Muestra representativa de todo el aparato ungueal

Tiene como objetivo obtener un espécimen que contenga todas las partes del aparato ungueal. Este tipo de biopsia garantiza una muestra más significativa y un mejor diagnóstico.

La incisión es hecha en medio fuso (Figura 6), con lamina 15, inicialmente longitudinal, en línea recta, que comienza en el pliegue ungueal proximal, de 1 a 1,5 cm por encima de la cutícula, hasta el plano óseo, pasando por la placa ungueal hasta el hiponiquio, 1 cm. Después la parte distal de la placa. La otra incisión es hecha de forma cóncava con respecto a la primera, desde su inicio, englobando el pliegue lateral.

Todo el espécimen es removido y los bordes de la herida quirúrgica son suturadas con hilos no absorbibles o aproximadas con cinta microporosa.²

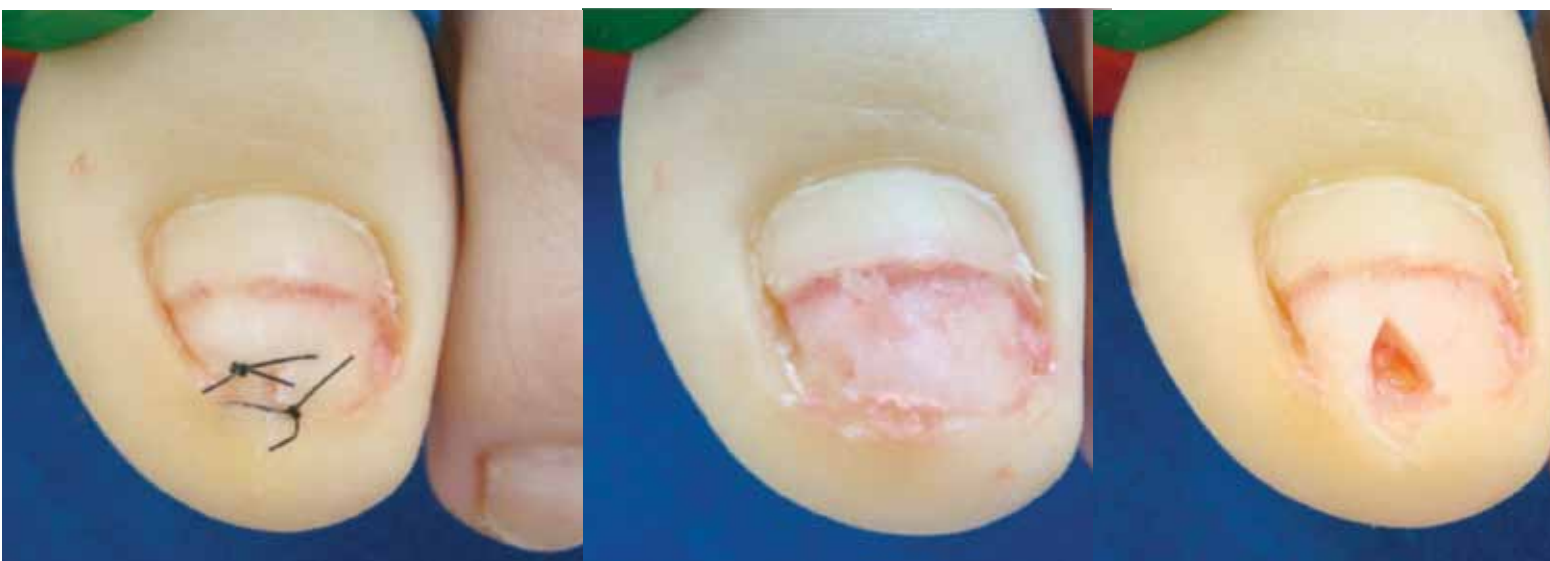

Figura 4. Biopsia de lecho ungueal en fuso.

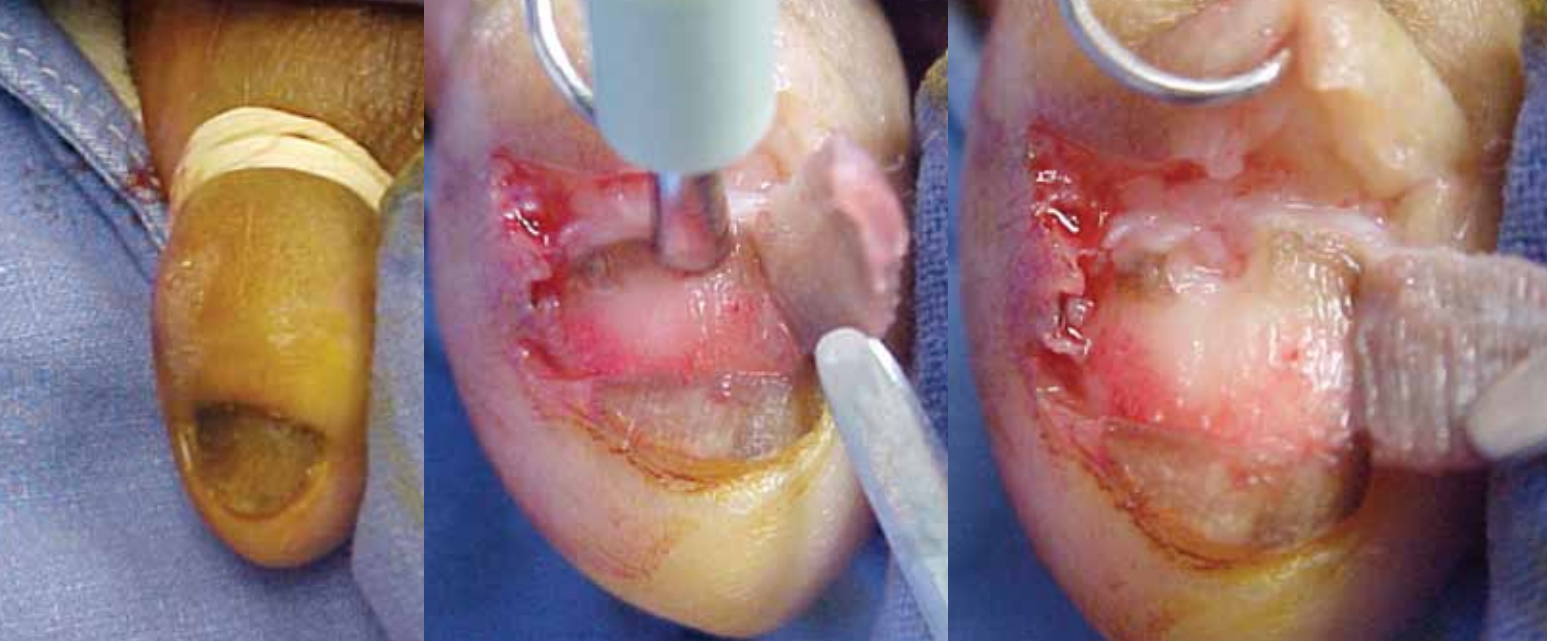


Figura 5. Biopsia de matriz con punch.

Cuando la parte comprometida para estudio está localizada en la porción mediana de la uña, se utiliza una técnica semejante, sin embargo con incisiones paralelas, no ultrapasando 3 mm (Figura 7). En este caso se debe hacer el decolamiento del lecho, en el plano yuxtaóseo.

Uña enclavada

La uña enclavada es una de las condiciones más dolorosas e incapacitantes de ser tratadas con la cirugía simple.

El factor mecánico desempeña el principal papel etiopatogénico. La presión aumentada varía en dirección, directa e indirecta, entre la uña y pliegues ungueales es esencial para enclavar la uña. Posteriormente, se produce la inflamación del tejido periungueal, resultando en edema de las paredes ungueales y se establece un círculo

vicioso, ocurriendo la formación de tejido de granulación e hipertrofia del pliegue ungueal lateral.

Los principales factores etiológicos de la uña enclavada son:

- ▲ Calzados. El trauma crónico, así como el uso de zapatos apretados o puntiagudos son los principales factores etiológicos de la uña enclavada. El taco alto empuja el dedo contra la extremidad del zapato con la máxima fuerza. Se debe notar que las medias muy apretadas también predisponen a uña enclavada.
- ▲ Uña. En los casos de hipercurvatura transversa de la uña, esta tiende a lesionar los pliegues ungueales laterales, entrando en los tejidos y adquiriendo una posición perpendicular a ellos. Otras patologías de uña, como infección fúngica, distrofias por enfermedades inflamatorias o métodos erróneos de corte son factores etiológicos comunes.

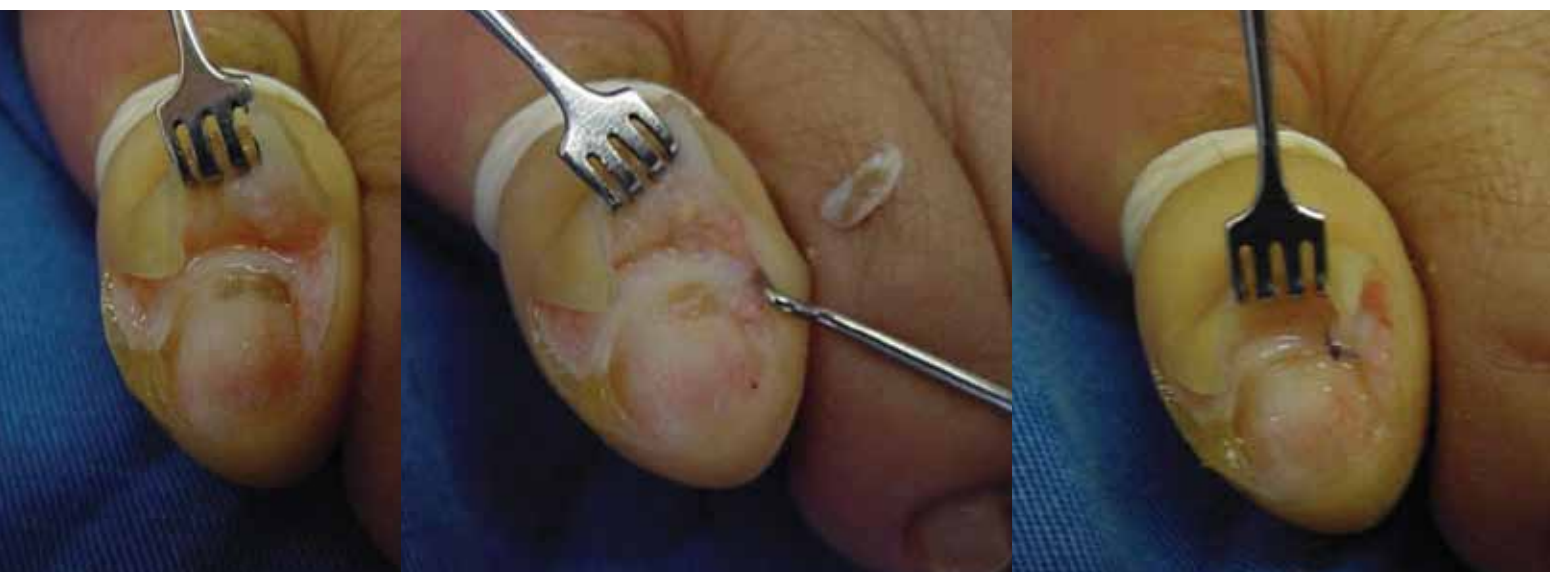


Figura 6. Biopsia de matriz en fuso.

Tabla 2. Técnicas más utilizadas para corrección de la uña enclavada y de la hipercurvatura transversa de la uña.

- ▲ Uña enclavada
 - Conservadoras
 - Colocación de lámina flexible
 - Quirúrgicas
 - Fenolización parcial de la matriz
 - Matricectomía quirúrgica
 - Tradicional
 - Incisión en L
 - Técnica en U
 - Técnica de Dubois
- ▲ Hipercurvatura transversa de la uña
 - Técnica conservadora
 - Uña en pinza: técnica de Fanti
 - Uña en teja: técnica de Zook y variante
 - Uña doblada: fenolización

Figura 7. Biopsia representativa de todo el aparato ungueal lateral.

- ▲ Dedo. Cuando es demasiado ancho o desviado en valgo, expone la falange ungueal a la compresión del calzado.
- ▲ Pie. En los casos de pie plano valgo, este, en la última fase de la marcha, aumenta la presión del dedo contra el borde interno del zapato.
- ▲ Tejidos: El factor trófico es evidente en tuberculosis, sífilis y diabetes que pueden crear un terreno favorable.

- ▲ Traumatismos: pueden actuar indirectamente, lesionando la matriz y, directamente, presionando la uña contra los tejidos vecinos.
- ▲ Avulsión de la uña: el lecho ungueal es empujado para arriba debido a la falta de soporte. La uña queda muy corta y no soporta el lecho ungueal, tentando crecer para adentro.

Clasificación de la uña enclavada

- ▲ Grado I: solo existe la queja subjetiva de dolor, que aparecen en el examen clínico, palpando los pliegues ungueales laterales. Figura 8.

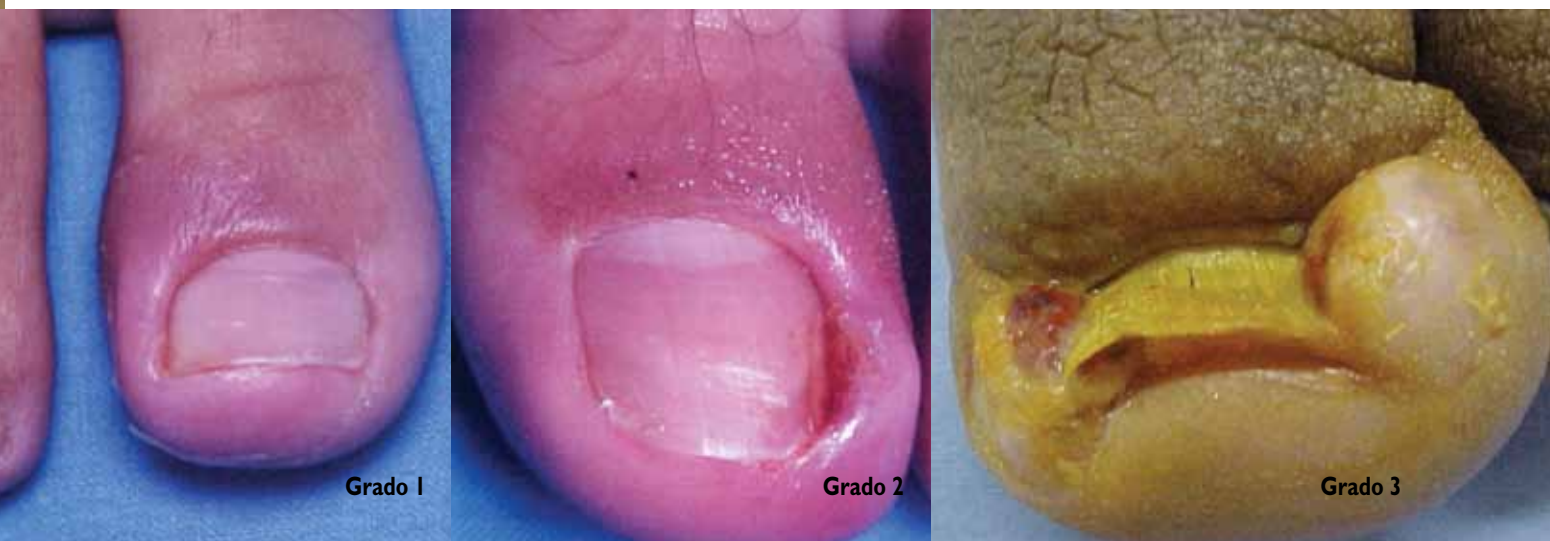

Figura 8. Clasificación de las uñas enclavadas.

- ▲ Grado II: la característica descrita en el grado I, además con secreción serosanguínea o purulenta. Figura 8.
- ▲ Grado III: la característica descrita en el grado II, además de hipertrofia del pliegue lateral comprometida. Figura 8.

Técnicas conservadoras

Existen varios métodos conservadores de tratamiento de la uña enclavada que van desde el tratamiento clínico con antibióticos o antiinflamatorios tópicos y/o los sistémicos, hasta la colocación de algodón entre la uña y el borde

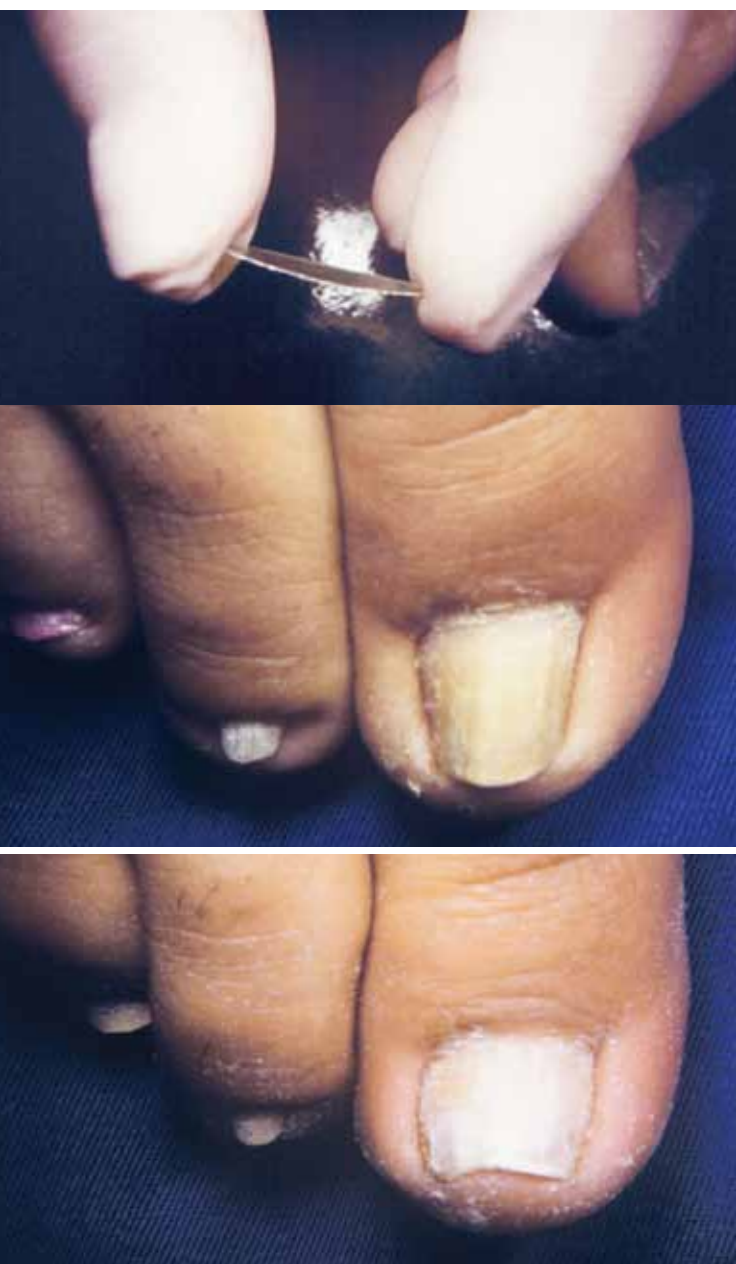

Figura 9. Lámina flexible. Pretratamiento y postratamiento (6 meses).

lateral. Tales técnicas tienen valor en casos leves (G1) de uña enclavada, sin embargo presentan resultados muy variables.

Presentamos una técnica que nos parece más aceptable y sin tantos inconvenientes:

COLOCACIÓN DE LÁMINA FLEXIBLE

Es la colocación de aparatos ortodónticos o de placa flexible de material plástico con memoria, esto es, que tiende a volver siempre a la posición original. Por medio de la presión leve y constante, ejercida por la placa, la uña crece, sin penetrar en los bordes laterales. El método presenta buenos resultados en casos de uña enclavada grado I, en la hipercurvatura transversa de la uña y en los que la cirugía está contraindicada por procesos vasculares periféricos y diabetes, entre otras. Las laminas flexibles son más bien adaptadas a la placa ungueal y ofrecen mejor estética a las uñas.

La lámina flexible es colocada sobre la placa, para lo que se utiliza cola de cianocrilato. Se coloca más próxima del borde ungueal distal y es mantenida por 40 a 60 días. El dolor mejora en las primeras semanas y la uña vuelve a su forma inicial en aproximadamente seis meses. La placa debe ser cambiada de 30 a 60 días, o en caso de que hubiera desprendimiento.

Técnica quirúrgica:

- ▲ Lijamiento superficial de la lamina ungueal;
- ▲ Desengrasar la superficie de la placa ungueal con alcohol de 70°;
- ▲ Lijamiento leve de la lamina flexible;
- ▲ Colocación de cola de cianocrilato sobre la placa ungueal;
- ▲ Colocación de la lámina flexible sobre la cola presionando por 2 minutos.

Técnicas quirúrgicas

FENOLIZACIÓN PARCIAL DE LA MATRIZ

La fenolización está indicada en los casos de uña enclavada grado 1 y 2, donde no existía hipertrofia residual de los bordes laterales o distales.

Es importante notar que el uso de instrumental delicado se torna fundamental para que no ocurran complicaciones postoperatorias. Se prefiere el uso de espátula odontológica para evitar el desprendimiento, innecesario, entre la placa y el lecho ungueal.

La solución de fenol debe ser aplicada con estiletes envueltos en poca cantidad de algodón, de manera que no

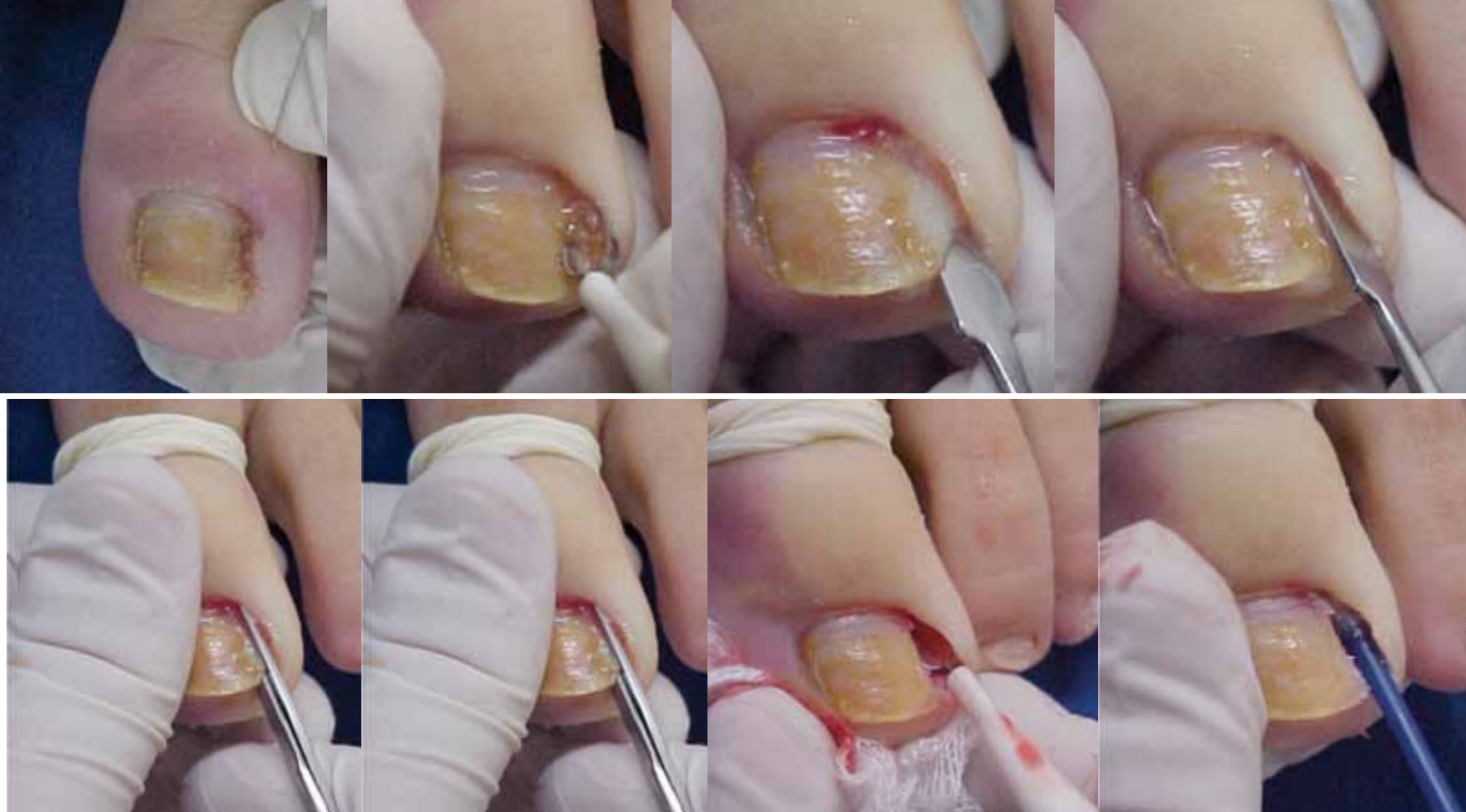

Figura 10. Fenolización de la matriz ungueal, paso a paso.

queden muy embebidos, evitando el extravasamiento de la solución en los pliegues ungueales.²

Técnica quirúrgica (Figura 10):

- ▲ Asepsia del dedo con alcohol yodado.
- ▲ Anestesia troncular con lidocaína al 2%, sin vasoconstrictor.
- ▲ Colocación de torniquete para evitar el sangrado durante la cirugía.
- ▲ Retirada del tejido de granulación, utilizándose cureta.
- ▲ Decolamiento de la cutícula en el pliegue ungueal posterior y borde lateral del lado comprometido, mediante una espátula.
- ▲ Separación de la placa ungueal del lecho en el lado enclavado, desde el borde libre hasta la matriz de la uña, no superando 2 mm, además de la hipertrofia.
- ▲ Corte de la placa ungueal decolada con auxilio de una Kelly recta, prendiéndola en toda extensión de la uña, con movimiento rotatorio.
- ▲ Secar la sangre vigorosamente.
- ▲ Colocación, por un minuto, con un hisopo embebido en una solución de fenol a 88%, bajo el borde ungueal posterior para coagular la matriz de la uña.
- ▲ Repetición del procedimiento por tres veces, con un total de tres minutos.

- ▲ Lavado del local con alcohol 70°.
- ▲ Aplicación de algodón, gasa y cinta crepe.
- ▲ Retirada del torniquete.

Se orienta al paciente para retirarse la curación 24 horas después del procedimiento; luego, lavado local con agua y jabón. A partir de este momento se debe dejar la zona libre, pero se debe administrar antibiótico tópico por 15 días. Se prescribe analgésico, a pesar del hecho de que solo en raras ocasiones el paciente tendrá necesidad de usar esa medicación.

MATRICECTOMÍA QUIRÚRGICA

Tiene como objetivo la retirada de parte de la matriz ungueal, comprometida en el proceso de la uña enclavada, del borde ungueal lateral con hipertrofia y del tejido de granulación.

• TRADICIONAL

Esta técnica comprende la retirada de la placa, matriz, lecho ungueal y pliegues ungueales, junto con tejido hipertrófico contiguo. La remoción es hecha en un solo bloque, con un medio fuso lateral longitudinal, iniciando encima de el pliegue ungueal proximal hasta el hiponiquio en línea recta y lateralmente en semiluna, tomando el tejido hipertrófico de el pliegue ungueal lateral.^{2,4,7,8}

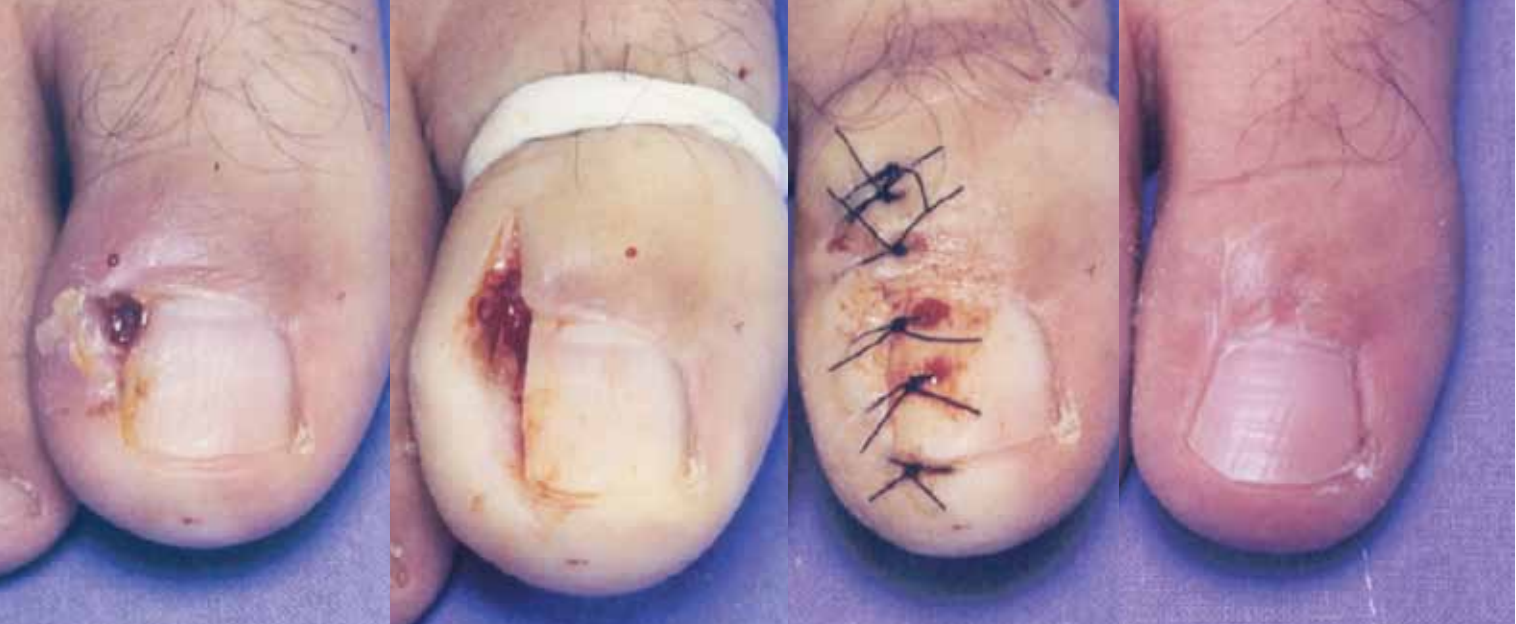

Figura 11. Corrección de uña enclavada, mediante la técnica tradicional.

Técnica quirúrgica (Figura 11):

- ▲ Asepsia del dedo con alcohol yodado.
- ▲ Anestesia troncular con lidocaína, al 2%, sin vasoconstrictor.
- ▲ Colocación de torniquete para no haber sangrado durante la cirugía.
- ▲ Incisión en fuso, englobando parte del pliegue ungueal posterior, lámina ungueal, tejido de granulación, matriz ungueal y lecho ungueal.
- ▲ Retirada de todas estas estructuras en monobloque;
- ▲ Sutura borde a borde con hilo mononailon 4-0 o curación con cinta microporosa.
- ▲ Curación con algodón, gaza y cinta crepé.
- ▲ Retirada del torniquete.

En el posoperatorio, se prescribe antibiótico y analgésico. La curación es retirada después de las 24 horas. Se orienta la limpieza local con agua y jabón y se coloca antibiótico tópico, así como el reposo relativo por 48 horas. La retirada de puntos es hecha entre los días 7 y 10. Sin embargo, el uso de zapatos y la práctica de deportes deben ser evitados por un mes.

• **INCISIÓN EN L**

Esta técnica difiere de la tradicional porque permite una mejor visualización de toda la placa y matriz ungueal, facilitando la retirada parcial de la matriz, disminuyendo así la recidiva.

La incisión en L, en el pliegue ungueal posterior, forma un colgajo que es decolado encima de la lamina ungueal y doblado lateralmente.² Figura 12.

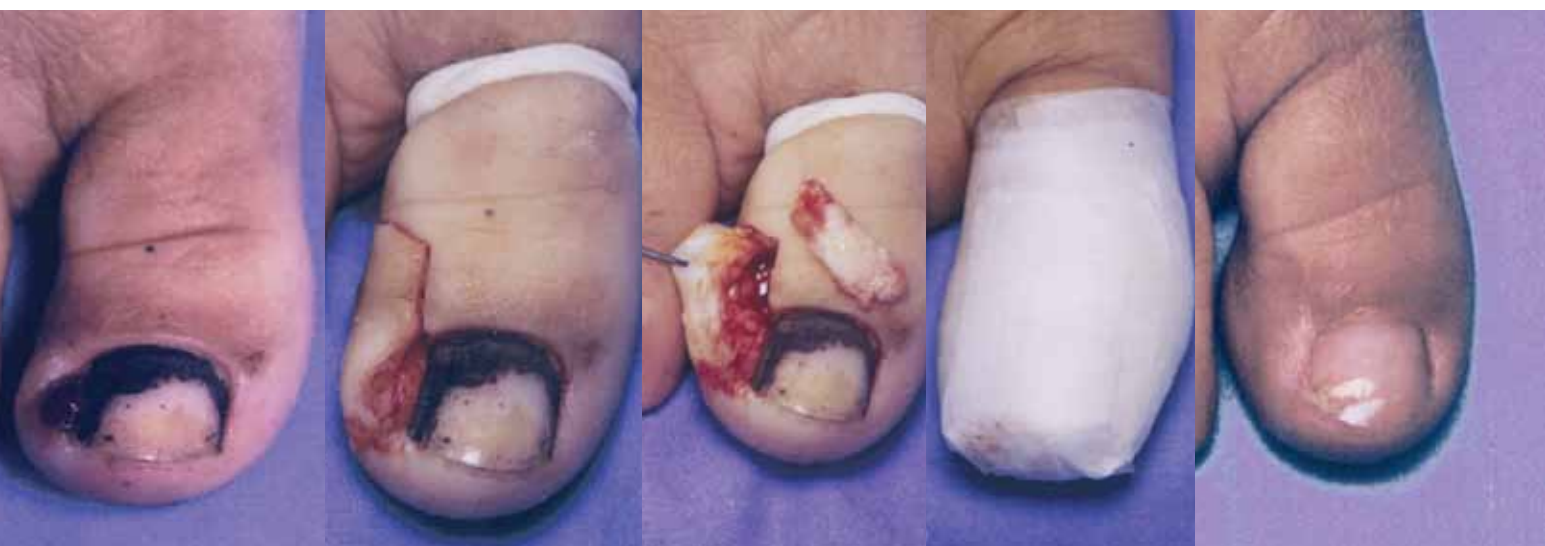

Figura 12. Técnica en L, para la corrección de la uña enclavada.

Técnica quirúrgica:

- ▲ Asepsia del dedo con alcohol yodado.
- ▲ Anestesia troncular, con lidocaína, al 2%, sin vasoconstrictor.
- ▲ Colocación de torniquete para no haber sangrado durante la cirugía.
- ▲ Incisión en L en el pliegue ungueal posterior,
- ▲ Decolamiento del colgajo formado por el pliegue ungueal lateral encima de la lamina ungueal y plegarlo;
- ▲ La incisión de la matriz y lámina ungueal en el sentido longitudinal, incluyendo el lecho,
- ▲ Retirada en monobloque;
- ▲ Sutura borde a borde con hilo mononailon 4-0 o curación con cinta microporosa.
- ▲ Curación con algodón, gasa y cinta crepé.
- ▲ Retirada del torniquete.

El posoperatorio es semejante al de la técnica tradicional. En los casos en que se usa cinta microporosa, la retirada es hecha en el segundo día; se colocan nuevas cintas adhesivas, pero en menor cantidad, que son cambiadas cada tres días hasta que se complete la cicatrización de la herida quirúrgica.

• **TÉCNICA EN U**

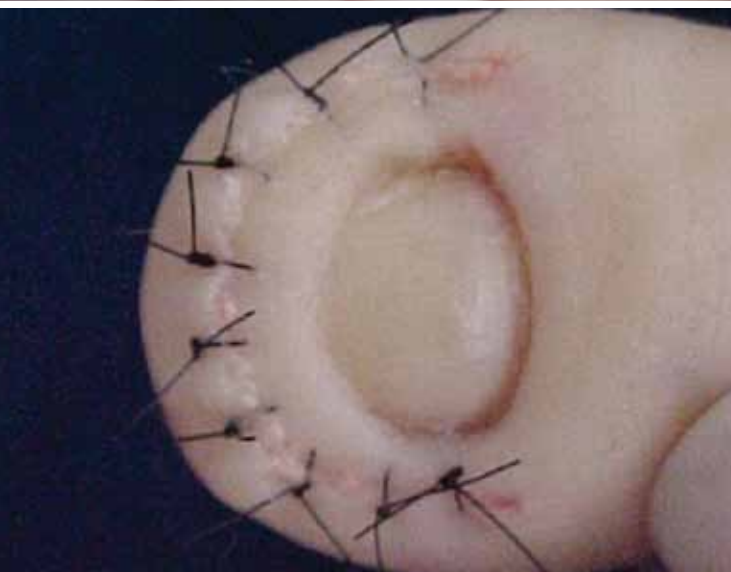
Utilizada para la remoción de los bordes ungueales laterales y distales, cuando sea necesario. Se puede asociar a matricectomía tanto química, como quirúrgica. Esta técnica está indicada en los casos de uña enclavada en la infancia donde la matricectomía no es recomendada por causar microniquia.⁴ Figura 13.

Técnica quirúrgica:

- ▲ Asepsia del dedo con alcohol yodado.
- ▲ Anestesia troncular, con lidocaína, al 2% sin vasoconstrictor;
- ▲ Colocación de torniquete para no haber sangrado durante la cirugía;
- ▲ Incisión de pliegue lateral y distal, con la espesura variando de acuerdo a la necesidad de retirada de la hipertrofia.
- ▲ Sutura hemostática con hilo mononailon 3-0, en sutura simple o en anclaje.
- ▲ Curación con algodón, gasa y cinta crepé.
- ▲ Retirada del torniquete.

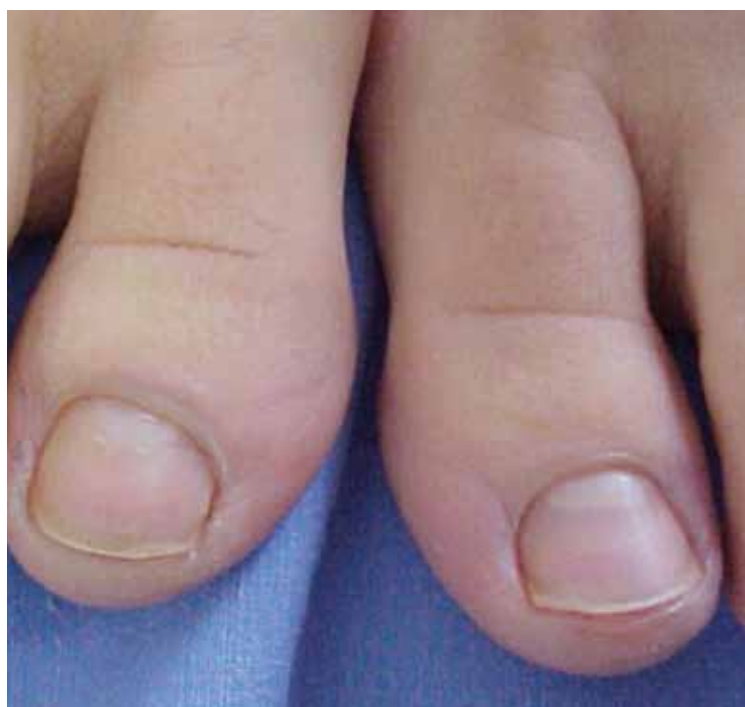
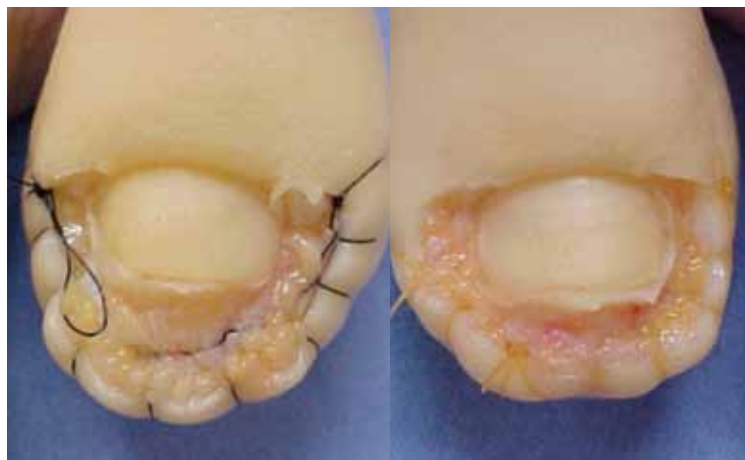
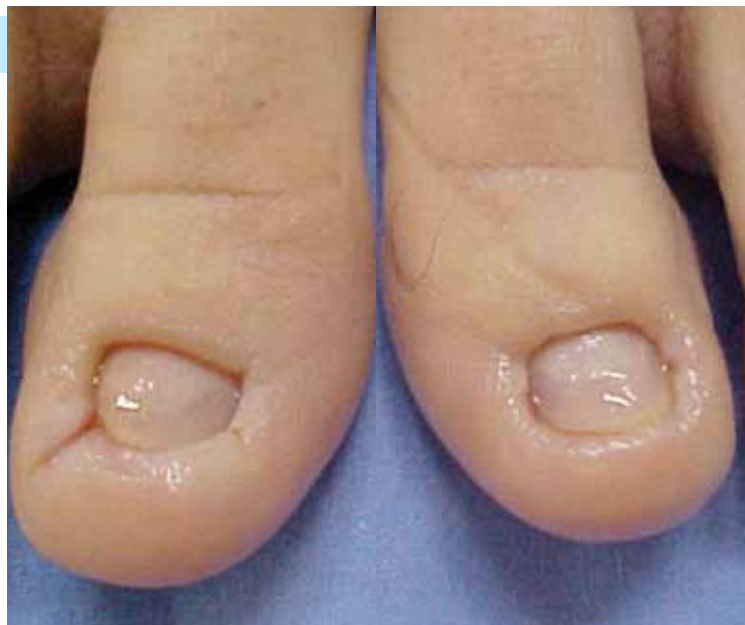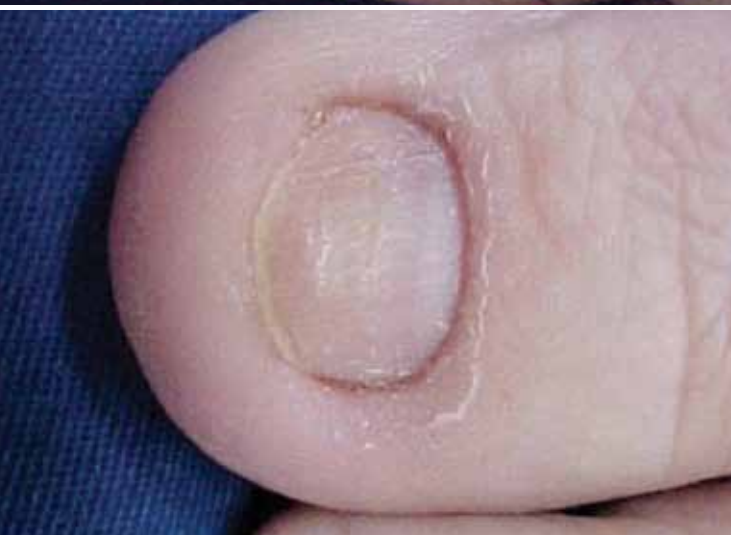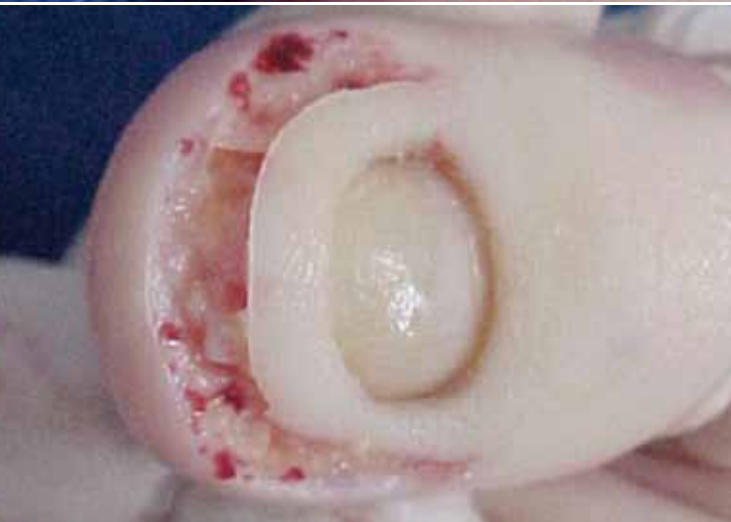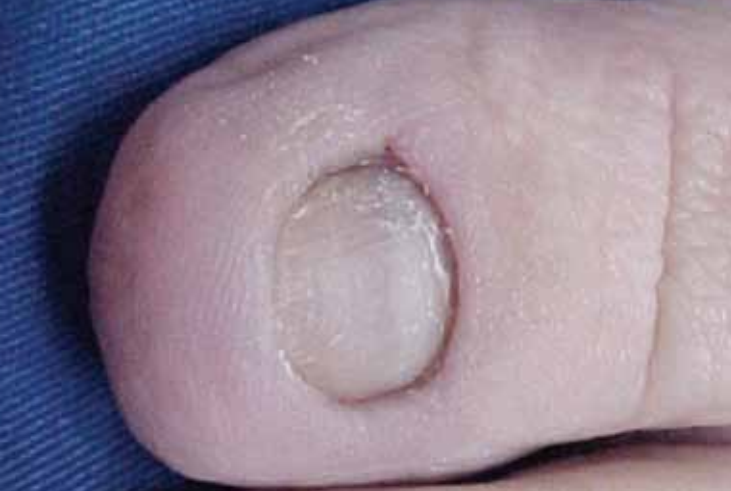Figura 13. Técnica en U, para la corrección de la uña enclavada.



La herida quirúrgica cicatrizada por segunda intención en un plazo de 30 días. Todas las orientaciones anteriores son validas.

Se prescribe antibiótico tópico y sistémico, antiinflamatorios no esteroideos y analgésico. La retirada de puntos es hecha después de 10 días.

• TÉCNICA DE DUBOIS

Esta técnica sigue los mismos pasos de la anterior; sin embargo, difiere por la sutura de la herida quirúrgica.^{2,4}

Técnica quirúrgica:

- ▲ Asepsia del dedo con alcohol yodado.
- ▲ Anestesia troncular, con lidocaína, al 2% sin vasoconstrictor.
- ▲ Colocación de torniquete para no haber sangrado durante la cirugía.
- ▲ Incisión de pliegue lateral y distal en cuña, con la espesura variando de acuerdo a la necesidad de retirada de la hipertrofia.
- ▲ Sutura borde a borde con hilo mononailon 3-0, con puntos simples.
- ▲ Curación compresiva con algodón, gaza y cinta crepé.
- ▲ Retirada del torniquete.

El postoperatorio es más confortable para el paciente comparado a la técnica anterior, por el hecho de no existir una herida cruenta. La prescripción es semejante y la retirada de puntos es hecha en el décimo día del postoperatorio.

Hipercurvatura transversa de la uña

La hipercurvatura transversa de la uña es subdividida en tres tipos: uña en pinza, uña en teja y uña doblada.¹ Figura 15.

La uña en pinza es considerada una distrofia con hipercurvatura transversa que aumenta al largo del eje longitudinal de la uña. En la parte distal, sus bordes presionan los tejidos blandos, que son pinzadas sin perforar la epidermis. Se debe, probablemente, a un ensanchamiento selectivo de los cantos laterales de la matriz proximal por osteofitos yuxtaarticulares. Como la matriz distal no se altera, la placa ungueal asume una forma cónica.

La uña en teja se presenta como un aumento de la curvatura transversa, sin embargo sus bordes laterales se mantienen paralelos a lo largo del eje longitudinal.

Figura 14. Técnica de Dubois.

En la variedad doblada, la superficie de la placa ungueal es plana, en cuanto las márgenes laterales son anguladas agudamente, formando lados verticales que son paralelos. En los tres tipos, las señales inflamatorias son poco comunes, pudiendo ocurrir el enclavamiento de la uña.

El tratamiento puede ser conservador o quirúrgico, distintos de acuerdo con el tipo de hipercurvatura.¹¹⁻¹³

Tratamiento conservador

En los casos de hipercurvatura en pinza o en teja podemos utilizar procedimientos más conservadores en pacientes con imposibilidad quirúrgica. Preferimos la utilización de láminas flexibles que son adheridas a la placa ungueal, ejerciendo presión leve y constante, disminuyendo la hipercurvatura.^{19,10} Este tratamiento presenta buenos resultados, sin embargo en muchos casos la recidiva ocurre después de la retirada de la lámina flexible. En nuestra opinión está indicado para pacientes en que la cirugía está contraindicada, esto en diabéticos y en insuficiencia vascular periférica de diversas etiologías

Técnica quirúrgica:

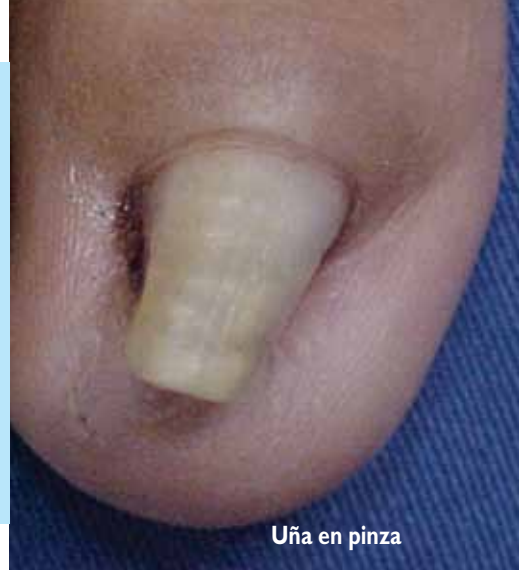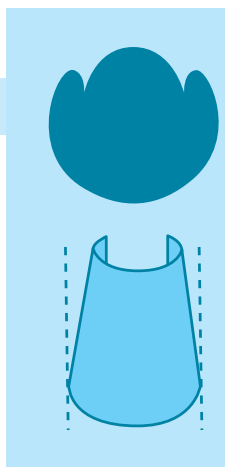
- ▲ Lijamiento de la placa ungueal.
- ▲ Desengrasamiento de la superficie de la placa ungueal con alcohol 70°.
- ▲ Lijamiento leve de la lámina flexible.
- ▲ Colocación de cola cianocrilato bajo la placa ungueal.
- ▲ Colocación de la lámina flexible bajo la cola con presión por dos minutos.

Uña en teja

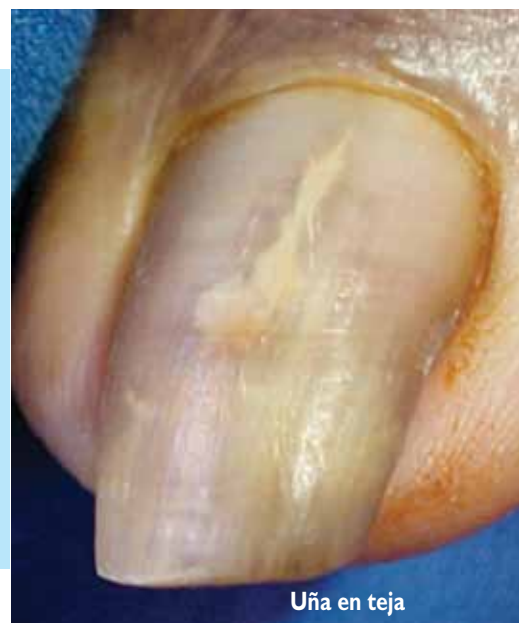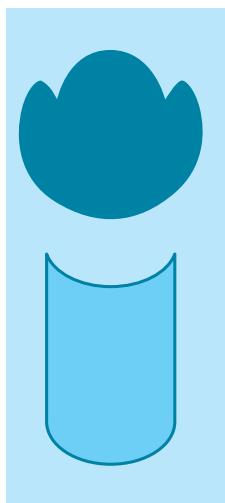
En la hipercurvatura en teja se prefiere la cirugía propuesta por Zook,² que indica la colocación de injertos dérmicos bajo el lecho, en los lados de la uña, con el objetivo de elevar las laterales del lecho ungueal. Figura 16.

Técnica quirúrgica:

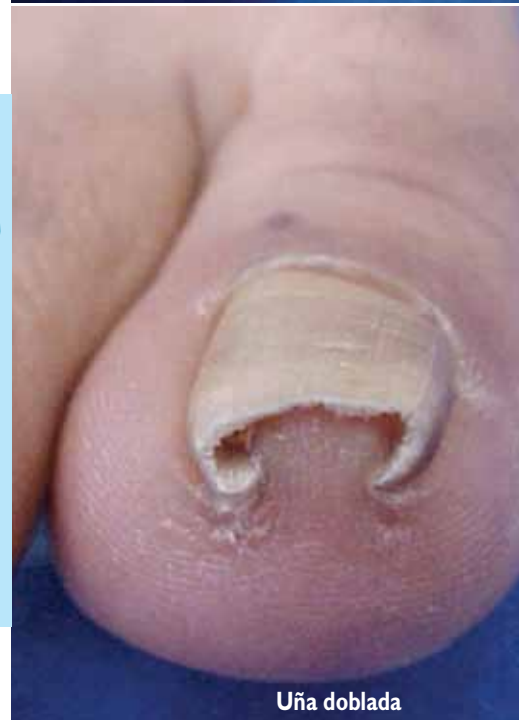
- ▲ Asepsia del dedo con alcohol yodado.
- ▲ Anestesia troncular con lidocaína, al 2%, sin vasoconstrictor.
- ▲ Colocación de torniquete.
- ▲ Remoción de placa ungueal.
- ▲ Realizar dos incisiones paralelas en la punta del dedo.
- ▲ Decolamiento yuxtaóseo, debajo del lecho en dirección proximal.
- ▲ Remoción de dos injertos dérmicos del dorso o surco interglúteo.
- ▲ Colocación de los injertos abajo del lecho.
- ▲ Sutura de las incisiones con hilo mononailon 5-0.



Uña en pinza



Uña en teja



Uña doblada

Figura 15. Tipos de hipercurvatura transversa de la uña.

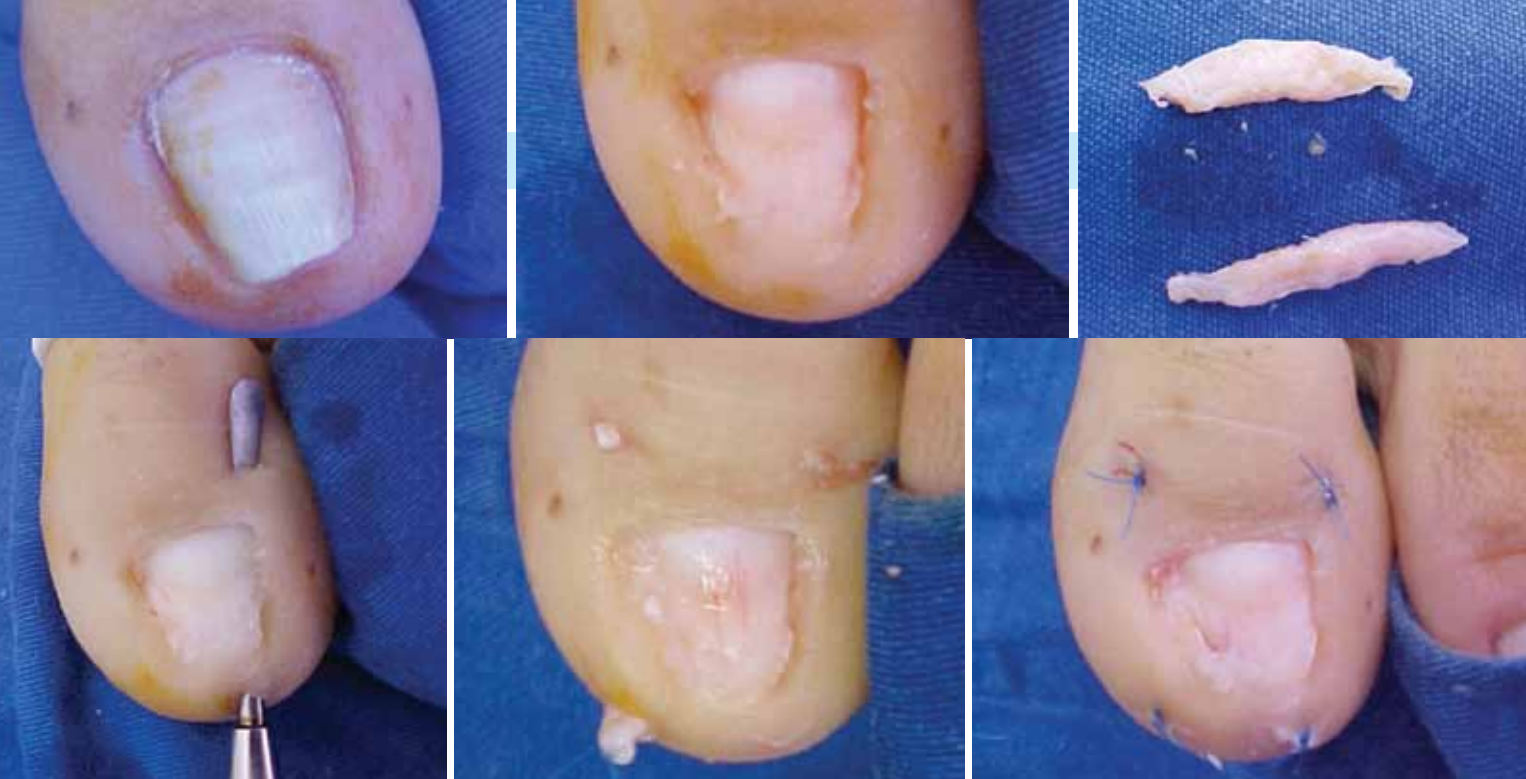


Figura 16. Técnica de Zook, para la corrección de la uña en teja.

Uña en pinza

En la variedad de uña en pinza, se utiliza la técnica de Fanti, con el objetivo de abrir el lecho ungueal, para disminuir la constricción existente.¹⁴ Figura 17.

Técnica quirúrgica:

- Asepsia del dedo con alcohol yodado.
- ▲ Anestesia troncular con lidocaína, al 2%, sin vasoconstrictor.
- ▲ Colocación de torniquete para no haber sangrado durante la cirugía.
- ▲ Remoción de la placa ungueal.
- ▲ Escisión de los bordes lateral y distal en U.
- ▲ Incisión mediana longitudinal del lecho ungueal, desde el borde libre, sin llegar a la lúnula, hasta el hueso.
- ▲ Decolamiento del lecho yuxtaóseo, con la creación de dos colgajos.
- ▲ Osteotomía de la superficie ventral de la falange distal.
- ▲ Sutura de la punta de los colgajos, lateralmente, en los pliegues ungueales.
- ▲ Sutura hemostática en sutura continua, a nivel de los pliegues lateral y distal.

Uña doblada

En los casos de uña doblada, para su tratamiento se utiliza la técnica de fenolización de la matriz ungueal utilizada en caso de uña enclavada. Figura 18.

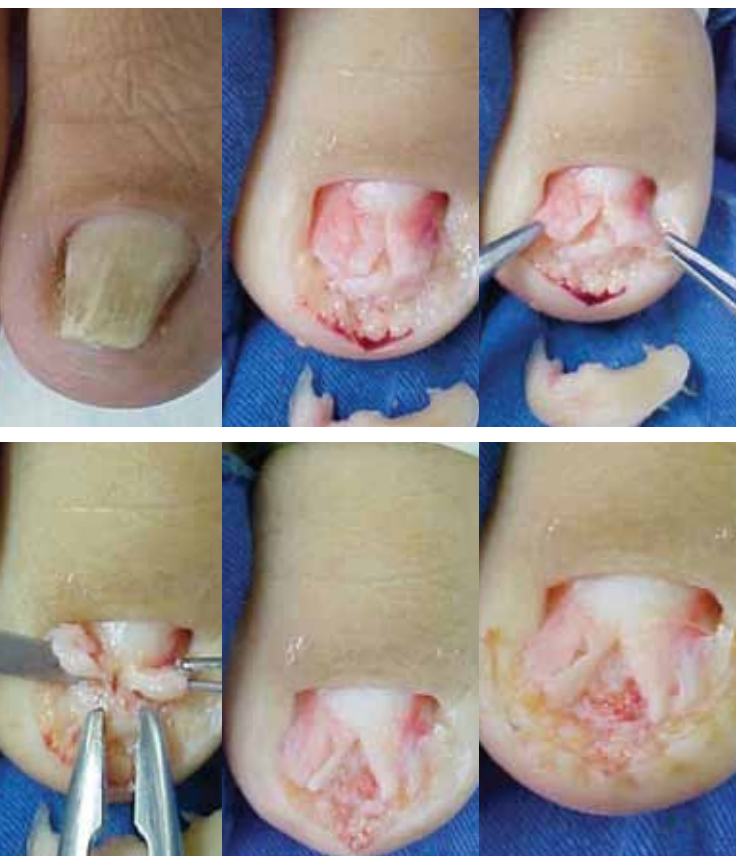

Figura 17. Técnica de Fanti, para la corrección de la uña en pinza.

Cirugía de paroniquia crónica

La paroniquia se caracteriza por el proceso inflamatorio intermitente en la región del eponiquio, que provoca hipertrofia, eritema, dolor y distrofia de la uña. La ausencia de la cutícula, debido a la remoción periódica por manicuristas o por factores ocupacionales, facilita la entrada de sustancias químicas irritantes y de restos o sumos alimentarios, que actúan como irritantes primarios y producen un proceso inflamatorio. Secundariamente, puede ocurrir infección por bacterias u hongos, principalmente levaduras. Este proceso tiende a cronificarse, lo que ocasiona distrofia de la placa ungueal e hipertrofia de los pliegues ungueales, proximal y lateral.

El tratamiento clínico se basa en la remoción de los contactantes y el control de la infección secundaria. Los corticoides tópicos, sistémicos e intralesionales, así como los antibióticos y antifúngicos presentan respuesta parcial y temporal, con recurrencia cuando se interrumpe la terapia.¹

El tratamiento quirúrgico es de técnica fácil, rapidez operatoria, posoperatorio simple y solución completa y definitiva.²

Consiste en la escisión del pliegue ungueal posterior con incisión perpendicular u oblicua. Cuando la incisión es perpendicular el pliegue ungueal posterior es removido en bloque con el consecuente aumento en la longitud de la parte visible de la placa ungueal, en cuanto en la incisión oblicua evita esta alteración. Figura 19.

Técnica quirúrgica:

- ▲ Asepsia del dedo con alcohol yodado.
- ▲ Anestesia troncular con lidocaína, al 2%, sin vasoconstrictor.
- ▲ Colocación de torniquete para no haber sangrado durante la cirugía.
- ▲ Decolamiento entre placa ungueal y el eponiquio con auxilio de espátula odontológica.
- ▲ Escisión del pliegue ungueal proximal en forma de media luna, con incisión perpendicular u oblicua, sin el compromiso de la placa ungueal.
- ▲ Curación compresiva para evitar el sangrado.

La curación debe ser cambiada a las 48 horas después de la cirugía con limpieza local y colocación de otro vendaje más pequeño y más confortable para el paciente.

Se orienta para el cambio diario de la curación, además del lavado del local y el uso de antibiótico tópico.

La cicatrización ocurre por segunda intención, con resolución completa en el plazo de 10 a 15 días. La distrofia de la placa ungueal mejora a medida en que la uña crece.

El dolor en el posoperatorio es mínimo y controlado con analgésicos.

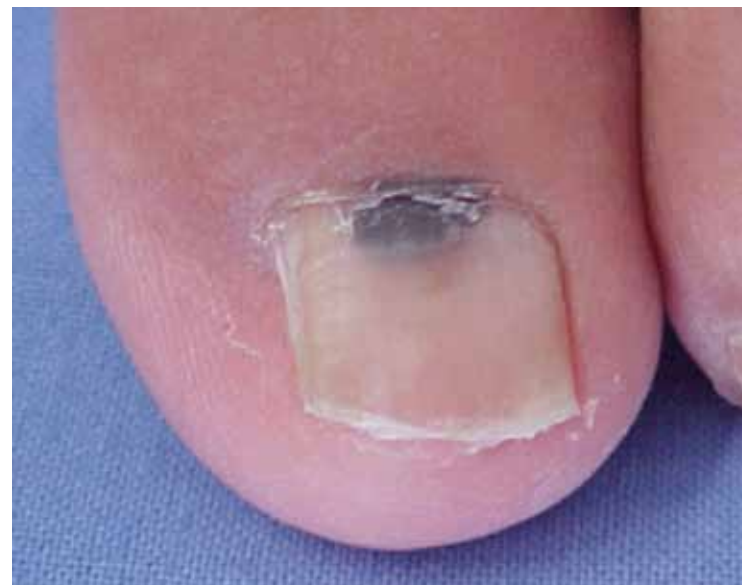
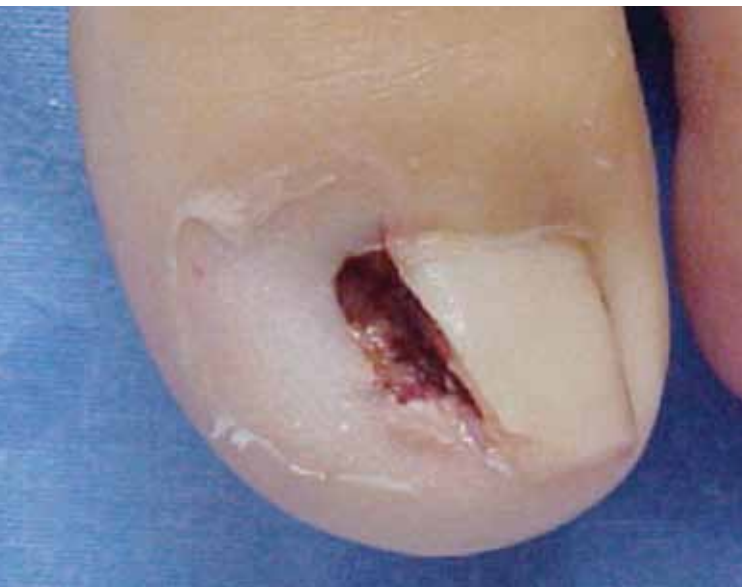
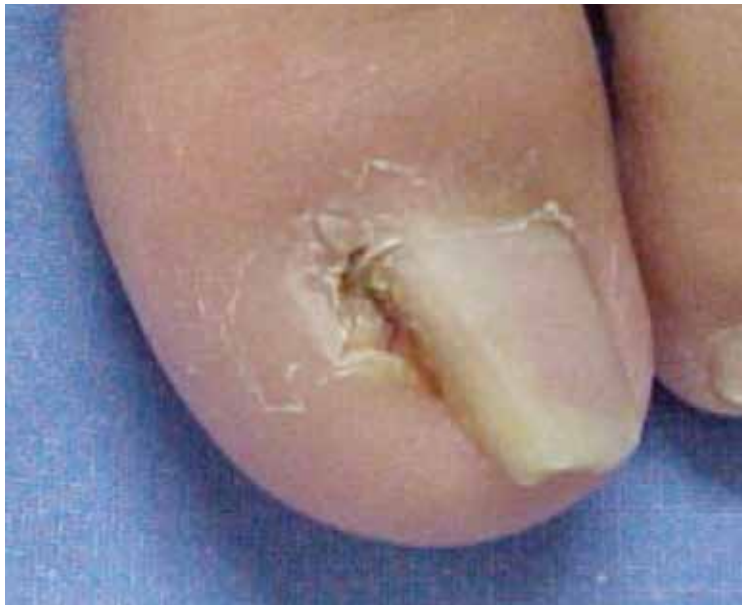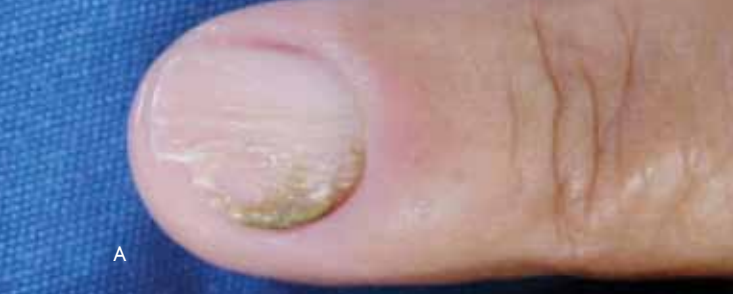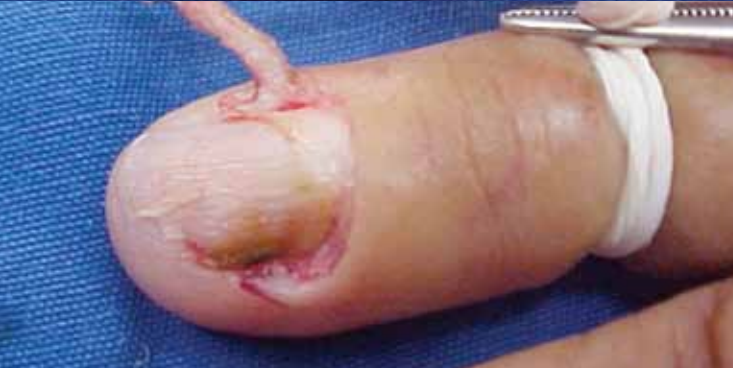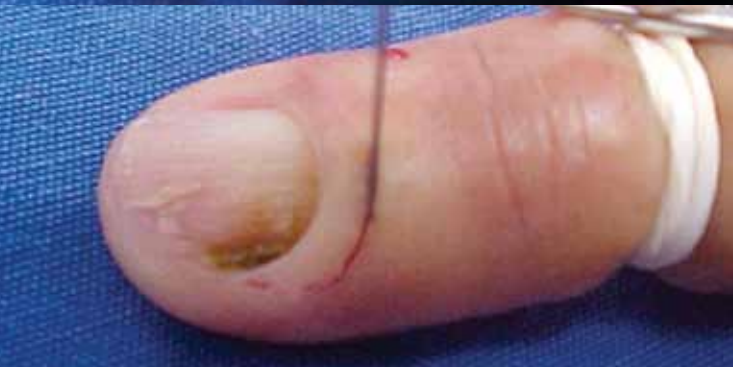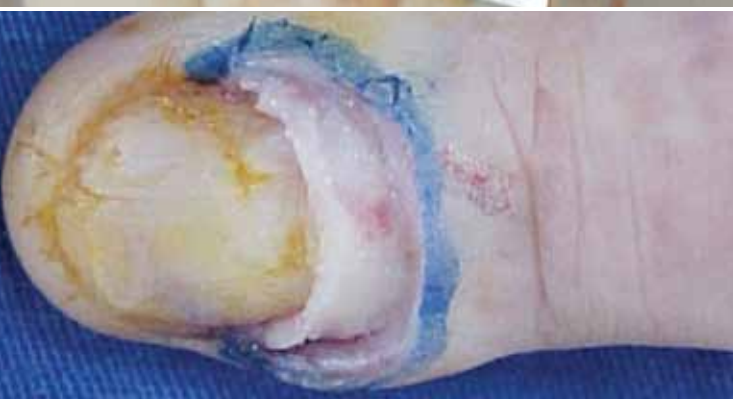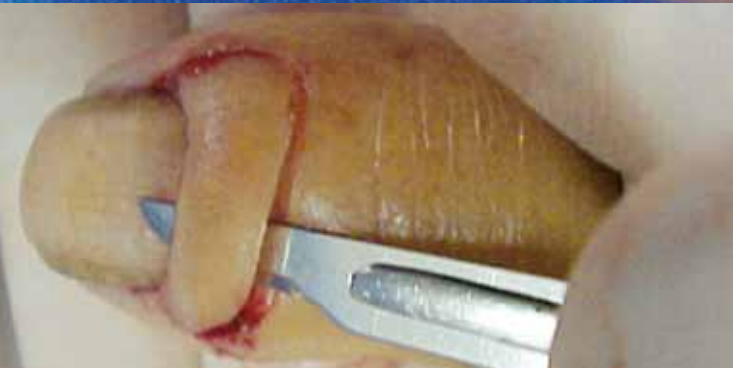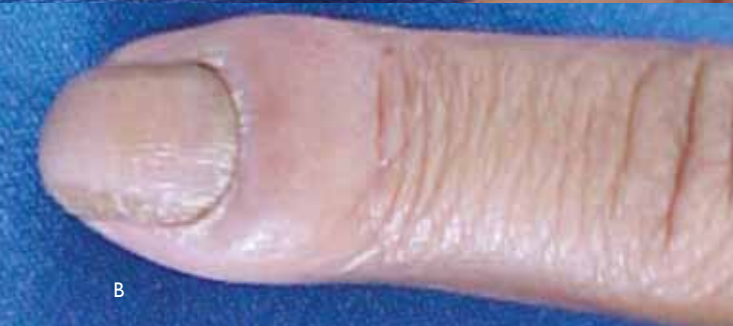Figura 18. Fenolización de la matriz ungueal para corrección de la uña doblada.



A



B



Cirugía para remoción del tumor glómico subungueal

Este tumor es considerado poco frecuente y se localiza en la región subungueal de los dedos de las manos y los pies. Se presentan como nódulos rosáceos o azulados de pequeñas dimensiones, con diámetros variando de 0.3 hasta 2 mm. El dolor es síntoma característico, pudiendo o no ser desencadenado por trauma o alteraciones de temperatura. Las deformidades ungueales son raras.

El tratamiento es quirúrgico y es fundamental la retirada completa de la lesión, para evitar la recidiva, que, por lo general, es frecuente.⁴ Figura 20.

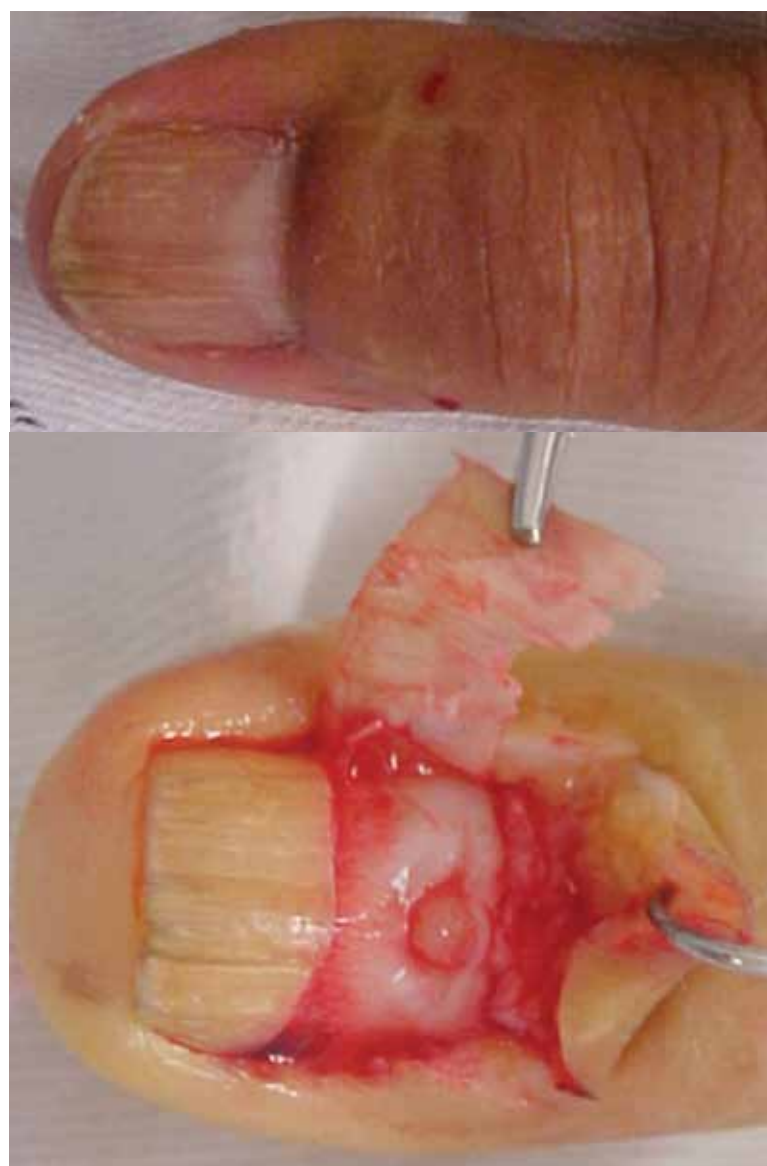


Figura 20. Remoción del tumor glómico.

Figura 19. Corrección de la paroniquia crónica. A: técnica perpendicular. B: técnica oblicua.

Técnica quirúrgica:

- ▲ Asepsia del dedo con alcohol yodado.
- ▲ Anestesia troncular con lidocaína, al 2%, sin vasoconstrictor.
- ▲ Colocación de torniquete para no haber sangrado durante la cirugía;
- ▲ Remoción de la placa ungueal- total o parcial;
- ▲ Aislar y disecar la lesión tumoral con incisión hasta el plano óseo;
- ▲ Remoción delicada de la lesión tumoral;
- ▲ Colocación de la placa ungueal, siendo fijada con cinta microporosa de manera compresiva.

Se sugiere también, cuando sea posible, la cirugía micrográfica de Mohs, para la remoción total del tumor. Esta técnica está indicada en el tratamiento de este tumor por tratarse de una lesión de márgenes poco nítidas. El empleo de la cirugía de Mohs al realizar un mapeo completo de las márgenes proporciona una mayor oportunidad de retirada total de la lesión.

REFERENCIAS BIBLIOGRÁFICAS

1. Baran R, Drawber RPR, Tosti A, Haneke E. A text atlas of nail disorders -diagnosis and treatment. Oxford: Martin Dunitz; 1996.
2. Krull EA, Zook EG, Baran R, Haneke E. Nail surgery. A text and atlas. Philadelphia: Lippincott Williams & Wilkins; 2001.
3. Clark RE, Tope WD. Nail surgery. In: Wheeland RG. Cutaneous surgery. Philadelphia: W.B. Saunders Company; 1994: 375-402.
4. Baran R, Drawber RPR, Berker DAR, Haneke E, Tosti A. Disease of the nails and their management. 3.th ed. London: Blackwell Science; 2001.
5. Maeda N, Mizuno N, Ichikawa K. Nail abrasion: a new treatment for ingrown toe-nails. J Dermatol. 1990;17(12):746-9.
6. Meek S, White M. Subungueal haematomas: is a simple trephining enough? J Accid Emerg Med. 1998;15(4):269-71.
7. Lelièvre J. Patología del pie. Barcelona: Toray-Masson; 1974.
8. Scher RK, Daniel CR. Nails: therapy, diagnosis, surgery. Philadelphia: B Saunders; 1990.
9. El Gammal S, Altmeyer P. Erfolgreiche konservative therapie des pincer-nail-syndroms. Hautarzt. 1993;44:535-537.
10. Dagnall JC. The development of nail treatments Br J Chiropr. 1976;41:165.
11. Rosa IP, Garcia MP, Mosca FZ. Tratamento cirúrgico da hipercurvatura do leito ungueal. An Bras Dermatol 1989;64(2): 115-117.
12. Lelièvre J. Uña en teja proenzal In: Patología Del Pie 2nd ed. Barcelona, Toray-Masson 1974; p. 715-716.
13. Suzuki K, Yagi I, Kondo M. Surgical Treatment of Pincer Nail Syndrome. Plastic & Reconstructive Surgery 1979; 63(4): 570-573.
14. Fanti PA, Di Chiacchio N, Giuriato G, Breda AMO. Cirurgia de Fanti-Nova opção para o tratamento da cirurgia da unha em pinça. In: XV Congresso Brasileiro de Cirurgia Dermatológica 2003. Pôster.
15. Rosa I P. Hipercurvatura transversa da lamina ungueal ("pincer nail") e lâmina ungueal que não cresce. Tratamento cirúrgico: remoção de "U" largo de pele, osteocorreção do leito e cicatrização por segunda intenção. 2005. 156 f. Tese (Doutorado) Universidade Federal de São Paulo. Escola Paulista de Medicina. Programa de Pós-graduação em Medicina.
16. Haneke E. Ingrown and pincer nails: evaluation and treatment. Dermatol. Therapy 2002; 15: 148-158.
17. Di Chiacchio N, Kadunc BV, Almeida ART, Madeira CL. Nail Abrasion. J Cosm Dermatol. 2004;2:150-152.

Correspondencia: Dr. Nilton Di Chiacchio
ndichia@terra.com.br

Fecha de recepción: 14-11-2011
Fecha de aceptación: 22-11-2011