ISSN 1028 - 7175

DERMATOLOGÍA PERUANA

REVISTA OFICIAL DE LA SOCIEDAD PERUANA DE DERMATOLOGÍA

ARTÍCULO DE REVISIÓN
- Tratamiento en melasma

TERAPÉUTICA DERMATOLÓGICA HOY
- Actualización en tratamiento de Psoriasis

DERMATOPATOLOGÍA
- Histopatología de Stevens Johnson/Net

COMUNICACIONES BREVES
- Dermatitis Periorificial en Niños. Caso clínico con revisión bibliográfica
- Placas verrugosas en miembros inferiores: un caso exuberante que responde a la terapia tópica

UNA MIRADA HACIA EL PASADO
- Congresos que marcaron historia
- Congresos que marcaron historia.VI Congreso Peruano de Dermatología

EDUCACIÓN MÉDICA CONTÍNUA
- Test de autoevaluación de dermatología 2021-IV

VOLUMEN 31 Nº 4
OCTUBRE-DICIEMBRE 2021

Mi FOTOPROTECCIÓN ISDIN

Innovación en cada textura.
Protección para cada piel

FOTOPROTECTOR #1 RECOMENDADO POR DERMATÓLOGOS EN EL PERÚ*

NSOC45757-20PE / NSOC98967-20CO / NSOC01890-20CO / NSOC45456-20PE / NSOC39300-19PE / NSOC46486-20PE / NSOC45426-20PE
PRECAUCIONES: Mantener el producto fuera del alcance de los niños. Reaplicar el producto para mantener efectividad. Suspenda su uso si se presentan signos de irritación. Evitar el contacto con los ojos y mucosas. No usar en menores de 6 meses. En menores de 6 meses de edad no se recomienda la exposición al sol. *Estudio de Mercado Close Up en Fotoprotección, de Ene - Oct 2021

ISDIN
LOVE YOUR SKIN

DERMATOL PERU 31 (4), 2021

DERMATOLOGÍA PERUANA

Volumen 31 Número 4
octubre-diciembre 2021

Dermatología Peruana es la Revista Oficial de la Sociedad Peruana de Dermatología y su objetivo es difundir los trabajos de investigación dermatológica.

Indizada en Lilacs; Lipecs; Scielo, Latindex
ISSN 1028-7175

Se edita en un volumen anual dividido en cuatro números de periodicidad trimestral. Los artículos aceptados y publicados no reflejan necesariamente la opinión de la Revista.

Correspondencia

Dermatología Peruana,
Gregorio Paredes 386 Lima 1, Perú.
Teléfono: 332-9596
Telefax: 423-8428
dermatologiaperuana@gmail.com

Al amparo de las normas vigentes, todos los derechos son reservados, ninguna parte de esta publicación puede ser reproducida, almacenada o transmitida en cualquier forma.

Hecho el Depósito Legal en la
Biblioteca Nacional del Perú: 2004-5690

La revista es distribuida gratuitamente a todos los miembros de la
Sociedad Peruana de Dermatología.

© Sociedad Peruana de Dermatología
Gregorio Paredes 386. Lima 1, Perú.
Telefax: 423-8428
Web: www.dermatologia.pe

COMITÉ EDITORIAL

Director

Dr. Leonardo Sánchez Saldaña
Médico Dermatólogo de Clínica Privada.
Past Presidente de la Sociedad Peruana de Dermatología.
Ex Jefe del Departamento de Dermatología Hospital Militar Central.
Profesor Invitado de Dermatología. UNMSM. Lima-Perú.

Editor científico

Dr. Willy Ramos Muñoz
Coordinador Nacional de la Vigilancia de las Enfermedades no Transmisibles.
Dirección general de Epidemiología, Ministerio de Salud.
Investigador del Instituto de Investigaciones Clínicas de la UNMSM. Lima, Perú.
Docente invitado de la Facultad de Medicina de la UNMSM. Lima, Perú.

Editor principal

Dr. Gadwyn Sánchez Félix
Jefe de Servicio de Dermatología del Hospital Nacional "Edgardo Rebagliati Martins" EsSALUD Lima.
Miembro del Comité de Ética de Investigación del HNERM.
Profesor Asociado de la Facultad de Medicina "San Fernando" UNMSM.
Miembro del Comité de Residentado en Dermatología Facultad de Medicina "San Fernando" UNMSM.
Past President de la Sociedad Peruana de Dermatología.
Fellow non Resident de la American Academy of Dermatology.

Editores

Dra. Gladys Vidarte Orrego
Jefe del Servicio de Dermatología del Hospital Arzobispo Loayza. Lima, Perú.
Profesor invitado de Dermatología, Facultad de Medicina de la UNMSM.
Profesor de Dermatología de la Universidad Particular San Martin de Porreas.

Dr. Julio Valdivia Silva
Director del Departamento de Bioingeniería de la Universidad de Ingeniería y Tecnología.
Profesor invitado en la Universidad Católica San Pablo de Arequipa y en la Universidad Nacional de San Agustín de Arequipa.

Dr. Florencio Cortez Franco
Médico Asistente del Servicio de Dermatología del Hospital Daniel Alcides Carrión, Callao. Perú.
Profesor Asociado de Dermatología de la Facultad de Medicina de la UNMSM. Lima. Perú.

Dra. Farah Novoa Boza
Dermatóloga, Práctica privada.

Dra. María Yengle Chuquiyauri
Médico asistente del Servicio de Dermatología, Hospital Nacional Dos de Mayo.

Editores asociados

Dr. Manuel Palomino Yamamoto
Profesor principal de la Facultad de Medicina de la UNMSM. Lima, Perú.

Dr. Octavio Small Arana
Profesor asociado de la Facultad de Medicina de la UNMSM. Lima, Perú.
Miembro permanente del Instituto de Investigaciones Clínicas de la UNMSM.
Dermatólogo de las Clínicas Maison de Santé. Lima, Perú.

Dra. María Esther Sanz Castro
Anatomo Patóloga y Dermopatóloga.
Directora Médica del Instituto Arias Stella.
Anatomo Patóloga y Dermopatóloga, Laboratorio Patología Digital.

Dr. Alex Ventura León
Anatomo Patólogo, Servicio de Patología del Hospital Cayetano Heredia.
Anatomo Patólogo del Instituto Arias Stella.

Dr. Ericson Gutierrez Ingunza
Unidad de Análisis y Generación de Evidencias en Salud Pública (Unagesp).
Centro Nacional de Salud Pública. Instituto Nacional de Salud.

DERMATOL PERU 31 (4), 2021

DERMATOLOGÍA PERUANA

El primero de setiembre de 1964 un grupo de 23 médicos dermatólogos reunidos en el local de la asociación Médica Daniel Alcides Carrión deciden conformar una asociación a la que llamaron Sociedad Peruana de Dermatología, redactaron y nombran a la Comisión Organizadora presidida por el Dr. Aizic Cotlear.
La primera Junta Directiva de la Sociedad fue presidida por el Dr. Amaro Urrelo Novoa.

Fue durante la gestión de la primera Junta Directiva en que se aprueba el símbolo de la Sociedad, que es un huaco retrato de la Cultura Mochica y que representa a un noble enfermo de uta, enfermedad propia de Perú y de gran arraigo dermatológico.

DERMATOL PERU
31 (4), 2021

informes@dermatologia.pe
dermatologiaperuana@gmail.com
www.dermatologiaperuana.org

Editores asociados

Dr. Wenceslao Castillo Farneschi
Médico asistente de Servicio de Dermatología del Hospital Arzobispo Loayza. Lima-Perú.

Dra. Katherine Anco Gallegos
Médico asistente del Servicio de Dermatología, Hospital Militar Central.

Alex Yuri Orellana Cortez
Instituto de Investigaciones clínicas. UNMSM. Clínica Jesús del Norte.

Filial Norte

Dr. Óscar W. Tincopa Wong
Médico adscrito del servicio de Dermatología del Hospital Regional Docente de Trujillo.

Dr. Gerardo Jiménez Luna
Médico asistente del Servicio de Dermatología del Hospital Regional Docente Las Mercedes. Chiclayo.

Dr. Cherman Zapata Granja
Médico dermatólogo práctica privada.

Dr. Percy Rojas Plasencia
Médico asistente. Hospital Regional Docente de Trujillo. Magíster en Educación. Docente de Dermatología de la Universidad Nacional de Trujillo.

Dr. Eduardo Rojas Meza
Médico asistente de Hospital Belén, Trujillo. Docente de Dermatología de la Universidad Privada Antenor Orrego. Trujillo, Perú.
Magíster en Planificación y Gestión en Salud Pública.

Administrador

Dra. Katherine Anco Gallegos

Tesorero

Dr. Alberto Martin Saravia Zárate

COMITÉ CONSULTLIVO

Dr. David Carrizales Ulloa
Dr. Arturo Saettone León
Dr. Enrique Uraga Pazmiño (Ecuador)
Dr. José María Ollague Torres (Ecuador)
Dra. Ana Kaminsky (Argentina)
Dr. Juan Honeyman Muro (Chile)
Dr. Juan Guillermo Chalela (Colombia)
Dr. Luis A Díaz (USA)
Dr. Robert Knobler (Austria)
Dr. Gonzalo Calero Hidalgo (Ecuador)

Traducción

Mg. Aurora Pinto Phang
Traductora

Diagramación y diseño

Ing. Julián Emilio Padilla Gervacio

Dermatología Peruana

Volumen 31 Número 4
octubre-diciembre 2021

ISSN 1028-7175

Dermatología Peruana
Revista Oficial de la
Sociedad Peruana de Dermatología

SOCIEDAD PERUANA DE DERMATOLOGÍA

Presidente
Dr. Carlos Fernando Montenegro Infante

Vicepresidente
Dra. Marcela Leyva Sartori

Secretario general
Dra. Yoyce Revollar Ramirez

Secretaría de Finanzas y Economía
Dr. Alberto Martín Saravia Zárate

Secretario de Acción Científica
Dra. Jannell Obregón Alzamora

Secretario de Ética y Acción Gremial
Dra. Rosa Inés Castro Rodríguez

Vocal
Dr. Daniel Hinostroza Da Conceicao

Past Presidente
Dr. Juan José Lazarte Laos

CONTENIDO

EDITORIAL

- Barrera cutanea, microbioma y enfermedades inflamatorias de la piel
  L. Sánchez-Saldaña *277*

ARTÍCULO DE REVISIÓN

- Tratamiento en melasma
  K. Aguilar-García, A. Vargas-Rojas, G. Vidarte-Orrego *281*

TERAPÉUTICA DERMATOLÓGICA HOY

- Actualización en tratamiento de Psoriasis
  M. Alegria-Asto, G. Vidarte-Orrego, C. Cahuaya-Choque *290*

DERMATOPATOLOGÍA

- Histopatología de Stevens Johnson/Net
  A. Ventura-León, K. Saji *300*

COMUNICACIONES BREVES

- Dermatitis Periorificial en Niños. Caso clínico con revisión bibliográfica
  N. Silva *304*
- Placas verrugosas en miembros inferiores: un caso exuberante que responde a la terapia tópica
  T. Batista-Lemos, F. Vasconcellos-Del Rio, Fe. Tavares-Rodrigues, A. Bittencourt Sampaio-Jeunon Vargas *309*

UNA MIRADA HACIA EL PASADO

- Congresos que marcaron historia
  L. Sánchez-Saldaña *312*
- Congresos que marcaron historia. VI Congreso Peruano de Dermatología
  L. Sánchez-Saldaña *315*

ARTE Y DERMATOLOGÍA

- Patología del pelo en el arte: alopecia androgenética en la mujer
  L. Sánchez-Saldaña *333*
- Las primeras epidemias de la historia. Parte I
  L. Sánchez-Saldaña *336*

EDUCACIÓN MÉDICA CONTÍNUA

- Test de autoevaluación de dermatología 2021-IV
  L. Sánchez-Saldaña *314*

IN MEMORIA

- Un adiós a Zuño
  F. Bravo-Puccio *352*

Dermatología Peruana

Volumen 31 Number 4
october-december 2021

ISSN 102807175

Dermatología Peruana
Journal of Peruvian Society of Dermatology

PERUVIAN SOCIETY OF DERMATOLOGY

President
Dr. Carlos Fernando Montenegro Infante

Vicepresident
Dra. Marcela Leyva Sartori

General Secretary
Dra. Yoyce Revollar Ramirez

Secretary of Economy
Dr. Alberto Martin Saravia Zárate

Secretary Scientific Activities
Dra. Jannell Obregón Alzamora

Secretary of Ethical Gremial Action
Dra. Rosa Inés Castro Rodríguez

Vocal
Dr. Daniel Hinostroza Da Conceicao

Past Presidente
Dr. Juan José Lazarte Laos

CONTENTS

EDITORIAL

- Skin barrier, microbiome and inflammatory skin diseases
  L. Sánchez-Saldaña 277

REVISION ARTICLE

- Melasma treatment
  K. Aguilar-García, A. Vargas-Rojas, G. Vidarte-Orrego 281

DERMATOLOGY THERAPEUTICS TODAY

- Update on Psoriasis treatment
  M. Alegria-Asto, G. Vidarte-Orrego, C. Cahuaya-Choque 290

DERMATOPATHOLOGY

- Histopathology of Stevens Johnson/Net
  A. Ventura-León, K. Saji 300

BRIEF COMMUNICATIONS

- Can acute radiodermatitis be prevented.
  Case report and literature review
  N. Silva 304
- Verrucous plaques on lower limbs:
  an exubertant case responsive with topic therapy
  T. Batista-Lemos, F. Vasconcellos-Del Rio, Fe. Tavares-Rodrigues, A. Bittencourt Sampaio-Jeunon Vargas 309

A LOOK INTO THE PAST

- Congresses that marked history
  L. Sánchez-Saldaña 312
- Congresses that marked history
  VI Peruvian Congress of Dermatology
  L. Sánchez-Saldaña 315

ART AND SKIN

- Pathology of hair in art: androgenetic alopecia in women
  L. Sánchez-Saldaña 333
- The first epidemics in history. Part I
  L. Sánchez-Saldaña 336

CONTINUING MEDICAL EDUCATION

- Test of Autoevaluation 2021-IV
  L. Sánchez-Saldaña 314

IN MEMORY

- A goodbye to Zuño
  F. Bravo-Puccio 352

SPD
SOCIEDAD PERUANA
DE DERMATOLOGÍA

EDITORIAL

Barrera cutánea, microbioma y enfermedades inflamatorias de la piel

Skin barrier, microbiome and inflammatory skin diseases

Leonardo A. Sánchez-Saldaña

La piel es el órgano más extenso del cuerpo humano, proporciona una barrera física y funciona como primera línea de defensa contra el entorno, por lo que esta expuesta a diversos factores exógenos y endógenos que alteran la homeostasis[1,2]. A pesar de tener un sistema inmunológico funcional nuestra piel está colonizada de un variado ecosistema compuesto por bacterias, hongos, virus, bacteriófagos, protozoos y arqueas, que en su mayoría son inofensivos para el huésped y que mantiene una relación dinámica y simbiótica en el ser humano[1,2].

El microbioma es el conjunto de comunidades de microrganismos, incluido su material genético, presentes en un individuo. Se debe diferenciar este concepto del de microbiota, en el que se considera exclusivamente a los microorganismos[1-4]. En el cuerpo humano, estos microorganismos suelen encontrarse principalmente en la piel y en las cavidades mucosas expuestas al exterior, y son necesarios para mantener la homeostasis, por lo que verse alterados (disbiosis) pueden contribuir al desarrollo de diferentes enfermedades[1].

La composición del microbioma humanos es única, y a su vez variable, varía según el área anatómica del individuo (seca, húmeda o sebácea), las características del huésped (edad, sexo, tipo de lactancia, dieta, hábitos higiénicos, uso de antibióticos) y los factores externos (área geográfica, clima, ocupación). El microbioma humano está compuesto de cuatro filos predominantes: actinobacteria, firmicutes, proteobacteria y bacteroidetes. Los géneros más frecuentes son Corynebacterium, Cutibacterium (antes denominado Propionibacterium), y Staphylococcus. En las áreas húmedas predominan los Corynebacterium y Staphylococcus; en las áreas seborreicas los Cutibacterium, y en las áreas secas es donde hay mayor biodiversidad, y se encuentran Staphylococcus, Micrococos, Corynebacterium, Enbydrobacter, y Streptococcus.[2,3,5]

En los últimos años ha crecido el interés acerca del microbioma humano, y el campo de la dermatología no ha sido la excepción[1,2]. Diferentes estudios han demostrado que las modificaciones en el microbioma cutáneo y gastrointestinal tienen un papel relevante en la fisiopatología de diferentes enfermedades de la piel[2].

Es conocido que el microbioma de la piel tiene una estrecha relación con las enfermedades de la piel. Además, el microbioma intestinal también puede afectar la piel y puede influir en el desarrollo de diferentes dermatosis[1,2]. Los mecanismos subyacentes de cómo el microbioma intestinal puede influir en la piel no se comprenden completamente y necesitan más investigaciones. El microbioma gastrointestinal varía dependiendo de cada región anatómica (cavidad oral, estómago, intestino delgado e intestino grueso). Hablando específicamente de las bacterias, los filos Fermicutes, Bacteroides, Actinobacteria y Proteobacteria contribuyen en casi 98% a la composición de la microbiota GI. La colonización del tracto GI se inicia con el nacimiento cuando el neonato es expuesto a la microbiota materna. Inicialmente ésta se mantiene inestable, y alrededor de los dos a cuatro años se estabiliza y se vuelve similar al microbiota del adulto[1,3,6,7].

La composición del microbiota GI tiene un papel importante en las funciones metabólicas como en las inmunológicas del huésped. Los componentes inmunológicos del sistema gastrointestinal se dividen en tres: la barrera intestinal, la lámina propia y el tejido linfoide asociado al intestino (GALT), siendo en este último donde el microbioma GI es crucial para la protección contra la colonización por agentes patógenos[1]. La adecuada interacción del microbiota GI y estos componentes da lugar a un desarrollo adecuado del GALT junto con la regulación del sistema inmune. Induciendo la diferenciación de los linfocitos T cooperadores, la producción de citocinas antiinflamatorias y de inmunoglobulinas, principalmente IgA, e incluso la producción de ácidos grasos de cadena corta (AGCC) que

contribuyen a la modulación de las células T reguladoras[1]. Un desequilibrio en los mecanismos de defensa GI, anomalías anatómicas y fisiológicas pueden dar lugar a un incremento de bacterias típicas o atípicas, que cuando se encuentran por arriba de 10^5 CFU/ml, se define como sobrecrecimiento bacteriano del intestino delgado (SIBO)[1,7]

Se han descrito diferentes factores que pueden propiciar la disbiosis GI y participar en los mecanismos patogénicos de diferentes enfermedades como la obesidad, síndrome metabólico, enfermedad inflamatoria intestinal, síndrome del intestino irritable, enfermedad celiaca, enfermedad cardiovascular, renal, alérgicas y la conexión entre el microbioma intestinal y la psoriasis, la dermatitis atópica, la rosácea, el acné, y la hidradenitis supurativa.

El establecimiento del *microbioma cutáneo* se inicia incluso desde la vida intrauterina, y esta exposición temprana al microbiota materna prepara al sistema inmune de los recién nacidos al medio externo, generando tolerancia inmunológica mediante la estimulación de las células T reguladoras y la producción de péptidos antimicrobianos (PAMs) por el microbiota[1]. Entre los factores que intervienen en la composición del microbiota cutánea en los recién nacidos se encuentran: la vía de nacimiento, la edad gestacional, salud materna y el vérnix caseoso[1]. En relación a la vía de nacimiento, los recién nacidos obtenidos por vía abdominal se colonizan predominantemente por los géneros Staphylococcus y Streptococcus; y los nacidos por vía vaginal se colonizan por el género Lactobacillus y especies de cándida albicans. La edad gestacional menor de 37 semanas se asocia a un menor número de géneros bacterianos comparados con los recién nacidos de término. Respecto a la salud materna, se han estudiado diferentes factores como la dieta, el uso de antibióticos y el estrés. El vérnix caseoso también juega un papel importante al realizar una inhibición selectiva de los microrganismos cutáneos y propiciando el desarrollo del manto ácido[2].

Estudios recientes han analizado el papel del microbioma cutáneos y gastrointestinal en distintas enfermedades dermatológicas. Existen numerosos estudios que exploran el papel del microbioma cutáneo en la *dermatitis atópica* (DA). La disbiosis de la piel en los pacientes con DA se caracteriza por un incremento de las colonias de Staphylococcus aureus, con la consiguiente disminución de la diversidad bacteriana de la piel[1,2]. La sobrepoblación de Staphylococcus aureus mediante la producción de enterotoxina estafilocócica B incrementa la inflamación, y ésta actúa como un superantígeno induciendo a la activación descontrolada de linfocitos y macrófagos, así mismo mediante mecanismo dependientes de TLR2 estimula la degranulación de mastocitos y la producción de linfopoyetina estromal tímica la cual provoca un aumento de TH2. Concomitantemente a esto se produce un desequilibrio proteolítico en la piel debido a la producción en exceso de proteasas y serina por parte de los queratinocitos, así como de metaloproteasas por parte de los fibroblastos dérmicos. Este desequilibrio proteolítico puede verse reflejado en la disminución de filagrina, proteína importante en el mantenimiento de la barrera cutánea[2]. En relación al microbioma intestinal, una menor diversidad en las primeras semanas de vida se asocia a mayor riesgo de desarrollar DA[1]. Las intervenciones que mejoren la diversidad microbiana mediante el uso de probióticos, prebióticos o simbióticos podrían prevenir la aparición de DA en niños con alto riesgo[1,8].

La anatomía del folículo piloso (FP) y la dinámica de su barrera proporcionan un espacio para las interacciones con el tejido subyacente. Los folículos pilosos albergan un amplio espectro de comunidades microbianas, su composición, actividad metabólica y profundidad de penetración a lo largo del folículo piloso pueden contribuir a brotes locales de enfermedades inflamatorias del cabello que ocurren típicamente en estrecha asociación espacial con el infundíbulo, como se observa en la alopecia cicatricial. Un estudio investigó la composición bacteriana en la superficie del cuero cabelludo y en los compartimientos del folículo piloso infrainfundibulares utilizando FP extraídos de piel lesionada y no lesionada de pacientes con alopecia areata (AA), liquen plano pilaris (LPP), alopecia frontal fibrosante (AFF) o individuos sanos. Los resultados mostraron una marcada disbiosis en muestras de paciente con AFF y LPP, lo que, junto con una mayor presencia de péptidos antimicrobianos, podría hacia interacciones relevantes entre barreras.

En la *dermatitis seborreica* se han descrito diferentes factores implicados en su patogenia, incluidos susceptibilidad genética, estado inmunológico, colonización por microorganismos, actividad de las glándulas sebáceas, cambios en el pH cutáneo y la integridad de la barrera cutánea, además de factores endocrinológicos y ambientales[1]. En relación al papel del microbioma cutáneo en la dermatitis seborreica, algunos estudios han identificado al género Malassezia (M. restricta, M globosa) como el más comúnmente aislado[1,2]. Su mecanismo patogénico no bien conocido, de forma que la alteración de la función barrera facilita el curso de la enfermedad[2]. Se conoce que el hongo secreta una lipasa que desdoble los triglicéridos en ácidos grasos libres irritantes que pueden inducir hiperproliferación y descamación; así mismo libera ácido araquidónico, que incrementa la inflamación[2].

Además, los cambios en el pH cutáneo crean un ambiente favorable para la proliferación de S. aureus, que junto a la Malassezia spp, propician la inflamación de la piel[1,2]. Lin y colaboradores[1] reportó la presencia de géneros Malassezia y Aspergillus como potenciales biomarcadores fúngicos en la dermatitis seborreica, y a Staphylococcus y Pseudomonas como biomarcadores bacterianos de esta enfermedad[1].

El *acné* es un trastorno de la unidad pilosebácea que afecta característicamente a los adolescentes con una frecuencia hasta el 85%. Se consideran cuatro factores patogénicos: 1) hiperqueratinización folicular, 2) incremento de la producción de sebo, 3) colonización por Cutibacterium acnes y 4) activación de la cascada inflamatoria[1]. El C. acnes forma parte del microbiota de la piel, y su relación con el acné esta ampliamente descrita. Se han descrito seis filos de C. acnes: IA1, IA2, IB, IC, II, III relacionados con su potencial inflamatorio[9]. En los pacientes con acné existe una pérdida en la diversidad, con predominio del subgrupo IA1. Esta bacteria desencadena la liberación de citocinas proinflamatorias al unirse a receptores tipo Toll (TLR-2) que activan los inflamosomas NLRP3 y caspasa-I, conduciendo a la secreción de citocinas como la interleucina-1β, diferenciación de células T y reclutamiento de linfocitos y neutrófilos a las lesiones de acné[1]. La activación de TLR-2 también estimula la liberación de IL-1α, que juega un papel en la comedogénesis al estimular la proliferación de queratinocitos[1].

En la *rosácea*, una enfermedad inflamatoria crónica del folículo, se han relacionado diversos factores, como la activación neurovascular, producción y liberación desregulada de moléculas inflamatorias y sobrecrecimiento de microrganismos que de manera habitual habitan la piel. El *Demodex folliculorum*, ácaro que vive en el conducto pilosebáceo, sobre todo en el infundíbulo folicular, es uno de los patógenos que se han relacionado más con la rosácea. Su densidad esta incrementada en pacientes con rosácea, y actualmente se cree que otros patógenos también están implicados. El D. folliculorum actúa como vector para bacterias como *Bacillus oleronius*, bacteria gran negativa que potencialmente participa en la patogénesis de la rosácea. McMahon y colaboradores[1] confirmaron su activación a través de la va inositol 1,4,5-trifosfato (IP) tras la exposición a proteínas de B, oleronius. Además, se ha relacionado el incremento en la temperatura de la piel de pacientes con rosácea con el crecimiento de B. oleronius, así como mayor inflamación[1]. También se han implicado alteraciones en el microbioma intestinal en la patogénesis de la rosácea. *Helicobacter pylory*, bacteria gran negativa, es uno de los microrganismos que se ha relacionado con esta enfermedad; sin embargo, su contribución continúa siendo controversial[1,6]. Se ha estudiado las diferencias en el microbioma de pacientes con acné y rosácea. En pacientes con rosácea predomina el filio Actinobacteria, y en pacientes con acné predomina el filio Proteobacteria. Serratia marcescens y Cutibacterium acnes son especies más abundantes en pacientes con rosácea. La abundancia de Cutibacerium acnes en rosácea con pápulas y pústulas inflamatorias es similar a la de pacientes con acné[1].

La *psoriasis* es una enfermedad sistémica inflamatoria crónica, mediada por estímulos exógenos y endógenos que incitan a la desregulación inmune mediada fundamentalmente por una respuesta de tipo Th17 en personas genéticamente predispuestos, que ocasiona una hiperproliferación epidérmica[1,2]. En la piel se han identificado patógenos específicos que pueden provocar o exacerbar la psoriasis. Se han identificado los géneros Corinebacterium, Cutibacterium, Streptococcus y Staphylococcus como los más comúnmente aislados en los pacientes con psoriasis[1-3]. Se ha sugerido que el Staphylococcus aureus es capaz de sobreestimular la respuesta inmune de tipo Th17 contribuyendo con el estado inflamatorio de los pacientes con psoriasis. Algunos estudios mencionan los efectos de algunas terapias sobre el microbioma empleadas en la psoriasis. Se ha reportado una disminución significativa del filo Firmicutes, y específicamente géneros como Pseudomonas, Staphylococcus, Finegoldia, Anacrococus, Peptonipbilus, Gardnerella, Prevotella y Clostridium posterior a la fototerapia UVB de banda estrecha en pacientes con una mejoría de al menos 75% en el PASI[1]. También se han reportado que pacientes tratados con biológicos o fármacos antirreumáticos modificadores de la enfermedad presentan modificaciones en el microbioma gastrointestinal[1]. Se ha reportado a nivel intestinal que pacientes con psoriasis presentan niveles incrementados de los filos Firmicutes,Proteobacteria y disminución de Actinobacteria, Bacteroidetes, con una relación Firmicutes/Bacteroides y la severidad de la psoriasis determinada por el PASI[1].

En la *alopecia areata* se ha reportado una disbiosis en el microbioma cutáneo y gastrointestinal que pueden desencadenar los mecanismos patogénicos debido a su papel en la regulación inmunológica. Se han observado cambios en la composición del microbioma en diversos compartimientos cutáneos. Algunos pacientes con alopecia areata pueden presentar sobrecolonización con P. acnes[10].

El Estudio del microbioma ha venido a revolucionar la manera en que entendemos las enfermedades, y la forma en que manejaremos las enfermedades. Cada vez se

conocen nuevos aspectos sobre el microbioma cutáneo y gastrointestinal, y su relación con las enfermedades de la piel, el que se debe mantener en sano equilibrio.

REFERENCIAS BIBLIOGRÁFICAS

1. Meza M., Rivas M.K., García M.T. La revolución del microbioma y las enfermedades cutáneas. DCMQ 2021;19(1):52-63.
2. Puma J. P., Montes-Madariaga E. S., Ortiz-Benique Z. N., Valdivia-Silva J. E. Microbioma cutâneo: homeostasis y disbiosis, una nueva perspectiva en las enfermedades de la piel. DERMATL PERU 2019;29(3):176-183.
3. Ríos-Yuil J., M. La piel como un ecosistema: Importancia del microbioma cutáneo. R M P 2014;34(3):20-25-
4. Patiño L.A., Morales C., A. Microbioma de la piel: el ecosistema cutáneo. Rev Asoc Colomb Dermatol 2013;21(2):147-158.
5. Santamaria V., Alvarado A. Flora cutánea como protección y barrera de la piel normal. Rev Cent Dermatol Pascua 2002;11(1):18-21.
6. La Rosa D., Gómez E. J., Sánchez N. La microbiota intestinal en el desarrollo del sistema inmune del recién nacido. Revista Cubana de Pediatría. 2014;86(4):502-513.
7. Icaza-Chávez M.E. Microbiota intestinal en la salud y la enfermedad. Revista de Gastroenterología de México. 2013;78(4):240-248.
8. Ruiz D., Baquerizo D. Microbioma cutáneo, disbiosis y su rol en la dermatitis atópica. Revista Médica Sinergia, ISSN 2215-4523, ISSN-e 2215-5279, Vol. 5, N°. 2, 2020.
9. Argote A. C., Mora O. J., Torres-Tovar L., Gómez M., Reverent C., Alba C., Cajamarca J., Toquica A. Caracterización de las cepas de Cutibacterium acnes en pacientes con diagnóstico de acné en una población colombiana. Piel 2019;34(4):204-211.
10. Barquero-Orias D. Muñoz O. Vañó-Galvan S. Alopecia and the Microbiome: A future Therapeutic Target?. ACTAS Dermo-Sifiliográficas 2021;112:495-502.

VISITA NUESTRA REVISTA

DERMATOLOGÍA PERUANA

REVISTA OFICIAL DE LA SOCIEDAD PERUANA DE DERMATOLOGÍA

INGRESA A: www.dermatologiaperuana.org

NÚMERO ACTUAL | NÚMEROS ANTERIORES | INFORMACIÓN PARA LOS AUTORES | ENVÍO DE MANUSCRITOS | ENLACES DE INTERÉS | EDUCACIÓN MÉDICA CONTÍNUA

SPD
SOCIEDAD PERUANA
DE DERMATOLOGÍA

ARTÍCULO DE REVISIÓN

Tratamiento en melasma

Melasma treatment

Karla F. Aguilar-García[1], Adela M. Vargas-Rojas[1], Gladys Vidarte-Orrego[2]

RESUMEN

El melasma es un trastorno de hiperpigmentación adquirido en áreas fotoexpuestas (principalmente el rostro) y tiene predominio en la población femenina. Existen múltiples causas asociadas a su aparición, tales como exposición crónica a luz visible y radiación ultravioleta, igualmente la estimulación hormonal y factores genéticos.

Actualmente, existen varias opciones terapéuticas, ya sea empezando con despigmentantes tópicos en monoterapia o combinados, agentes sistémicos, quimioexfoliación y láser. Además, es importante recalcar la importancia de la fotoprotección que debe mantener el paciente a lo largo del tiempo.

Dermatol Peru 2021; 31 (4): 281-289

ABSTRACT

Melasma is an acquired hyperpigmentation disorder in sun exposed areas (mainly the face) and is predominant in the female population. There are multiple causes associated with its appearance, such as chronic exposure to visible light and ultraviolet radiation, as well as hormonal stimulation and genetic factors.

Currently, there are several therapeutic options, either starting with topical depigmentation in monotherapy or combined, systemic agents, chemoexfoliation and laser. In addition, it is important to emphasize the importance of photo protection that the patient must maintain overtime.

1. Médico residente de dermatología, Hospital Nacional Arzobispo Loayza, Lima, Perú
2. Médico dermatólogo, Hospital Nacional Arzobispo Loayza, Lima, Perú

INTRODUCCIÓN

Definición

El melasma es una hipermelanosis adquirida, crónica, recurrente y simétrica caracterizada por manchas circunscritas, de color café claro a oscuro, ocasionalmente grisáceo, con bordes irregulares en áreas fotoexpuestas especialmente en rostro.[1,2]

Epidemiología

Afecta hasta un 30% de las mujeres en edad fértil en algunas poblaciones, representando estas el 90 % del total de casos, entre un 11,3% a 46% son usuarias de anticonceptivos orales y entre 14.5% a 56% son gestantes.[3] La edad promedio de inicio es a los 30 años, con un tiempo de evolución promedio de 8 años.[1] Aparece en todos los tipos raciales, mayor frecuencia en personas con fototipos de piel IV a VI de Fitzpatrick, que residen en zonas de alta radiación ultravioleta, especialmente prominente entre los asiáticos, latinos e hispanos.[4,5]

PATOGÉNESIS

La patogenia del melasma sigue siendo incierta, pero se han identificado factores etiológicos tales como, exposición a la radiación ultravioleta (UV), luz infrarroja (IR) y luz visible, siendo el primero el más importante, predisposición familiar, embarazo, uso de hormonas exógenas, procesos inflamatorios de la piel, uso de cosméticos, esteroides y fármacos fotosensibilizantes.[1,6]

La radiación ultravioleta (UV) estimula la melanogénesis por efecto directo en los melanocitos y los efectos indirectos en los queratinocitos y fibroblastos. Se induce la secreción de la Hormona estimulante de melanocitos (MSH), la hormona adrenocorticótropa (ACTH) y de factores de crecimiento como endotelina-1, factor de crecimiento de fibroblastos beta (FGFB), factor de crecimiento neural (NGF) y la beta endorfina.[1]

La radiación UV provoca inflamación a nivel de la dermis y la activación de fibroblastos, estos regulan el incremento de la expresión del factor de células madre (SCF) en la dermis lo que resulta en un aumento de la melanogénesis.[7]

La radiación UVB también causa inflamación aguda y elevación de los niveles de histamina, que induce pigmentación; sugiriendo un papel importante de los mastocitos en el melasma.[1]

La radiación infrarroja (IR), es una radiación electromagnética no ionizante (760 nm-1 mm) que induce la formación de especies de oxígeno reactivo mitocondrial y a su vez conduce a cambios en la expresión génica. La IR- A penetra hasta 65% en la dermis, contribuyendo al envejecimiento e hiperpigmentación de la piel.[8]

Tamler et al, al emplear la Dermatoscopía en pacientes con Melasma, observaron un componente vascular en la mayoría de sus pacientes. Otros autores consideran también que el número de vasos y la desoxihemoglobina se relacionan positivamente con el grado de pigmentación.[9]

PATRONES CLÍNICOS DE MELASMA

De acuerdo con su topografía, se clasifica en facial y extrafacial. El melasma facial se subdivide en tres patrones: 1) centrofacial (más común), 2) malar y 3) mandibular.

El Melasma Area and Severity Index (MASI) es el método clinimétrico que permite establecer con mayor precisión la severidad del trastorno de una manera más sistemática.[1]

Figura N° 1. Confluencia de patrones Centrofacial y malar. Manchas difusas color marrón oscuro en frente, dorso nasal y mejillas.

Figura N° 2. Patrón malar. Manchas difusas color marrón a predominio de mejillas.

Durante el embarazo, particularmente en el tercer trimestre, aumentan los niveles de hormonas placentarias, ováricas y pituitarias, que son un estímulo para la melanogénesis, el melasma durante el embarazo estaría más asociado con hormonas femeninas circulantes que con la hormona estimulante de los melanocitos (MSH).[3,10]

Se ha encontrado una mayor expresión de receptores de estrógenos en la dermis, especialmente alrededor de los vasos sanguíneos, y un aumento en la expresión de receptores de progesterona en la epidermis en la piel afectada con melasma.[1]

TRATAMIENTO

Fórmulas tópicas

Los agentes despigmentantes tópicos se consideran el tratamiento estándar de oro para el melasma.[6]

i. Hidroquinona (HQ)

La HQ es un agente fenólico, considerado como el despigmentante prototipo, que actúa inhibiendo la Tirosinasa, afecta también las estructuras membranosas de los melanocitos y provoca su apoptosis. Se puede utilizar de forma tópica entre 2 – 4 ó 5%.[1, 6, 11, 12]

En un estudio controlado, se encontró que las cremas HQ al 2 % y al 5 % eran igualmente eficaces y se registró una mejoría notable en el 80 % de los pacientes. Produciéndose pocas reacciones inflamatorias con el primero.

El aclaramiento del pigmento por HQ se hace evidente después de 5 a 7 semanas de tratamiento y se recomienda continuarlo durante al menos 3 meses y hasta 1 año.[12]

Los principales efectos adversos cutáneos, en orden de frecuencia, son dermatitis por contacto irritativa y alérgica, pigmentación postinflamatoria, ocronosis exógena por uso prolongado y decoloración ungueal.[1] Observados generalmente con una concentración superior al 5%.[12]

Categoría C de la FDA, durante el embarazo se desaconseja su uso.

ii. Ácido azelaico (AA)

El AA es un ácido dicarboxílico natural sintetizado por la levadura Malassezia furfur, actúa como inhibidor competitivo de la Tirosinasa.[11,13]

El AA al 15-20% en crema (02 veces al día) ha demostrado eficacia como monoterapia (Cestari), con buena respuesta en Melasma epidérmico.[11] Tiene una eficacia similar a la de 4% HQ pero puede tener mayor riesgo de reacciones adversas irritantes.[6]

Categoría B de la FDA, podría usarse durante la gestación.

iii. Ácido Kójico (AK)

Ácido Kójico, un derivado de Aspergillus orzae, inhibe la tirosinasa. (Cestari) En monoterapia es efectivo sólo al 4%, y con un efecto despigmentante débil. La adición de AK al 2% a otros despigmentantes aumenta su efectividad, en especial junto a Hidroquinona y Ácido glicólico.[1,12]

Categoría B de la FDA, podría usarse durante la gestación.

iv. Ácido ascórbico (Vitamina C)

La vitamina C inhibe la melanogénesis al actuar como agente reductor en varios pasos oxidativos en la síntesis de melanina.[12]

La vitamina C es más eficaz en concentraciones superiores al 8% y en concentraciones superiores al 20% causaría irritación. Un estudio comparó ácido L-ascórbico al 5 % con hidroquinona al 4 % crema en 16 mujeres con melasma. Siendo HQ superior en mediciones subjetivas, pero con presencia considerable de efectos secundarios adversos.[14]

Otro estudio evidenció, que el uso de una máscara de iontoforesis de cara completa y preparado de vitamina C (glucósido de ascorbilo), durante 12 a 24 sesiones, evitando la radiación solar por 1 a 2 meses produjo una mejoría del MASI y reducción del 73% de pigmentación anormal.[14,15]

v. Ácido tranexámico (AT)

Agente fibrinolítico, que actuaría inhibiendo la liberación de factores melanogénicos paracrinos que estimulan a los melanocitos.[16]

El AT tópico ha demostrado disminución del MASI en diversos estudios, la formulación empleada incluyó AT entre 2 al 5 % en crema, gel o solución; dos veces al día, durante 12 semanas. Las cremas tópicas de AT e hidroquinona serían igualmente efectivas en el tratamiento del Melasma.[11,16,17]

Debido a su estructura hidrófila, el AT tópico debe combinarse con una estrategia que mejoraría su penetración para aumentar su eficacia. Un estudio evaluó la eficacia de la aplicación fraccional de AT 5% (tópico) mediante el láser de erbio: YAG con o sin adición de AT oral en pacientes con melasma recalcitrante. Evidenciando que el uso de AT 5% tópico + Láser de erbio: YAG adicionado a AT oral redujo significativamente la puntuación MASI versus usar solo AT 5% tópico + Láser de erbio: YAG, por ende, la implementación de AT oral a este régimen mejoró los resultados terapéuticos.[18]

vi. Arbutin

Derivado de la hidroquinona, de origen botánico, proviene del D-glucopiranósido, que reduce la actividad de la tirosinasa e inhibe la maduración de melanocitos.[12,14]

Un estudio prospectivo, concluyó que la formulación de Nicotinamida al 4 %, Arbutina al 3 %, Bisabolol al 1 % y Retinaldehído al 0,05 %, evidenció reducción significativa en las puntuaciones MASI.[12]

vii. Retinoides

Actuarían disminuyendo la transferencia de melanosomas, inhibiendo la transcripción de tirosinasa e interrumpiendo la síntesis de melanina.[19]

Los retinoides tópicos en monoterapia han demostrado eficacia moderada en el tratamiento del Melasma; en combinación con HQ y usados a largo plazo, son eficaces y seguros en el tratamiento del melasma.[1,19]

1. Tretinoína

Pequeños ensayos controlados aleatorizados, han evidenciado que Tretinoína 0,1% en crema, usada durante 40 semanas, demostró mejora significativa en la evaluación clínica en 68% de los pacientes tratados, la cual fue evidente a partir de la semana 24.[20]

Los efectos adversos cutáneos moderados observados fueron eritema y descamación se produjo hasta en un 88% de los pacientes.[20]

2. Adapaleno

Un ensayo aleatorio preliminar de gel de adapaleno al 0,1 % versus crema de tretinoína al 0,05 % durante 14 semanas en 30 pacientes indios, revelaría eficacia equivalente de adapaleno y tretinoína.[20]

viii. Thiamidol

Potente inhibidor de la tirosinasa humana, ha demostrado mejorar significativamente la hiperpigmentación facial e hiperpigmentación postinflamatoria y las manchas propias de la edad.

Philipp-Dormston et al. demostraron luego de 12 semanas, que aplicar 4 veces al día serum de Thiamidol tenía mejores resultados versus su aplicación de 2 veces al día.[21]

Arrowitz et al. comparó el uso de hidroquinona al 2% vs Thiamidol, encontrándo una mejora significativa del MASI,

50.0% vs 89.3% en el grupo que aplicó Thiamidol dos veces al día, siendo estadísticamente significativa (p<0.05%).[22]

Terapia combinada

La tretinoína facilita la penetración epidérmica de la Hidroquinona, la incorporación de un corticosteroide tópico ayuda a reducir los efectos irritativos de los retinoides y la hidroquinona.[23]

En pacientes latinoamericanos se recomienda la combinación triple (fórmula de Kligman y posteriores modificaciones) como primera línea, o doble (HQ más retinoide tópico) en caso de contraindicación para el uso de esteroide.[1]

i. Terapia dual (ej: hidroquinona + ác glicolico/ hidroquinona + retinoide)

La terapia dual o doble (HQ más retinoide tópico) se emplea en caso de contraindicación para el uso de esteroide.[1]

Un pequeño estudio en mujeres hispanas, evidenció que la combinación de hidroquinona al 4% y ácido glicólico al 10% (más antioxidantes y protector solar) mejoraron el melasma significativamente versus el solo uso del protector solar.[13]

Estudios han demostrado que HQ 4% + Tretinoína 0.025%-0.05%, durante 12 a 24 semanas, evidenció la reducción de la puntuación MASI, a partir de la cuarta semana.[12]

ii. Terapia triple (ej: hidroquinona + tretinoina + fluocinolona), entre otros

En pacientes latinoamericanos se recomienda la terapia triple (fórmula de Kligman-Willis y posteriores modificaciones) como primera línea y Gold estándar es más efectiva, segura y mejor tolerada que la HQ en monoterapia, se puede usar en casos recalcitrantes, bajo estricta vigilancia médica.[1,11]

La fórmula de Kligman-Willis, que constaba de HQ al 5%, tretinoína al 0,1% y dexametasona al 0,1%, para adaptarse a diferentes tipos de piel, se ha modificado de muchas maneras mediante la adición/alteración de uno o más de sus componentes. La acción sinérgica de los tres agentes tópicos logra una despigmentación significativamente mayor que cualquiera de los agentes por separado.[12]

La primera y única fórmula de combinación triple aprobada por la Administración de Alimentos y Medicamentos (FDA) para el tratamiento del melasma contiene hidroquinona al 4 %, tretinoína al 0,05 % y acetónido de fluocinolona al 0,01 %, usada durante 08 semanas, múltiples estudios corroboran su eficacia y superioridad, al compararlos con la terapia dual o HQ sola.[12,23]

Quimioexfoliación (Peelings químicos)

La quimioexfoliación consiste en la aplicación sobre la piel de uno o varios principios activos orientados a eliminar las capas de la piel de más superficiales a profundas, esto dependerá del objetico terapéutico.

Los peelings químicos se consideran como la segunda línea de tratamiento en caso exista fracaso terapéutico con los despigmentantes tópicos. Mejoran los trastornos de hiperpigmentación al eliminar la melanina no deseada, pero pueden causar irritación que conlleve a la hiperpigmentación postinflamatoria, siendo mayor en fototipos del IV-VI.[24]

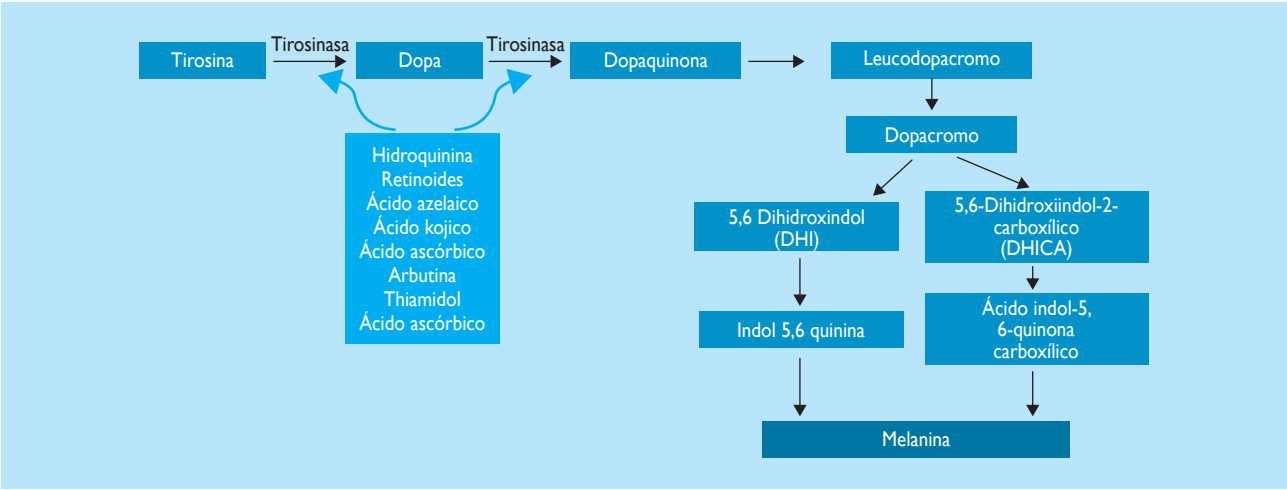

Figura Nº 1. Síntesis de melanina y sitios de acción de los agentes tópicos.

i. Alfa hidroxiácidos

Se caracterizan por su facilidad de uso y bajo riesgo de complicaciones incluso en fototipos altos. Los dos más conocidos son el ácido glicólico y el ácido láctico que son derivados de alimentos.

1. Ácido glicólico

El ácido glicólico, derivado de la caña de azúcar, tiene un efecto queratolítico favoreciendo el recambio epidérmico y el efecto deseado va a depender del porcentaje de concentración utilizado y el periodo de exposición al contacto con la piel. Es uno de los peelings más utilizados por sus propiedades antiinflamatorias y antioxidantes.

En estudios clínicos, se estudió la dosis-respuesta del ácido glicólico en melasma, obteniéndose una mejoría clínica utilizando ácido glicólico al 52,5 % aplicado durante 3 minutos, mientras que a concentraciones más bajas no se obtuvo el resultado deseado.

Otro estudio en india demostró que al aplicar ácido glicólico al 10 % en loción todas las noches durante 2 semanas, seguido de exfoliaciones faciales mensuales con ácido glicólico al 50 % durante 3 meses, permitió observar que los pacientes con melasma epidérmico o mixto disminuían su puntuación de área de Melasma e índice de Severidad (MASI) al final del estudio.[25]

2. Ácido láctico

El ácido láctico, derivado de la leche, produce la rotura de los desmosomas entre corneocitos e induce descamación y dispersión de melanina. Además, incrementa la síntesis de colágeno y glucosaminoglicanos e inhibe la tirosinasa.

Las exfoliaciones con ácido láctico han mostrado algún beneficio en pacientes con melasma epidérmico, con puntajes MASI que disminuyeron en casi un 57 % en pacientes con fototipo IV sin recaídas hasta 6 meses de seguimiento.

ii. Ácido salicílico

El ácido salicílico es un betahidroxiácido, que al 3-5% posee un efecto queratolítico y acantolítico útil en melasma e hiperpigmentación postinflamatoria por acné. Además, su lipofilia hace que tenga gran afinidad por la unidad pilosebácea lo que lo hace ideal en pieles grasas.[26]

Grimes et al. realizaron un estudio en 67 pacientes con fototipos V y VI de Fitzpatrick con melasma, acné, hiperpigmentación posinflamatoria y piel grasa. Se les aplicó hidroquinona al 4% durante 2 semanas y posteriormente ácido salicílico cada 2 semanas (dos peelings al 20% y tres al 30%), reiniciando la hidroquinona 2 días después de cada peeling. Cada 4 de 6 pacientes tuvieron una mejora de moderada a significativa y se reportaron pocos efectos adversos (hiper e hipopigmentación transitoria y sequedad). No obstante, otro ensayo en pacientes coreanos con hiperpigmentación postinflamatoria resultante por acné reveló que el uso de ácido salicílico al 30% en monoterapia no mostró un beneficio significativo. Es por ello que, se recomienda valorar su uso en el tratamiento de melasma y no usarlo únicamente en monoterapia.[24]

iii. Solución de Jessner

Es la combinación de ácido salicílico al 14%, ácido láctico al 14% y resorcinol al 14% en etanol al 95%. Es bien tolerada en fototipos IV al VI de Fitzpatrick. Ampliamente utilizado en el tratamiento de melasma y acné. Una de las limitaciones reportadas es la posibilidad de desarrollar dermatitis de contacto alérgica al resorcinol.

En estudios con un tiempo de seguimiento de 6 meses se observó que solo aquellos que hubieran mantenido una terapia tópica a la par del peeling pudieron mantener los resultados, mientras el resto presentó recaídas.

iv. Ácido tricloroacético

Es un derivado del ácido acético compuesto por la cloración de 3 iones hidrogenados. Su profundidad de acción depende de diversos factores como el porcentaje de concentración, el número de capas aplicadas y si se combina con otras sustancias que lo potencien (aceite de crotón y solución de Jessner) o por el contrario que lo ralenticen como las saponinas.

Según su concentración se puede utilizar como un peeling superficial, medio o profundo, debido al aumento de velocidad de penetración cutánea a más altas sean las concentraciones.

- Superficial (10-35%): Elimina pigmentaciones superficiales, arrugas superficiales y en ocasiones cicatrices.
- Medio (35-50%): Mejora arrugas y pigmentación más profundas, cicatrices e induce un incremento notable de la firmeza cutánea.
- Profundo (>50%): Mejora arrugas más profundas en pacientes de edad avanzada, así como cicatrices.

La mayoría de autores coinciden en que prefieren combinar el ácido tricloroacético con otros ácidos antes de sobrepasar la concentración de 50% para evitar efectos adversos (hipo o hiperpigmentación postinflamatoria y cicatrices).[24,27]

Láser

El tratamiento láser es muy amplio ya que en el mercado están apareciendo diferentes modelos desde las últimas dos décadas, cada uno con diferentes longitudes de onda, ya que la melanina tiene un amplio espectro de absorción permitiendo utilizar una diversidad de fuentes de luz.

Las longitudes de onda más largas penetran mejor en el pigmento dérmico, pero la absorción es mejor con longitudes más cortas. No obstante, hay que tener cuidado con la hiperpigmentación post inflamatoria de la piel circundante con esta última técnica, principalmente en fototipos de fitzpatrick IV-VI.[25]

Se debe advertir a los pacientes que eviten la exposición al sol antes y durante la semana posterior al tratamiento con láser.

i. Q-switch (QS)

Fueron los primeros tipos de láseres estudiados para el tratamiento de melasma y vienen siendo utilizados por más de 15 años. En la actualidad se habla principalmente de 3 que son el: QS Ruby-QSRL (694nm), QS Nd:YAG (532-1064nm) y QS Alejandrita-QSAL (755nm).

En 1994, Kilmer et al. informaron la eficacia del QS Nd:YAG (532 nm) de frecuencia duplicada en 37 pacientes con lentigos solares. Tse el al. en 1994 compararon un tratamiento con QSRL y QS Nd:YAG en seis pacientes; el porcentaje medio de aclaramiento fue de 67 % y 58 % respectivamente. En 2001, Suh et al. informaron la eficacia de QS Nd:YAG (532 nm) en 83 % de 12 pacientes coreanos con una mejoría >50 % en 3 meses posteriores al tratamiento.

En 2007, Kagami et al. informaron el uso de un QSAL en 49 pacientes japoneses, el 53 % con un 50 % de eliminación. Algunos lentigos de color claro desarrollaron hiperpigmentación post inflamatoria grave.[28]

1. QS Nd:YAG

El láser Q-switched Nd:YAG es el láser de elección para el tratamiento de lesiones pigmentadas sean estas dérmicas y mixtas epidérmicas-dérmicas, especialmente en pieles oscuras. La capacidad de atacar específicamente a los melanosomas, su pulso ultracorto (nanosegundos) y el tamaño de punto ajustable (hasta 10 mm) son factores clave en el éxito del tratamiento.

El láser Nd:YAG de conmutación Q tiene dos longitudes de onda: una longitud de onda más larga de 1064 nm y una longitud de onda más corta de 532 nm. La más larga de 1064 nm es ideal para lesiones dérmicas.

Para lograr resultados exitosos y minimizar los efectos secundarios, es necesario que el láser tenga un perfil de haz de "sombrero de copa" donde la energía uniforme se distribuya sin producir "puntos calientes" indebidos.

La tonificación con láser modificado Q-switched Nd:YAG con baja fluencia y punto de 10 mm con sesiones realizadas una vez cada 2 semanas en lugar de tratamientos semanales durante 6-8 sesiones demostró menor riesgo de hipopigmentación y menor recurrencia de lesiones al año (<50% de pacientes).[29]

ii. Combinación con otros láseres

Los láseres ablativos, como el CO2 y argón, fueron de los primeros dispositivos evaluados en el tratamiento de lentigos solares. En 1988, Dover et al. Utilizaron el láser CO2 y encontraron que el 74 % de las lesiones tratadas con 3,7 J/cm2 y el 81 % de las tratadas con 4,4 J/cm2 se aclararon o despejaron sustancialmente en una muestra de 5 pacientes.

En 1994, Stern et al. compararon láseres de argón y CO2 para 300 léntigos. El 87 % de los léntigos tratados con argón y el 84 % de los tratados con láser de CO2 tuvieron resultados buenos a excelentes.[28]

Otro láser del que se está hablando para el tratamiento de melasma vascular es el láser de luz pulsada intensa (IPL), el cual se está usando en conjunto con el láser Q-switched Nd:YAG de 1064 nm de baja fluencia (2.6–2.8 J/cm2). El primero se enfoca en el área de piel más superficial y el segundo e enfoca en pigmentos más profundos. Vachiramon et al. realizó un estudio en 20 mujeres demostrando que la combinación de ambos láseres era más efectiva que el Q-switched Nd: YAG en monoterapia (55% vs 37% de mejoría) en un periodo de 12 semanas.[30]

iii. Fototermólisis fraccionada no ablativa (1540nm)

La fototermólisis fraccionada induce un daño térmico gracias a sus microhaces con <400 µm de diámetro. La formación de zonas térmicas microscópicas afecta las fibras de colágeno y los queratinocitos, desarrollando necrosis de queratinocitos en forma de columnas que migran hacia el estrato córneo, eliminando las sustancias coaguladas. Los melanocitos agrandados, permanecen reducidos hasta 3 meses después de un solo tratamiento como resultado de la eliminación de la melanina dérmica y epidérmica.[31]

Se ha utilizado recientemente con éxito para tratar el fotodaño y la discromía general. Manstein et al. en 2004

informaron sobre la eficacia de un láser fraccionado para el tratamiento del fotodaño con un total de 30 pacientes, que tuvieron una mejora promedio del 34% al 66%. Recientemente, se introdujo un nuevo láser de fibra de tulio de 1927 nm como complemento del láser de fibra dopado con erbio de 1550 nm (Fraxel re:store DUAL, Solta Medical, Hayward, CA). Esta longitud de onda tiene un coeficiente de absorción 10 veces mayor para el agua, lo que le confiere una mayor capacidad para atacar los procesos epidérmicos.[28]

En EE. UU. Barysch et al. realizó un estudio con el Lux1540 Fractional Laser en la mitad del rostro de 14 pacientes femeninas durante las semanas 0, 3–4 y 6–8 (3 sesiones). El 85% presentó mejoría de las lesiones, sin embargo 2 de los pacientes presentaron un empeoramiento por la hiperpigmentación postinflamatoria, con fototipos de fitzpatrick III y IV respectivamente. Hubo mejores resultados en pacientes con fitzpatrick II. Se hizo un control durante las semanas 26-28 y se vio una regresión parcial del melasma y si bien se concluye que sería el tratamiento de elección en casos refractarios con despigmentantes tópicos, debe emplearse con precaución en fototipos altos.[30]

Agentes sistémicos

i. Ácido tranexámico oral

El ácido tranexámico (TXA) es un inhibidor de la plasmina. Este compuesto es un antifibrinolítico ampliamente utilizado para prevenir y tratar hemorragias. Como ya se comentó anteriormente a parte de su uso tópico hay reportes que informan mejoría con inyecciones intradérmica con resultados evidentes a la cuarta semana de tratamiento y el tratamiento sistémico vía oral.

Na JI et al. realizaron un estudio en 22 pacientes, los cuales tomaron dos tabletas de 125 mg de TXA tres veces al día y aplicaron un agente tópico de TXA 2% y niacinamida 2% en toda la cara, dos veces al día durante 8 semanas. Se pidió a los sujetos que usaran protector solar estándar en toda la cara durante el período de estudio. Se utilizó un índice de melanina lesional para evaluar la disminución de la pigmentación en piel, la cual fue favorable e histológicamente se corroboró que la disminución del eritema se acompañaba de un número reducido de vasos y mastocitos. Hubo mejoras evidentes al 8° mes de tratamiento.[32]

En otro reporte, Bala H.R et al encontraron que incluso a bajas dosis con TXA a 500 mg diarios por 8 a 12 semanas ya se podía obtener resultados satisfactorios con menor riesgo de efectos adversos.[33]

ii. Ácido ascórbico (Vitamina C)

Como se comentó anteriormente la vitamina C ha demostrado utilidad vía tópica y por iontoforesis. En la actualidad no hay suficientes estudios que demuestren su utilidad sistémica, sin embargo en algunos reportes como el de Kian G, demostraron su eficacia en el tratamiento de la hiperpigmentación post inflamatoria por láser QS Nd:YAG de una paciente originaria de China. Se empleó 3 dosis de vitamina C 7gr endovenoso, las dos primeras dosis con una semana de diferencia y la última junto la siguiente sesión de láser. Ya no se presentó nuevamente hiperpigmentación como en las primeras sesiones. Queda pendiente mayor realización de estudios con una muestra representativa.[34]

PREVENCIÓN

Fotoprotección

La exposición a la radiación ultravioleta (UV) sin una adecuada fotoprotección aumenta el riesgo de un fotoenvejecimiento prematuro, inmunosupresión, fotocarcinogénesis y exacerbación de fotodermatosis.

La fotoprotección incluye desde usar ropa protectora, sombreros de ala ancha y anteojos de sol (sobre todo en el horario de 10 a 16 horas), hasta el uso de protectores solares como bloqueadores e incluso fotoprotección vía oral en los últimos años.

Los bloqueadores que existen hoy en día se dividen en: inorgánicos, que protegen de la radiación UVA, UVB y hasta de la luz visible, e incluyen al dióxido de titanio y óxido de zinc; y los orgánicos que se dividen según su rango de protección solar sea UVA, UVB o ambas. Los últimos bloqueadores que están apareciendo en el mercado tratan de usar insumos que sean de amplio espectro como el mexoryl XL y el dibenzotriazol. Igualmente hay que tomar precaución en caso de reacciones fotoalérgicas como se reportó en el 2014 con la oxibenzona, compuesto utilizado en dos tercios de los bloqueadores no minerales de estados unidos y considerado de amplio espectro.[35]

Es importante recalcar la reaplicación del bloqueador para evitar el desarrollo de melasma durante el día, que pueden ser cada 2 a 3 horas aproximadamente. Esto va a depender del valor de factor de protección solar del bloqueador, el volumen adecuado a aplicar (2 cucharadas o 30 ml de toda la piel fotoexpuesta) y la actividad deportiva o al aire libre que realice el paciente.

Existe también la fotoprotección oral en cápsulas. Algunos de los compuestos utilizados incluyen al

extracto de Polupodium leucotomos (helecho tropical), nicotinamida (forma activa de la vitamina B3) y la afamelatonida (análogo de la hormona estimulante de melanocitos alfa).[36]

REFERENCIAS BIBLIOGRÁFICAS

1. Arellano I, Ocampo J, Rodríguez M, Jesús M, Estrada L. Guías de diagnóstico y manejo de melasma. DermatologíaCMQ [Internet]. 2017;16(1):12-23.
2. Kwon S-H, Na J-I, Choi J-Y, Park K-C. Melasma: Updates and perspectives. Exp Dermatol [Internet]. 2019;28(6):704–8.
3. Filoni A, Mariano M, Cameli N. Melasma: How hormones can modulate skin pigmentation. J Cosmet Dermatol [Internet]. 2019;18(2):458–63.
4. Passeron T, Picardo M. Melasma, a photoaging disorder. Pigment Cell Melanoma Res [Internet]. 2018;31(4):461–5.
5. Medina-Arango AP, Valencia-Quintero LJ, Arredondo-Ossa MI. Evaluación de la eficacia de un producto despigmentante en gel en voluntarios diagnosticados con melasma. Rev CES Med 2015; 29(1):7-22.
6. McKesey J, Tovar-Garza A, Pandya AG. Melasma treatment: An evidence-based review. Am J Clin Dermatol [Internet]. 2020;21(2):173–225.
7. Basit H, Godse KV, Al Aboud AM. Melasma. In: StatPearls [Internet]. 2021
8. Schroeder P, Haendeler J, Krutmann J. The role of near infrared radiation in photoaging of the skin. Exp Gerontol. 2008 Jul;43(7):629-632.
9. Tamler C, Rabello R, Carlos F, Baptista C.Classification of melasma by dermoscopy: comparative study with Wood's lamp .Surgical & Cosmetic Dermatology 2009;1(3):115 119.
10. Handel AC, Miot LDB, Miot HA. Melasma: a clinical and epidemiological review. An Bras Dermatol [Internet]. 2014;89(5):771–82.
11. Doolan BJ, Gupta M. Melasma. Aust J Gen Pract [Internet]. 2021;50(12):880–5.
12. Sarkar R, Gokhale N, Godse K, Ailawadi P, Arya L, Sarma N, et al. Medical management of melasma: A review with consensus recommendations by Indian pigmentary expert group. Indian J Dermatol [Internet]. 2017;62(6):450.
13. Cestari T, Arellano I, Hexsel D, Ortonne JP, Latin American Pigmentary Disorders Academy. Melasma in Latin America: options for therapy and treatment algorithm. J Eur Acad Dermatol Venereol [Internet]. 2009;23(7):760–72
14. Searle T, Al-Niaimi F, Ali FR. The top 10 cosmeceuticals for facial hyperpigmentation. Dermatol Ther [Internet]. 2020;33(6):e14095.
15. Taylor MB, Yanaki JS, Draper DO, Shurtz JC, Coglianese M. Successful short-term and long-term treatment of melasma and postinflammatory hyperpigmentation using vitamin C with a full-face iontophoresis mask and a mandelic/malic acid skin care regimen. J Drugs Dermatol. [Internet]. 2013;12(1):45–50
16. Wang JV, Jhawar N, Saedi N. Tranexamic acid for Melasma: Evaluating the various formulations. J Clin Aesthet Dermatol. [Internet]. 2019;12(8):E73–4.
17. Perper M, Eber AE, Fayne R, Verne SH, Magno RJ, Cervantes J, et al. Tranexamic acid in the treatment of Melasma: A review of the literature. Am J Clin Dermatol [Internet]. 2017;18(3):373–81
18. Botsali A, Esme P, Erbil H, Caliskan E. Comparison of fractional erbium:YAG laser-assisted tranexamic acid delivery alone and in combination with oral tranexamic acid in melasma. Lasers Med Sci [Internet]. 2022.
19. Rivas S, Pandya AG. Treatment of melasma with topical agents, peels and lasers: an evidence-based review. Am J Clin Dermatol [Internet]. 2013;14(5):359–76.
20. Kang HY, Valerio L, Bahadoran P, Ortonne J-P. The role of topical retinoids in the treatment of pigmentary disorders: an evidence-based review: An evidence-based review. Am J Clin Dermatol [Internet]. 2009;10(4):251–60.
21. Philipp-Dormston WG, Vila Echagüe A, Pérez Damonte SH, Riedel J, Filbry A, Warnke K, Lofrano C, Roggenkamp D, Nippel G. Thiamidol containing treatment regimens in facial hyperpigmentation: An international multi-centre approach consisting of a double-blind, controlled, split-face study and of an open-label, real-world study. Int J Cosmet Sci. [internet] 2020 Aug;42(4):377-387.
22. Arrowitz C, Schoelermann AM, Mann T, Jiang LI, Weber T, Kolbe L. Effective Tyrosinase Inhibition by Thiamidol Results in Significant Improvement of Mild to Moderate Melasma. J Invest Dermatol. [internet] 2019 Aug;139(8):1691-1698.e6.
23. Geria AN, Lawson CN, Halder RM. Topical retinoids for pigmented skin. J Drugs Dermatol. 2011;10(5):483–9.
24. Truchueloa M, Cerdá P y Fernández LF. Peeling químico, una herramienta útil en la consulta. Actas Dermosifiliogr. [Internet]. 2017; 108(4): 315-322
25. Sheth VM, Pandya AG. Melasma: a comprehensive update: part I. J Am Acad Dermatol. 2011 Oct;65(4):689-697.
26. Arif T. Salicylic acid as a peeling agent: a comprehensive review. Clin Cosmet Investig Dermatol. [Internet]. 2015 Aug 26; 8:455-61.
27. Sitohang IB, Legiawati L, Suseno LS, Safira FD. Trichloroacetic Acid Peeling for Treating Photoaging: A Systematic Review. Dermatol Res Pract. 2021 Aug 30;2021: 3085670.
28. Polder KD, Landau JM, Vergilis-Kalner IJ, Goldberg LH, Friedman PM, Bruce S. Laser eradication of pigmented lesions: a review. Dermatol Surg. 2011 May;37(5):572-95.
29. Aurangabadkar SJ. Optimizing Q-switched lasers for melasma and acquired dermal melanoses. Indian J Dermatol Venereol Leprol. [Internet]. 2019 Jan-Feb;85(1):10-17.
30. Vachiramon V, Sirithanabadeekul P, Sahawatwong S. Low-fluence Q-switched Nd:YAG 1064-nm laser and intense pulsed light for the treatment of melasma. J Eur Acad Dermatol Venereol. [Internet]. 2015 Jul;29(7):1339-46
31. Barysch MJ, Rümmelein B, Kolm I, Karpova MB, Schönewolf N, Bogdan Allemann I, Dummer R. Split-face study of melasma patients treated with non-ablative fractionated photothermolysis (1540 nm). JEADV [Internet]. 2012, 26, 423–430
32. Na JI, Choi SY, Yang SH, Choi HR, Kang HY, Park KC. Effect of tranexamic acid on melasma: a clinical trial with histological evaluation. J Eur Acad Dermatol Venereol. [Internet]. 2013 Aug;27(8):1035-9.
33. Bala HR, Lee S, Wong C, Pandya AG, Rodrigues M. Oral Tranexamic Acid for the Treatment of Melasma: A Review. Dermatol Surg. [Internet]. 2018 Jun; 44(6):814-825
34. Lee GS. Intravenous vitamin C in the treatment of post-laser hyperpigmentation for melasma: a short report. J Cosmet Laser Ther. [Internet]. 2008 Dec;10(4):234-6.
35. Yeager DG, Lim HW. What's New in Photoprotection: A Review of New Concepts and Controversies. Dermatol Clin. [Internet]. 2019 Apr;37(2):149-157.
36. Gilaberte Y, Coscojuela C, Sáenz de Santamaría C, González S. Fotoprotección. Actas Dermosifiliogr [Internet]. 2003;94(5):271-93

Actualización en tratamiento de Psoriasis

Update on Psoriasis treatment

Maria P. Alegria-Asto[1], Gladys Vidarte-Orrego[2], Carlos A. Cahuaya-Choque[1]

RESUMEN

La Psoriasis es una enfermedad inflamatoria sistémica crónica, multifactorial, con una base genética, se caracteriza por la aparición de placas eritematoescamosas, bien definidas, aunque existen diferentes patrones clínicos de presentación. Se puede clasificar en leve, moderada o grave, lo cual es de utilidad para definir la terapia, sea tópica o sistémica según sea el caso, requiriéndose un tratamiento más agresivo en los casos más severos. Existen herramientas que se utilizan para cuantificar diferentes aspectos de la enfermedad, siendo el PASI (Psoriasis Area Severity Index) el estándar de medición de la severidad.

El objetivo terapéutico es la remisión de las manifestaciones clínicas en el menor tiempo posible y por período prolongado, promoviendo una adecuada calidad de vida. La terapia tópica es considerada de primera línea en el tratamiento de la Psoriasis leve, también se usa como coadyuvante de la terapia sistémica de las formas moderadas y graves. La terapia tópica incluye agentes diversos: corticoides, análogos de la vitamina D3, inhibidores de la calcineurina, queratolíticos entre otros, así como también la combinación de estos.

La terapia sistémica fue durante por mucho tiempo el tratamiento básico para la psoriasis moderada a grave, los agentes orales de uso común incluyen metotrexato, ciclosporina, acitretina, fumaratos y apremilast. En los últimos años, la terapia biológica ha dado un vuelco importante en la conducta terapéutica de la psoriasis, estos se dirigen a mediadores inflamatorios específicos y cuatro clases diferentes (anti-TNFα, anti-IL17, anti-IL-12p40 o IL-23p40 y anti-IL-23p19). La fototerapia se mantiene como parte del arsenal terapéutico del manejo de la psoriasis.

Palabras clave: *Psoriasis, tratamiento, terapia biológica.*

Dermatol Peru 2021; 31 (4): 290-299

ABSTRACT

Psoriasis is a multifactorial chronic systemic inflammatory disease with a genetic basis, characterized by the appearance of well-defined erythematosquamous plaques, although there are different clinical patterns of presentation. It can be classified as mild, moderate or severe, which is useful to define the therapy, be it topical or systemic depending on the case, requiring a more aggressive treatment in the most severe cases. There are clinical measurement tools that are used to quantify different aspects of the disease, with PASI (Psoriasis Area Severity Index) being the standard for measuring severity.

The therapeutic objective is the remission of the clinical manifestations in the shortest possible time and for a prolonged period, promoting an adequate quality of life. Topical therapy is considered first line in the treatment of mild psoriasis, it is also used as an adjunct to systemic therapy in moderate and severe forms. Topical therapy includes various agents, including corticosteroids, vitamin D3 analogs, calcineurin inhibitors, keratolytics, among others, as well as a combination of these agents.

Systemic therapy has long been the mainstay of treatment for moderate to severe psoriasis, with commonly used oral agents

1. Médico residente de Dermatología del Hospital nacional arzobispo Loayza.
2. Médico asistente del Servicio de Dermatología del Hospital Nacional Arzobispo Loayza.

including methotrexate, cyclosporine, acitretin, fumarates, and apremilast. In recent years, biological therapy has taken a significant turn in the therapeutic conduct of psoriasis, these are directed at specific inflammatory mediators and four different classes (anti-TNFα, anti-IL17, anti-IL-12p40 or IL-23p40 and anti-IL-23p19). Phototherapy continues to be considered within the therapeutic arsenal of psoriasis management.

Key words: *Psoriasis, treatment, biological therapy.*

DEFINICIÓN

La Psoriasis es una enfermedad inflamatoria sistémica crónica, de base genética, mediada inmunológicamente, puede ser desencadenada y/o agravada por múltiples factores, se manifiesta en piel con lesiones eritematoescamosas producidas por la hiperproliferación de queratinocitos, siendo este proceso mediado por citoquinas proinflamatorias, puede afectar mucosas, semimucosas, faneras, frecuentemente compromete las articulaciones y generalmente se asocia a comorbilidades que afectan la calidad y sobrevida de los pacientes, la psoriasis es una patología no contagiosa.[1]

EPIDEMIOLOGÍA

La prevalencia de la psoriasis en la población caucásica es entre el 2% y el 3%, en nuestro país no existen estadísticas de incidencia ni prevalencia de esta enfermedad puede afectar a todos los grupos etarios y a ambos sexos por igual, es una enfermedad poligénica y multifactorial; puede clasificarse en Psoriasis tipo I de comienzo antes de los 40 años con asociación con HLA CW*0602 con predisposición a artritis psoriasica y Psoriasis tipo 2 de comienzo posterior a los 40 años, con menor prevalencia familiar.[2]

CARACTERÍSTICAS CLÍNICAS

La psoriasis se caracteriza por la aparición de placas eritematoescamosas, bien definidas y con una distribución habitualmente bilateral y simétrica, afectando la piel, semimucosas, cuero cabelludo y uñas; puede generar síntomas subjetivos como prurito, ardor y dolor, y existen diferentes patrones clínicos de presentación entre los cuales se encuentra[3]:

- Psoriasis en placas o vulgar: es la forma más frecuente, afecta al 80-90% de los pacientes y se caracterizada por presentar placas únicas o múltiples de diámetro variable que se localizan en zonas de extensión.
- Psoriasis en gotas: Se presenta como pequeñas pápulas eritematoescamosas que predominan en tronco y extremidades.
- Psoriasis eritrodérmica: caracterizada por eritema y descamación generalizada de la piel (compromiso de la superficie corporal > 90%), se evidencia alteración hidroelectrolítica y termorregulatoria.
- Psoriasis pustulosa: caracterizada por la aparición de pústulas estériles no foliculares, de evolución aguda, subaguda o crónica, con presentación generalizada, o localizada, preferentemente en palmas y plantas.
- Psoriasis palmo-plantar: forma clínica de compromiso único de palmas y/o plantas.
- Psoriasis invertida (flexural): con predominio de eritema sobre la escama, localizada en pliegues, preferentemente axilar y/o area inguinal.
- Artropatía psoriásica: forma clínica que afecta las articulaciones, tanto periféricas como axiales.
- Otras: psoriasis del pañal, psoriasis ungueal pura, sebopsoriasis y psoriasis de cuero cabelludo

Por último, la psoriasis se puede clasificar en leve, moderada o grave, según la extensión y la localización de las lesiones, la limitación psicosocial que provoca en el paciente, la afectación del estado general (formas pustulosa y eritrodérmica), y la presencia o no de artritis.[2]

CLASIFICACIÓN DE LA PSORIASIS[4]

Habitualmente, la psoriasis leve a moderada o de extensión limitada se maneja con tratamiento tópico, mientras que la moderada a severa puede requerir tratamiento sistémico. La presencia de artritis psoriásica o la afectación de manos, pies y cara pueden requerir también un tratamiento más

1. Psoriasis leve
   - Psoriasis estable, en placas, que afecta a menos del 10% de la superficie corporal.
2. Psorasis moderada
   - Psoriasis que afecta del 10 al 25% de la superficie corporal, excepto si afecta a cara, manos y pies, genitales o pliegues y siempre que no exista afectación articular con limitación de la movilidad.
3. Psoriasis grave
   - Psoriasis que afecta a más del 25% de la superficie corporal o si afecta a cara, manos y pies, genitales o pliegues.
   - Afectación articular con limitación de la movilidad.
   - Perturbación emocional que impida el desarrollo de las actividades normales.
   - Psoriasis aguda que incluye:
   - Psoriasis pustulosa generalizada
   - Eritrodermia psoriásica
   - Psoriasis en extensión rápida

agresivo. Por otro lado, los pacientes con tratamiento sistémico generalmente también requieren la continuación de algunos tratamientos tópicos para el alivio de síntomas o para minimizar la dosis de fármacos sistémico.

CLINIMETRÍA

Se trata de herramientas de medición clínica que se utilizan para cuantificar diferentes aspectos de la enfermedad, las escalas más usadas son:[5]

1. PASI (Psoriasis Area Severity Index): Representa el estándar de medición de la severidad de la psoriasis. Evalúa el grado de eritema, descamación e infiltración de las placas de psoriasis con relación del área topográfica comprometida, dando una puntuación de 0 a 72. Valores mayores a 10 puntos, se considera severa. Sólo se utiliza en psoriasis en placas.[6]
2. BSA (Body Surface Area): Consiste en el cálculo directo de la superficie corporal afectada y constituye una primera aproximación a la cuantificación de la gravedad de la psoriasis en placa. Emplea la palma de la mano (PM) del paciente como el equivalente al 1% de la superficie corporal. Puntuación total máxima 100 (PM). Una afección mayor al 10% del área de superficie corporal afectada, se considera severa.
3. DLQI (Dermatology Life of Quality Index): Es un cuestionario de 10 preguntas que completa el paciente Incluye preguntas relacionadas con los síntomas y sensaciones, actividades cotidianas, ocio, trabajo y colegio, relaciones personales y tratamiento, la puntuación comprende valores de 0 a 30, un valor mayor a 10 puntos, se considera severa.

TRATAMIENTO

El objetivo terapéutico es la remisión de las manifestaciones clínicas en el menor tiempo posible y por un período prolongado así como la modulación de la inflamación sistémica, disminuyendo el impacto sobre los órganos diana, con el fin de sostener una adecuada calidad de vida, equilibrar el riesgo beneficio de la terapéutica, minimizando su toxicidad y efectos adversos.[1]

Habitualmente, la psoriasis leve a moderada o de extensión limitada se maneja con tratamiento tópico, mientras que la moderada a severa puede requerir tratamiento sistémico. La presencia de artritis psoriásica o la afectación de manos, pies y cara pueden requerir también un tratamiento más agresivo. Por otro lado, los pacientes con tratamiento sistémico generalmente también requieren la continuación de algunos tratamientos tópicos para el alivio de síntomas.

TRATAMIENTO TÓPICO

La terapia tópica es considerada de primera línea en el tratamiento de la Psoriasis leve, también se usa como coadyuvante de la terapia sistémica en el tratamiento de las lesiones recalcitrantes de las formas moderadas y graves.[1]

1. Corticosteroides tópicos: actúan aclarando las placas y reduciendo la inflamación, si bien difícilmente curan las lesiones de forma completa y duradera, se utilizan los de baja potencia para zonas delicadas (cara, pliegues y zonas intertriginosas) y los de potencia más alta para el cuero cabelludo, zonas con placas más gruesas, manos y pies.[1]

   Se recomienda utilizar los corticoides potentes los primeros días para luego continuar con los de potencia más baja, incluso a días alternos y en combinación con otras terapias, habitualmente, se aplican dos veces al día, aunque se ha visto que un régimen intermitente de una aplicación/día, 4 días/semana, puede ser tan eficaz como el régimen tradicional, minimizando los efectos adversos y mejorando la tolerancia. El efecto del corticoide se observa con cierta rapidez: en 3 a 7 días las escamas se aplanan y se aclaran; sin embargo, su efecto disminuye tras 1-2 meses de iniciar su aplicación. La interrupción del tratamiento puede provocar efecto rebote.[1]

   Los efectos adversos pueden ser locales o sistémicos, entre los locales se encuentra la disminución del grosor de la epidermis, inhibición de los melanocitos con aclaramiento de la piel que puede ser crónico, atrofia dérmica, púrpura, telangiectasia, hipertricosis, acné y dermatitis rosaceiforme y eccemas de contacto. Los efectos sistémicos, aunque poco frecuentes, pueden ser graves e incluyen la inhibición del eje hipotálamo-hipofisario y síndrome de Cushing iatrogénico Para evitar en lo posible estos efectos, al utilizar corticoides potentes se recomienda un máximo de dos aplicaciones al día, no más de dos a cuatro semanas consecutivas. La dosis total no debe superar los 50 g a la semana. Como regla general, no hay que esperar efectos sistémicos si la dosis semanal de un corticoide potente no supera los 30 g en adultos o 10 g en niños pequeños. Con los preparados de baja o moderada potencia rara vez se ven efectos sistémicos.[1,2]
2. Análogos de la vitamina D: Son el calcitriol (metabolito activo de la vitamina D), y sus análogos sintéticos calcipotriol, tacalcitol y maxacalcitol, siendo el calcipotriol el más eficaz.[1,7]

   La respuesta clínica de los análogos de la vitamina D es más lenta que la de los corticoides de alta potencia, pero

su mejor perfil de seguridad los hace muy útiles para el tratamiento a largo plazo. La combinación de un análogo de vitamina D con un corticoide tópico es más eficaz que cualquiera de ellos en monoterapia, se recomiendan ciclos cortos de la combinación de corticoide tópico con calcipotriol o de corticoide tópico potente para un alivio rápido de los síntomas.[2,1]

Para el tratamiento de mantenimiento, se recomienda utilizar calcipotriol de forma continua y, si es necesario, aplicar el corticoide durante el fin de semana, uno de los mayores inconvenientes de los análogos de vitamina D es que son bastante irritantes de la piel lesional y perilesional, existe la posibilidad de aparición de hipercalcemia, aunque es poco frecuente y está en relación a la dosis, debe evitarse la exposición solar tras su aplicación, ya que son fotosensibilizantes.[1]

3. Retinoides: El tazaroteno es el único retinoide tópico disponible para el tratamiento de la psoriasis , Inhibe la proliferación y normaliza la proliferación de capa epidérmica, aplicado una vez al día produce mejoría de los síntomas, aunque es menos eficaz que los análogos de la vitamina D o los corticoides, por ello, se utiliza en asociación con éstos.[7]

   En combinación con corticoides puede utilizarse de manera simultánea (uno a la mañana y otro a la noche) o de manera alternante (un día uno y otro día otro), lo que contrarresta parcialmente los efectos secundarios de ambos. Produce irritación de la piel, por lo que es recomendable empezar con el gel de concentración más baja (0,05%), de manera que se pueda evaluar la respuesta de la piel y la tolerancia, y continuar con una concentración mayor (0,1%) en caso necesario. La zona de aplicación no debe ser superior al 10% de la superficie corporal (equivalente a la superficie de un brazo). Como todos los análogos de la vitamina A, es fotosensibilizante y teratógeno, por lo que debe obtenerse un resultado negativo en el test de embarazo, durante las dos semanas anteriores al inicio del tratamiento y se recomienda evitar su uso en cara o pliegues cutáneos.[1]

4. Inhibidores de la calcineurina: Los inmunomoduladores tópicos como tacrólimus 0,1% o pimecrólimus 1%, actúan bloqueando las citocinas: IL 2,4,5,13,GM-CSF, INF-Y, FNT-ALFA, los efectos colaterales más frecuentes son cefalea frontal, ardor de mucosa oral, acidosis metabólica náuseas y vómitos.[7]

5. Queratoiticos (*ácido salicílico*): actúan suavizando y eliminando las placas escamosas, favoreciendo la renovación del tejido y potenciando la eficacia de los medicamentos asociados al facilitar su absorción. Como pretratamiento, el ácido salicílico (2 -10%) puede ser muy útil en psoriasis palmo-plantar y de cuero cabelludo, es muy irritante y debe evitarse su contacto con los ojos además aplicado con demasiada frecuencia o en más del 20% de la superficie corporal podría producir «salicilismo» (cuadros de intoxicación por ácido salicílico). Se puede prescribir como fórmula magistral financiable, como monofármaco o bien asociado a corticoide, a concentraciones de hasta el 10% de salicílico, también existen asociaciones comercializadas de salicílico y corticoide en pomada y solución.[1]

6. Antralina: Tiene un efecto antiproliferativo e inhibe la proliferación de los linfocitos T, su eficacia no está comprobada, los efectos adversos más frecuentes son irritativos, debe evitarse el contacto con la piel circundante.

7. Emolientes: (vaselina, parafinas, aceite de oliva, etc.) solos no son suficientes, pero son coadyuvantes de gran utilidad, ya que evitan la sequedad y la descamación de la piel, son seguros, de bajo coste y útiles para prevenir irritaciones, no se deben aplicar en pliegues para evitar la maceración de la piel.

8. Preparados a base de brea de hulla (*Coaltar*): Son una mezcla de distintos componentes, disponible en champús, solución, ungüento y aceites, Se pueden considerar para su uso intermitente en psoriasis de pliegues cutáneos, aunque a veces producen rechazo por su olor y porque manchan la ropa. La brea de hulla produce fotosensibilidad de la piel, por lo que se deberá evitar la exposición directa a la luz solar después de su aplicación.[1]

FOTOTERAPIA

La fototerapia trabaja según los grados de penetración; la luz ultravioleta B (UVB) llega a la epidermis y a la dermis superior, mientras que la luz ultravioleta A (UVA) penetra toda la dermis.

Las células blanco son los queratinocitos, las células inmunes circulantes, los fibroblastos y las células endoteliales, los efectos tardíos incluyen la producción de prostaglandinas antiinflamatorias y citocinas, que a su vez producen inmunosupresión local y sistémica, alteraciones de la expresión de citocinas y arresto del ciclo celular, llevando a la supresión de la enfermedad, la IL-17A, el FNT-α, la IL-6 disminuyen en las células mononucleares periféricas circulantes, así como las IL17, IL-22, IL-23, IL-8 e IL-31. La luz ultravioleta B de banda estrecha (NB-UVB), con un espectro de acción de 311-312 nm, ha demostrado ser más eficaz.[1,8]

TRATAMIENTO SISTÉMICO

El tratamiento sistémico está indicado en psoriasis extensas que no responden a otros tratamientos, formas eritrodérmicas y pustulosas y formas incapacitantes.

RETINOIDES

La Acitretina es un retinoide aromático análogo de la vitamina A, es un metabolito del etretinato, modulador de la proliferación y diferenciación de queratinocitos, disminuye el factor de crecimiento endotelial, la migración epidérmica de TNF-a e inhibe la respuesta Th17. Puede considerarse como alternativa en pacientes con psoriasis pustulosa e inmunodeprimidos que no puedan utilizar fármacos inmunosupresores.[9]

La Acitretina puede mejorar las lesiones, administrada sola o asociada a UVB o PUVA, pero se considera menos eficaz que ciclosporina, es teratógena hasta 2 años después de la suspensión del fármaco.

La dosis de tratamiento oscila entre 0.5-1 mg/kg/día y las contraindicaciones absolutas para la administración son mujeres en edad fértil sin anticoncepción y embarazo, los efectos colaterales más frecuentes son teratogenia, hepatotoxicidad, hipertrigliceridemia, queilitis, xerodermia, alopecía, prurito, xeroftalmía, paroniquia, trastornos de SNC, neuropatía periférica e hipertensión endrocraneal.[1]

CICLOSPORINA

Es un decapéptido cíclico del hongo Tolypociadium Inflatum, actúa como inmunosupresor Inhibiendo a los linfocitos T, regula los queratinocitos y células endoteliales y disminuye la angiogénesis, al TNF-a y la producción de IL17, IL22 e IL23.[9,5]

La dosis recomendada es de 2-5 mg/kg diarios según la severidad y actividad de la enfermedad, si no se evidencia mejoría a las 6 semanas, se debe suspender, dentro de los efectos adversos más importantes se incluyen la hipertensión arterial, nefrotoxicidad, hepatotoxicidad y cáncer de piel no melanoma.[1]

METOTREXATO

Es un análogo sintético del ácido fólico, Inhibidor competitivo de la enzima reductasa del ácido dihidrofólico, la dosis de inicio vía oral es de 7.5-15 mg/semana, con respuesta clínica esperada a las 4-8 semanas (dosis máxima 25 mg/semana), se debe evitar el embarazo hasta 3 meses de terminado el tratamiento y durante un ciclo ovulatorio en la mujer, lactancia, mujeres en edad fértil sin anticoncepción.[9,5]

TRATAMIENTO BIOLÓGICO

Los tratamientos biológicos aprobados para el manejo de la psoriasis moderada a grave y la artritis psoriásica pertenecen a cuatro categorías:[1,10,11]

1. Inhibidores del factor de necrosis tumoral (FNT): Adalimumab, Etanercept, Infliximab, Certolizumab y Golimumab (estos dos últimos, de uso exclusivo en artritis psoriásica).
2. Inhibidores de la interleucina IL-12/IL-23: Ustekinumab.
3. Inhibidores de la IL-17: Ixekizumab y Secukinumab
4. Inhibidores de la IL-23: Guselkumab.[10]

PATOGENESIS DE PSORIASIS Y TERAPIAS DIRIGIDAS[12]

Los conceptos patogénicos de psoriasis son múltiples pero cada vez son más numerosos los que sostienen el rol preponderante del linfocito T, sin poder descartar el rol de otros factores sobre la enfermedad.[13]

INDICACIONES DEL TRATAMIENTO BIOLÓGICO

Pacientes adultos con psoriasis en placas moderada a grave, con PASI > 10 o BSA > 10, o DLQI > 10, y que no han respondido, tienen contraindicación o presenta eventos adversos a otro tratamiento sistémico o fototerapia.[14]

Se considera falla terapéutica cuando no se ha obtenido una disminución de por lo menos el 50 % en el PASI o el BSA inicial del paciente, o un DLQI menor de 10 puntos, después de 16 a 24 semanas de tratamiento con cualquiera de los siguientes medicamentos en dosis terapéuticas:

- Metotrexato, 15 a 25 mg por vía oral, intramuscular o subcutánea
- Ciclosporina, 2,5 a 5 mg/kg/día.
- Acitretín, 25 a 50 mg/día
- Fototerapia, de 150 a 200 sesiones con PUVA o 350 sesiones de NB-UVB.

TIPOS DE AGENTES BIOLÓGICOS

En psoriasis se usan tres tipos de moléculas:[1,15]

1. Proteínas humanas recombinantes, las cuales son réplicas de proteínas humanas con actividad fisiológica, que interactuando con receptores celulares inducen efectos terapéuticos.
2. Anticuerpos monoclonales que pueden ser quiméricos, humanizados ó humanos. Los dos primeros son derivados

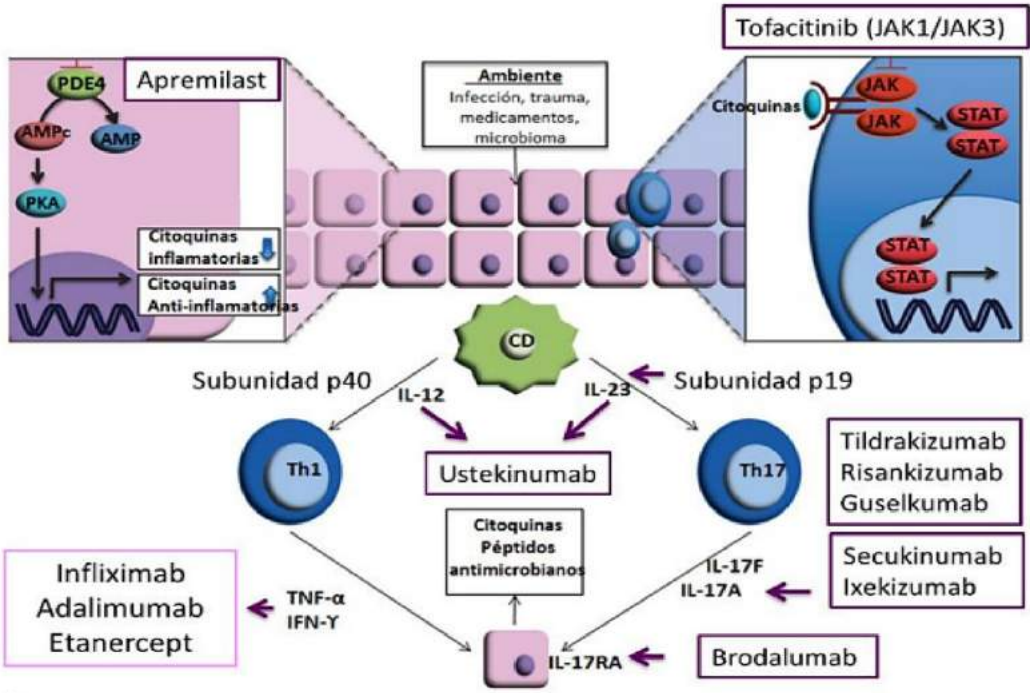

de anticuerpos murinos, los cuales gracias a procesos de ingeniería genética disminuyen la inmunogenicidad de estas moléculas.

3. Proteínas de fusión. Son moléculas que combinan porciones de diferentes proteínas, conformando moléculas semejantes a anticuerpos. Son compuestos de productos humanos y tienen poca inmunogenicidad.

ESTRATEGIAS TERAPÉUTICAS

Hay cuatro mecanismos de acción de los agentes biológicos:[15]

1. Reducción de células T efectoras
2. Inhibición de activación y migración de células T.
3. Bloqueo de la actividad de citoquinas inflamatorias

Productos biológicos aprobados para el tratamiento de la psoriasis[15]

Droga biológica	Objetivo	Administración	Etapa de desarrollo	Aprobado para la artritis psoriasis	Retirado
Alefacept	LFA1-3	Intramuscular	Aprobado 2003		2011
Efalizumab	CD211a	Subcutáneo	Aprobado 2003		2009
Etanercept	TNF3-α	Subcutáneo	Aprobado 2004	+	
Infliximab	TNF-α	Intravenoso	Aprobado 2006	+	
Adalimumab	TNF-α	Subcutáneo	Aprobado 2008	+	
Ustekinumab	IL-12 / IL-23 p40	Subcutáneo	Aprobado 2009	+	
Secukinumab	IL-17ª	Subcutáneo	Aprobado 2015	+	
Ixekizumab	IL-17ª	Subcutáneo	Aprobado 2016		
Brodalumab	Receptor de IL-17ª	Subcutáneo	Aprobado 2017		
Guselkumab	IL-23		Aprobado 2017		
Tildrakizumab	IL-23		Arpobado 2018		

1. Reducción de células T efectoras

Alefacept

Es un dímero de fusión proteica LFA 3 ligado a la porción Fc de la IgG humana. Este medicamento bloquea la interacción entre el receptor CD2 sobre la célula T y el receptor LFA-3 sobre la célula presentadora de antígeno; además interfiere en la interacción de la célula T y de la célula NK, lo que conlleva una apoptosis y reducción de las células T memoria activadas en circulación. Está indicado por la FDA para el tratamiento de psoriasis en placas moderada a grave en adultos. La dosis es de 15 mg IM semanal, por doce semanas, separado por un lapso de doce semanas si requiere usar un segundo ciclo, los efectos adversos más comunes reportados son tos, escalofrío, náuseas, faringitis, prurito, mialgias, mareo y reacción en el sitio de la inyección y son más frecuentes con las primeras dosis.

2. Inhibición de activación y migración de células T

Efalizumab

El Efalizumab es un anticuerpo monoclonal G1 que se liga con alta especificidad y afinidad al receptor CD11a en la sub-unidad alfa del LFA-1 en la superficie de los linfocitos T, interrumpe la unión del LFA-1 al ICAM-1, e interviene de manera importante en la patogénesis de la psoriasis evitando la activación de las células T. Esta unión al receptor CD11a es reversible y retorna a la normalidad después de 7 a 10 días, seguido de la eliminación sanguínea del producto, está aprobado por la FDA y en la Unión Europea para el tratamiento de psoriasis en placa moderada a grave pero contraindicado en paciente con artritis psoriática.Se recomienda iniciar una dosis de 0.7 mg /kg subcutánea y continuar con 1 mg /kg a partir de la segunda semana, hasta por 12 semanas, sin exceder dosis de 200 mg. Los síntomas gripales, náuseas, vómito, mialgias, cefalea son los efectos adversos asociados más frecuentes, después de 48 horas de la administración y durante las primeras dos dosis de la terapia.[1,10]

3. Bloqueo de la actividad de citoquinas inflamatorias

Inhibidores del factor de necrosis tumoral (anti-FNT)

El factor de necrosis tumoral alfa (FNT-α) es una citocina proinflamatoria derivada de la activación de monocitos y macrófagos, que tiene múltiples efectos en las respuestas inflamatorias e inmunitarias, e induce la síntesis de IL-1, IL-6 y del factor estimulante de colonias de granulocitos y macrófagos (GM-CSF), su efecto se produce al unirse a los receptores transmembrana p55 y p75, que se expresan en neutrófilos, queratinocitos, células del endotelio vascular y fibroblastos, además, ayuda en la síntesis de moléculas de adhesión en las células endoteliales y queratinocitos, tiene efecto directo sobre la proliferación y maduración de los queratinocitos.[1,10]

Etanercept

Es una proteína dimérica de fusión producida por tecnología recombinante, constituida por el receptor de factor de necrosis tumoral alfa de 75 kd, fusionada con el fragmento constante de la IgG1 humana. Su mecanismo de acción es la unión competitiva con el factor de necrosis tumoral alfa, evitando su interacción con los queratinocitos, las células endoteliales y las células inflamatorias.[1]

La vida media del fármaco es de 4.3 días y es la más breve de todos los anti TNF, lo que le proporciona una ventaja potencial en referencia a los efectos adversos, la indicación terapéutica es de 50mg, vía subcutánea, 2 veces a la semana por 12 semanas y posteriormente 25 mg 2 veces a la semana o 50mg/semana, en niños a partir de los 4 años, la dosis es 0.8 mg/kg hasta un máximo de 50mg/dosis 1 vez a la semana.[10]

Infliximab

Es un anticuerpo monoclonal quimérico, cuyo blanco es el TNF alfa compuesto por un dominio constante IgG1 humana y regiones variables murinas. Su mecanismo de acción es conjugarse con gran afinidad tanto en las formas solubles como transmembrana del TNF alfa, indicado por la FDA en psoriasis y artritis psoriásica. La indicación es de 5mg/kg administrado en perfusión intravenosa (lenta), seguido de dosis adicionales de 5mg/kg a la semanas 2 y 6, y posteriormente cada 8 semanas, se mantiene a los pacientes en observación, durante las 2 horas posteriores a la aplicación debido a posible reacción anafiláctica. Debe estar disponible el equipo de emergencia que incluya adrenalina, antihistamínicos, corticoesteroides y ventilación artificial.[1,10]

Adalimumab

Es un anticuerpo monoclonal totalmente humano G1 que se liga con alta afinidad y especificidad al factor de necrosis tumoral TNF y lo neutraliza; disminuye además la actividad biológica de las citoquinas y produce un efecto benéfico en las manifestaciones cutáneas y articulares de la psoriasis, se encuentra aprobado actualmente para artritis psoriásica.[10]

La vida media del fármaco es de 14 días, la indicación es vía subcutánea en dosis inicial de 80 mg, seguido de 40mg

a la semana y luego 40 mg cada 14 días, en niños a partir de los 4 años la dosis es de 0.8 mg/kg hasta un máximo de 40mg/dosis.[2]

Certolizumab Pegol

Es un anticuerpo monoclonal, con un fragmento Fab' de un anticuerpo humanizado recombinante contra el TNF-a expresado en Escherichia coli y conjugado con polietilenglicol (PEG), la vida es de 14 días, fue aprobado por la FDA en 2018, el mecanismo de acción es neutralizar al TNF-a unido a receptor de membrana, la indicación es de 400mg (2 inyecciones de 200mg) por vía subcutánea en las semanas 0, 2 y 4, luego 200mg cada 2 semanas.[1,10]

Inhibidores de la IL-12/IL-23

La IL-12 es producida en las células dendríticas y macrófagos, desempeña un papel importante en la respuesta mediada por células, que es responsable de la defensa contra ciertas bacterias intracelulares y parásitos. La IL-23 está involucrada en la estimulación de los linfocitos CD4+ para producir IL-17, a su vez, la IL-17 es un componente importante en el establecimiento y la perpetuidad de la inflamación inmunitaria.[10]

A este grupo pertenecen el Ustekinumab (aprobado desde 2009) y el Briakinumab (retirado por eventos cardiovasculares). En cuanto a los inhibidores selectivos de la IL-23, están el Tildrakizumab (estudio fase III) y el Guselkumab (aprobado por la EMA y la FDA).

Ustekinumab

Es un anticuerpo monoclonal IgG1 anti IL12/23 totalmente humano, que se produce en una línea celular del mieloma de ratón, utilizando tecnología del ADN recombinante, la vida media es de 21 días y fue aprobado en 2009 por la FDA, este fármaco bloquea la subunidad P40 de interlequinas 12 y 23 para la unión de linfocito T indiferenciado, previniendo la diferenciación y expansión clonal de linfocitos Th1 y Th17, la dosis inicial es de 45mg administrada por vía subcutánea, seguida de otra dosis igual 4 semanas después y posteriormente cada 12 semanas, en pacientes con peso corporal mayor a 100kg, la dosis inicial es de 90mg, seguida de una dosis de 90mg 4 semanas después y posteriormente cada 12 semanas , la Indicación en pediatría es después de los 12 años, con peso menor de 60kg, 0.75mg/kg, hasta una dosis máxima de 45mg.[10]

Guselkumab

Anticuerpo monoclonal de IgG1λ completamente humano, producido en células de ovario de hámster chino por tecnología del ADN recombinante, la vida media es de 17 días, fue aprobado en 2017 por la FDA, se une selectivamente a la proteína IL23 con gran especificidad y afinidad.[10]

La IL23 es una citocina reguladora, afecta a la diferenciación, expansión y supervivencia de subgrupos de linfocitos T (Th17) y subgrupos de células inmunitarias innatas, que representan fuentes de citocinas efectoras, se ha demostrado que el bloqueo selectivo de la IL23 normaliza la producción de estas citocinas.

La indicación es 100mg en inyección subcutánea en las semanas 0 y 4, seguida de una dosis de mantenimiento cada 8 semanas.

Risankizumab

Anticuerpo monoclonal de IgG1 humanizado, producido en células de ovario de hámster chino por tecnología del ADN recombinante, la vida media es de 28 días, fue aprobado en 2019 por la FDA, este fármaco se une selectivamente y con alta afinidad a la subunidad p19 de la interleuquina 23, sin unirse a la IL12, e inhibe su interacción con el complejo receptor IL23.

Al impedir la unión de la IL23 a su receptor, inhibe la señalización celular dependiente de IL23 y la liberación de citocinas proinflamatorias, la dosis de administración es de 150mg en inyección subcutánea en las semanas 0 y 4, seguida de una dosis de mantenimiento cada 12 semanas, cada dosis de 150mg se aplica con 2 inyecciones de 75mg cada una por su presentación farmacéutica.

Inhibidores de la IL-17

Producida por células de la inmunidad adaptativa e innata, que ejerce su acción en células dendríticas, queratinocitos, macrófagos, fibroblastos y osteoblastos. Desempeña un papel integral en la patogénesis de la psoriasis y puede actuar sinérgicamente con otras citocinas, como el FNT y la IL-22, para amplificar la respuesta inflamatoria, a este grupo pertenecen el Secukinumab, el Ixekizumab y el Brodalumab[10]

Secukinumab

Anticuerpo monoclonal recombinante, íntegramente humano, selectivo antiinterlequina 17A, IgG1, la vida media es de 27 días y fue aprobado en 2015 por la FDA, Se dirige a IL-17A e inhibe su interacción con el receptor de IL-17, la indicación es de 300 mg vía subcutánea en semanas 0, 1, 2, 3 y 4; luego 300mg en forma mensual, cada dosis de 300mg se aplica con 2 inyecciones de 150mg cada una por su presentación farmacéutica.[16]

Ixekizumab

Anticuerpo monoclonal humanizado recombinante de tipo IgG4, la vida media es de 13 días, fue aprobado en 2016 por la FDA, este medicamento se une con alta afinidad y de forma específica a la IL17A y neutraliza tanto los homodímeros (IL17A / IL17A) como los heterodímeros (IL17A / IL17F), la indicación es 2 dosis de 80mg en semana 0, seguida de 80mg durante semana 2,4,6,8,10 y 12, seguido de una dosis de mantenimiento de 80mg cada 4 semanas (mensual).[16]

RECOMENDACIONES

Los agentes biológicos usados en poblaciones y situaciones especiales tienen indicaciones especiles que se describen a continuación:[17,18,11]

1. En edad pediátrica: en candidatos a tratamiento biológico se puede utilizar Adalimumab a partir de los cuatro años de edad, Etanercept a partir de los seis años y Ustekinumab a partir de los 12 años.[14,17]
2. En población geriátrica (> 65 años): El tratamiento biológico es eficaz y seguro en esta población. Pudiera haber un incremento en el riesgo de efectos adversos como infección, neoplasia o interacciones medicamentosas.[14]
3. Embarazo, lactancia y potencial reproductivo: se recomienda evitar el embarazo durante el tratamiento biológico, de necesitar tratamiento biológico durante el embarazo, los agentes anti-TNF serían los de primera elección y de estos, Certolizumab pegol en primera línea seguido de Etanercept, se considera que la lactancia es segura durante el tratamiento con anti-TNF, perfil de seguridad que puede aplicarse a los agentes anti-IL17 y anti-IL23.[17]
4. Psoriasis eritrodérmica: Infliximab es el medicamento biológico de elección para tratar la psoriasis eritrodérmica rápidamente progresiva e inestable, no se recomienda utilizar este medicamento como medicamento de rescate.[17]
5. Artritis psoriática: los anti-TNF se recomiendan como agentes de primera línea en el tratamiento de pacientes con artritis psoriática grave, con o sin afectación grave de la piel, como segunda línea de tratamiento se recomiendan los agentes anti-IL17 seguidos de Ustekinumab, el tratamiento debe llevarse en interconsulta con el reumatólogo.[17]
6. Enfermedades virales crónicas: Se pueden utilizar agentes biológicos en pacientes VIH positivos con psoriasis moderada a severa resistente a tratamientos sistémicos convencionales, en combinación con el tratamiento antirretroviral (HAART). Se sugiere utilizar Etanercept como primera elección, si bien todos los anti-TNF, Ustekinumab, Secukinumab e Ixekizumab han sido utilizados con buen perfil de seguridad y eficacia. Se recomienda el tratamiento en conjunción con infectología, así como el monitoreo regular de la carga viral y de posibles efectos adversos.[19]

   Los agentes anti-TNF deben evitarse en pacientes con infección por el virus de la hepatitis B, porque se han asociado a reactivación de la infección; Ustekinumab sería el agente de elección, con bajo riesgo de reactivación viral, seguido de agentes anti-IL17 y anti-IL23.[19]
7. Tuberculosis latente: se recomienda iniciar con Ustekinumab o agentes anti-IL17 en pacientes con tuberculosis latente que hayan completado por lo menos un mes de tratamiento antifímico. Etanercept es el agente anti-TNF que presenta el menor riesgo de reactivación.
8. Enfermedad hepática: Los agentes anti-TNF y Ustekinumab pueden ser utilizados con cautela y en conjunto con el especialista. Los datos hasta el momento sugieren que los agentes anti-IL17 podrían también ser empleados con buen perfil de seguridad.
9. Trasplante de órganos: se recomienda utilizar agentes biológicos como tercera línea en pacientes con trasplante. La mayor parte de estos pacientes han sido tratados con Etanercept, aunque ya existen algunos reportes de buena respuesta con la utilización de Ixekizumab, con buen perfil de seguridad.
10. Agentes biológicos en hemodiálisis: se recomienda la utilización de agentes biológicos como primera línea en pacientes con enfermedad renal y en aquellos en hemodiálisis (anti-IL17, Ustekinumab y anti-TNF).
11. Sobrepeso y obesidad: se ha demostrado el efecto negativo del sobrepeso en el tratamiento biológico, con excepción de Infliximab, el único medicamento dosificado por kilogramo de peso corporal, por lo que este es el de elección en pacientes con obesidad mórbida.[17]

CONCLUSIONES

La psoriasis en una enfermedad con gran impacto social, de etiología multifactorial, que incluye factores genéticos, epigenéticos, inmunológicos y de carácter autoinmune. En un gran número de pacientes la enfermedad afecta entre el 10-30% de la superficie corporal, por lo que se requiere de medicamentos sistémicos.

Además, la psoriasis está asociada a otras comorbilidades, en su mayoría enfermedades autoinmunes, que agregan una mayor morbi-mortalidad a los pacientes psoriáticos. En los últimos años se han logrado avances significativos en la descripción de los mecanismos inflamatorios subyacentes en la psoriasis, debido a los avances científicos en estudios genéticos e inmunológicos, que han permitido explicar no solo el rol de las diferentes células que contribuyen en la patogénesis de la psoriasis, sino también del conjunto de citoquinas que promueven y mantienen la respuesta inflamatoria, destacando el papel de la IL-23 y la IL-17. Actualmente el enfoque de los estudios en psoriasis es la búsqueda de nuevas moléculas que influyan de manera importante en el inicio y curso de la enfermedad, con el fin de que en un futuro se logren crear nuevas terapias con menos efectos adversos y que mejoren la calidad de vida de los pacientes.

REFERENCIAS BIBLIOGRÁFICAS

1. Ardila CFG, García ÁML, Correa CIC. Guías basadas en la evidencia para el manejo de la psoriasis en Colombia.: 256.
2. CONSENSO-NACIONAL-DE-PSORIASIS.-ACTUALIZACION-2020.pdf. Accessed May 29, 2022. https://sad.org.ar/wp-content/uploads/2020/08/CONSENSO-NACIONAL-DE-PSORIASIS.-ACTUALIZACION-2020.pdf
3. Griffiths CEM, Armstrong AW, Gudjonsson JE, Barker JNWN. Psoriasis. *The Lancet*. 2021;397(10281):1301-1315.
4. Imafuku S, Zheng M, Tada Y, et al. Asian consensus on assessment and management of mild to moderate plaque psoriasis with topical therapy. *J Dermatol*. 2018;45(7):805-811.
5. Nast A, Smith C, Spuls PI, et al. EuroGuiDerm Guideline on the systemic treatment of Psoriasis vulgaris – Part 1: treatment and monitoring recommendations. *J Eur Acad Dermatol Venereol.* 2020;34(11):2461-2498.
6. Luna Cerón E, Flores Camargo AA, Bonilla Hernández R, Vichi Lima LJ, Gómez Gutiérrez AK. Abordaje diagnóstico y manejo de psoriasis en atención primaria. *Aten Fam.* 2020;28(1):54.
7. Elmets CA, Korman NJ, Prater EF, et al. Joint AAD–NPF Guidelines of care for the management and treatment of psoriasis with topical therapy and alternative medicine modalities for psoriasis severity measures. *J Am Acad Dermatol.* 2021;84(2):432-470.
8. Elmets CA, Lim HW, Stoff B, et al. Joint American Academy of Dermatology–National Psoriasis Foundation guidelines of care for the management and treatment of psoriasis with phototherapy. *J Am Acad Dermatol.* 2019;81(3):775-804.
9. Menter A, Gelfand JM, Connor C, et al. Joint American Academy of Dermatology–National Psoriasis Foundation guidelines of care for the management of psoriasis with systemic nonbiologic therapies. *J Am Acad Dermatol*. 2020;82(6):1445-1486.
10. Menter A, Strober BE, Kaplan DH, et al. Joint AAD-NPF guidelines of care for the management and treatment of psoriasis with biologics. *J Am Acad Dermatol.* 2019;80(4):1029-1072.
11. Smith CH, Yiu ZZN, Bale T, et al. British Association of Dermatologists guidelines for biologic therapy for psoriasis 2020: a rapid update. Br *J Dermatol.* 2020;183(4):628-637.
12. Brito LEP, García R. Inmunopatogenia of psoriasis. New progress.:7.
13. Valdivia Blondet L. Patogenia de la Psoriasis. *Dermatol Peru*. Published online 2008:340-345.
14. Podoswa-Ozerkovsky N, Amaya-Guerra M, Barba-Gómez JF, et al. Recomendaciones de expertos para el tratamiento biológico en pacientes con psoriasis. *Gac Médica México.* 2020;156(5):454-462.
15. Freire GMB, Proaño JDM, Barrera CJC, Orozco AMS. Terapia biológica para la psoriasis moderada a severa. *J Am Health*. 2020;3(2):78-83.
16. Nast A, Altenburg A, Augustin M, et al. German S3-Guideline on the treatment of Psoriasis vulgaris, adapted from EuroGuiDerm – Part 1: Treatment goals and treatment recommendations. *JDDG J Dtsch Dermatol Ges*. 2021;19(6):934-150.
17. Lambert JLW, Segaert S, Ghislain PD, et al. Practical recommendations for systemic treatment in psoriasis according to age, pregnancy, metabolic syndrome, mental health, psoriasis subtype and treatment history (BETA-PSO: Belgian Evidence-based Treatment Advice in Psoriasis; part 1). *J Eur Acad Dermatol Venereol*. 2020;34(8):1654-1665.
18. Nast A, Altenburg A, Augustin M, et al. German S3-Guideline on the treatment of Psoriasis vulgaris, adapted from EuroGuiDerm – Part 2: Treatment monitoring and specific clinical or comorbid situations. *JDDG J Dtsch Dermatol Ges*. 2021;19(7):1092-1115.
19. Lambert JLW, Segaert S, Ghislain PD, et al. Practical recommendations for systemic treatment in psoriasis in case of coexisting inflammatory, neurologic, infectious or malignant disorders (BETA-PSO: Belgian Evidence-based Treatment Advice in Psoriasis; part 2). *J Eur Acad Dermatol Venereol.* 2020;34(9):1914-1923.

Correspondencia: Dra. María Pilar Alegria Asto
Email: pilicita4560@gmail.com

Histopatología de Stevens Johnson/Net

Histopathology of Stevens Johnson/Net

Alex Ventura-León[1], Katherine Saji[2]

DEFINICIÓN

El síndrome de Stevens-Johnson (SSJ) y la necrólisis epidérmica tóxica (NET) son enfermedades mucocutáneas infrecuentes, agudas y potencialmente mortales que casi siempre están relacionadas con un fármaco. Se consideran consecuencia de la muerte celular extensa de los queratinocitos que da lugar a la separación de áreas significativas de la piel en la unión dermoepidérmica, lo que provoca el aspecto de piel escaldada[1]. Se ha visto mayor afección de mujeres que varones, además se considera factores de riesgo a aquellos que metabolizan los fármacos lentamente (genotipos acetiladores lentos), inmunodeprimidos, administración simultanea de radioterapia, antiepilépticos y poblaciones con alelos específicos del complejo de histocompatibilidad humano (HLA), como el HLA – B *15:02 en población asiática expuestos a carbamazepina[2]. Dentro de la sintomatología general se menciona la fiebre alta, dolor cutáneo de moderado a severo acompañado de erupción maculo-papular que evolucionan a ampollas por necrosis extensa de los queratinocitos, creando esfacelación de la misma. La evolución de la enfermedad es impredecible, ya que es difícil determinar cuándo finalizará. Se puede predecir el riesgo de mortalidad aplicando una puntuación de gravedad de la enfermedad, elaborada específicamente para predecir la respuesta clínica de la NET, SCORTEN (*Simplified Acute Physiology Score and a burn scoring system*)[3], pero se debe tener en cuenta que el pronóstico se relaciona con la velocidad con la cual se identifica y se retira el fármaco responsable y se inicia precozmente el tratamiento de soporte, ya que no existe tratamiento específico, a pesar de nuevas descripciones interesantes desde el punto de vista fisiopatológico[1,7].

CLÍNICA

La sintomatología del SSJ y la NET pueden ser fiebre, prurito ocular, dolor a la deglución, cualquier puede preceder a las manifestaciones cutánea 1-3 días. Las lesiones cutáneas suelen parecer inicialmente en tronco, cuello, cara y zona proximal de las extremidades superiores. Puede existir compromiso de palmas y plantas sin lesiones en porciones distales de brazos o piernas. Suele afectar mucosas ocular, oral, genital en >90%.

En cuanto a la afectación epidérmica puede progresar con la aparición de lesiones maculares eritematosas – violáceas que pueden progresar a vesículas – ampollas flácidas confluyentes con desprendimiento fácil (Nikolski positivo) y rápido (horas o días), a menudo pueden dejar zonas grandes de dermis abierta con hemorragia, a la que denominamos «escaldada».

1. Médico Patólogo del Hospital Cayetano Heredia y del Laboratorio Unilabs. Docente de la Universidad Peruana Cayetano Heredia.
2. Médico residente del primer año de dermatología del Hospital Edgardo Rebagliati Martins.

Figura N° 1. Características clínicas del SSJ/NET. A. Lesiones vesículo-ampollares en el tronco B. Extensas costras hemorrágicas y simétricas en la cara, con áreas de denudación. *Adaptado Dr. Andre Khoo*[6]

DIAGNÓSTICO

El diagnóstico es clínico. Basado en una buena anamnesis y examen físico.

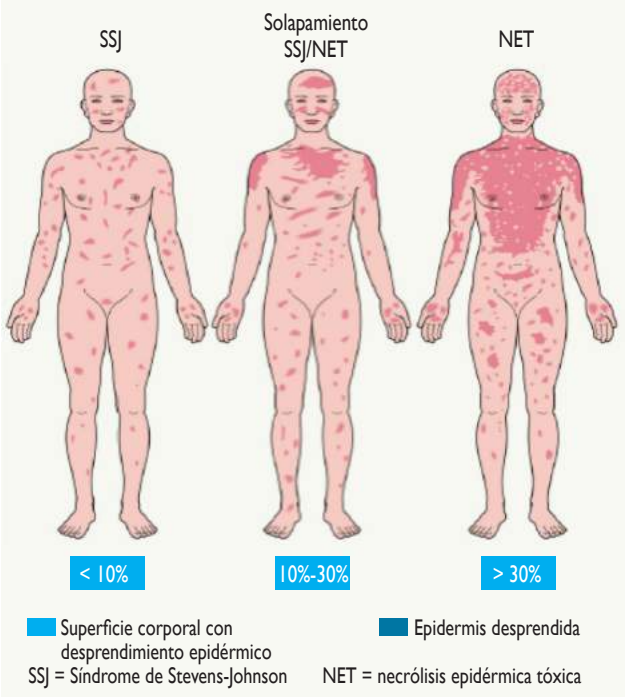

Figura N° 2. Espectro de la enfermedad según la superficie corporal con desperendimiento epidermico. Cuadro de *Dra. Bolognia*[1]

La extensión del desprendimiento cutáneo permite clasificar al paciente en uno de tres grupos:

- SSJ: < 10% de la superficie corporal (SC).
- SSJ/NET Overlap: 10-30% de la SC
- NET: > 30% de la SC.

Las reglas empleadas de forma característica para evaluar el área de las quemaduras térmicas. La experiencia ha mostrado que la extensión del desprendimiento cutáneo se sobrestima con facilidad. Las medidas deben incluir la epidermis desprendida y desprendible (signo de Nikolsky positivo), no solo las áreas eritematosas (signo de Nikolsky negativo).

SCORTEN	
Factores pronósticos	Puntos
Edad > 40 años	1
Frecuencia cardiaca > 120 lpm	1
Cáncer o neoplasia hemáticas	1
SC afectada en 1 día > 10%	1
Concentración de urea en suero (> 10 mmol/l)	1
Concentración de bicarbonato sérico (< 20 mmol/l)	1
Concentración sérica de glucosa (> 14 mmol/l)	1
SCORTEN	Mortalidad (%)
0-1	3,2
2	12,1
3	35,8
4	58,3
≥ 5	90

Figura Nº 3. SCORTEN. Es un sistema de clasificación pronostica para pacientes con NET, se usan 7 factores pronósticos. *Cuadro de Dra. Bolognia*[1,3]

Se ha estimado que el retiro inmediato del fármaco causante reduce el riesgo de muerte en un 30% diario[5]. El SCORTEN es una escala de valoración de la gravedad de la enfermedad que se aplica a la NET y en la que se combinan siete parámetros con el mismo peso para predecir el pronóstico (Figura Nº 3). Se debe tener en cuenta que la enorme pérdida transepidérmica de líquido asociada al desequilibrio de electrólitos, la inhibición de la secreción de insulina, la resistencia a la insulina y el inicio de un estado hipercatabólico también pueden ser factores contribuyentes. Los pacientes pueden fallecer por síndrome de dificultad respiratoria aguda y en una insuficiencia multiorgánica a pesar de tratamiento adecuado.

HISTOPATOLOGÍA

Los hallazgos histológicos se traducen en necrosis epidérmica por confluencia de queratinocitos apoptóticos acompañados de un estrato corneo, usualmente, ortoqueratosico debido a que se trata de un proceso agudo.

Las lesiones tempranas podrían mostrar escasos queratinocitos apoptóticos ubicados predominantemente en la capa basal y esto podría hacerlo indistinguible, histológicamente, de un eritema multiforme.

Las lesiones mas establecidas muestran una necrosis de todo el grosor de la epidermis y consiguiente separación dermoepidérmica.

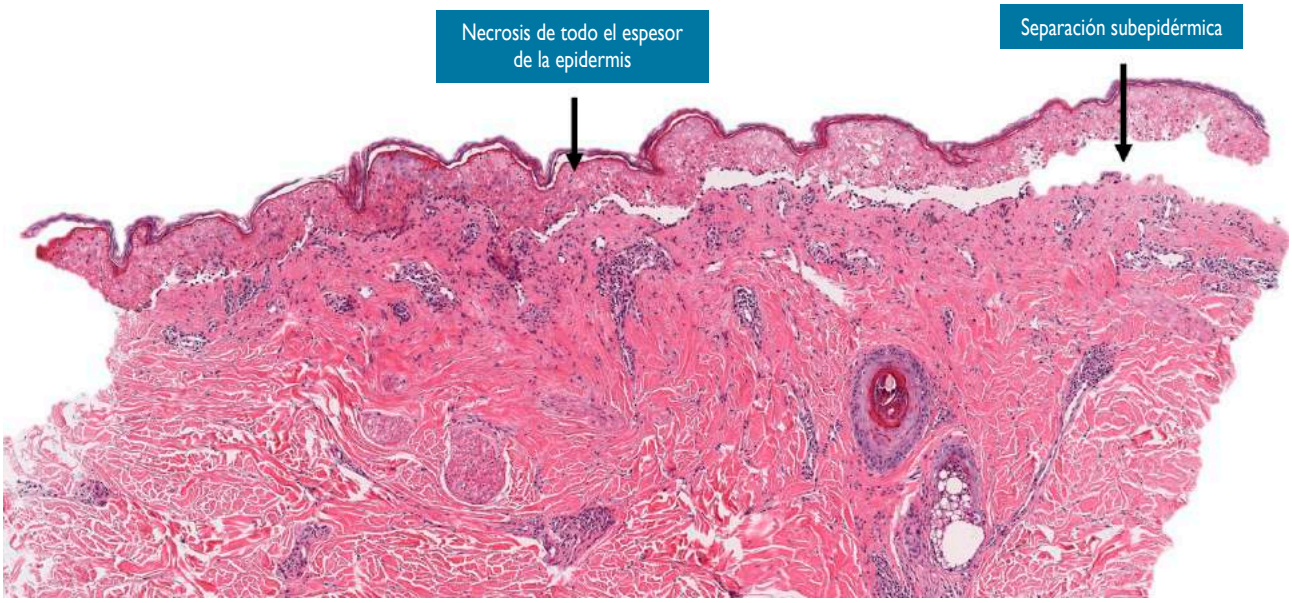

Todos estos cambios epidermis se acompañan de un leve infiltrado inflamatorio y focos de incontinencia pigmentaria en la dermis.

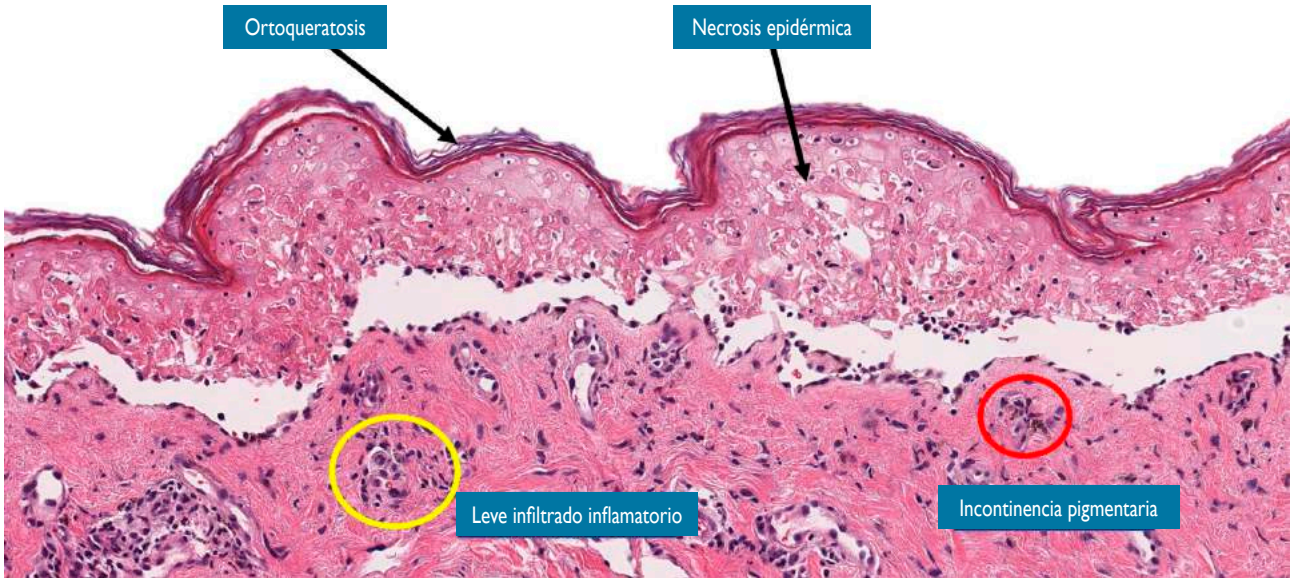

DIAGNÓSTICOS DIFERENCIALES HISTOLÓGICOS

- Eritema multiforme (EM): Hoy en día se consideran enfermedades, causas y pronósticos diferentes. El EM es un trastorno inmunomediado que ocurre con mayor frecuencia en el contexto de una infección por el virus del herpes simple. El diagnóstico clínico comprende las lesiones en diana características (miden < 3 cm de diámetro, forma redonda regular y bordes bien definidos y constan de al menos tres zonas distintas), mientras que debería considerarse el SSJ si las lesiones en diana son atípicas. En la histología se incluyen queratinocitos necróticos, hendiduras subepidérmicas y vacuolización de queratinocitos basales por lo que guardan mucha similitud con SSJ/NET (4). En estos casos el cuidadoso correlato clínico es importante para un diagnóstico correcto.
- Exantema fijo medicamentoso generalizado (FDE): Reacción farmacológica cutánea que de forma característica se repite en los mismos lugares tras la reexposición al fármaco causante. Histológicamente, es el prototipo de una reacción del tejido liquenoide con incontinencia pigmentaria. En las lesiones establecidas, las características principales incluyen una degeneración vacuolar de los queratinocitos basales, múltiples queratinocitos apoptóticos en la epidermis y una dermis con infiltrado inflamatorio de tipo linfocitico, en banda, acompañado de melanófagos[8]
- Enfermedad de injerto contra huésped agudo (estadio/grado IV- eritrodermia con ampollas) - (EICH): Complicaciones en el Receptor de trasplante alogénico de células madre hematopoyéticas, poco frecuente debido al uso de terapias profilácticas. En la histología podemos encontrar dermatitis de interfase (vacuolización de la capa basal de la epidermis y un infiltrado linfocítico en la dermis superficial) y queratinocitos epidérmicos apoptóticos; en pruebas de inmunofluorescencia pueden demostrar depósitos de complemento y de IgM inespecíficos en la zona de la membrana basal.

REFERENCIAS BIBLIOGRÁFICAS

1. Jean Bolognia, Dermatology 4th edition (2018)
2. Chen P, Lin JJ, Lu CS, et al.Carbamazepine-induced toxic effects and HLA-B*1502 screening in Taiwan.N Engl J Med 2011;364:1126-33.
3. Bastuji-Garin S, Fouchard N, Bertocchi M, et al.SCORTEN: a severity-of-illness score for toxic epidermal necrolysis.J Invest Dermatol 2000;115:149-53.
4. Auquier-Dunant A, Mockenhaupt M, Naldi L, et al.Correlations between clinical patterns and causes of erythema multiforme majus, Stevens-Johnson syndrome, and toxic epidermal necrolysis: results of an international prospective study.Arch Dermatol 2002;138:1019-24.
5. Garcia-Doval I, LeCleach L, Bocquet H, et al.Toxic epidermal necrolysis and Stevens-Johnson syndrome: does early withdrawal of causative drugs decrease the risk of death? Arch Dermatol 2000;136:323-7.
6. Khoo ABS, Ali FR, Yiu ZZN, et al. BMJ Case Rep Published online Carbamazepine induced Stevens-Johnson syndrome: doi:10.1136/bcr-2016- 214926
7. Zimmermann S, Sekula P, Venhoff M, et al.Systemic immunomodulating therapies for Stevens-Johnson Syndrome and toxic epidermal necrolysis: A systematic review and meta-analysis.JAMA Dermatol 2017;153:514-22.
8. Brahimi N, Routier E, Raison-Peyron N, et al. A three-year-analysis of fixed drug eruptions in hospital settings in France. Eur J Dermatol 2010; 20:461.

Dermatitis Periorificial en Niños Caso clínico con revisión bibliográfica

Can acute radiodermatitis be prevented. Case report and literature review

Natalia Silva*

RESUMEN

La dermatitis perioral, es una erupción acneiforme facial común que se encuentra tanto en adultos como en niños teniendo entre sus variantes a las dermatitis periorificial y granulomatosa periorificial. Su etiología permanece desconocida, sin embargo, el uso de corticosteroides tópicos faciales comúnmente precede a la manifestación de esta condición. Existe una amplia variedad de opciones en su tratamiento, tanto en su uso sistémico como tópico. En niños esto es ligeramente diferente de los de los adultos. Así, la Tetraciclina oral, revela la mejor evidencia válida. Pese a ello, este tratamiento no parece ser adecuado si nos encontramos frente a pacientes menores de 8 años. En el caso del metronidazol tópico, la eritromicina y el pimecrolimus también representan opciones de tratamiento eficaces con buena evidencia. Y por otra parte, el uso de corticosteroides tópicos, es común en estos casos, aunque la controversia está es en sí es un buen tratamiento o una causa, ya que puede mejorar el cuadro clínico, pero existe el riesgo de rebote cuando se detiene.

En el presente documento, se describe el caso clínico de un paciente menor de edad, que previo al consentimiento de sus padres y tras la revisión extensa de la literatura existente, se pudo determinar el tratamiento adecuado.

Dermatol Peru 2021; 31 (4): 304-308

ABSTRACT

Perioral dermatitis is a common facial acneiform eruption found in both adults and children, with periorificial and periorificial granulomatous dermatitis among its variants. Its etiology remains unknown, however, the use of topical facial corticosteroids commonly precedes the manifestation of this condition. There is a wide variety of options in its treatment, both in its systemic and topical use. In children this is slightly different from that of adults. Thus, oral Tetracycline reveals the best valid evidence. Despite this, this treatment does not seem to be appropriate if we are dealing with patients under 8 years of age. In the case of topical metronidazole, erythromycin and pimecrolimus also represent effective treatment options with good evidence. And on the other hand, the use of topical corticosteroids is common in these cases, although the controversy is whether it is in itself a good treatment or a cause, since it can improve the clinical picture, but there is a risk of rebound when it is stopped.

In the present document, the clinical case of a minor patient is described, who, prior to the consent of her parents and after an extensive review of the existing literature, could determine the appropriate treatment

CASO CLÍNICO

Niño de 4 años, chileno, en el mes de Julio del año 2020 presenta lesiones papulares con base eritematosa en zona perioral (Figura Nº 1). Se asocia a prurito. Existen antecedentes previos de corticoides inhalados con aerocámara desde los 14 meses en forma intermitente y continua desde marzo del año 2020. No presenta fiebre ni otro síntoma asociado, como tampoco historia de viajes recientes ni exposición ambiental a sustancias desconocidas. Su médico pediatra, tras este evento, decide suspender corticoide inhalado e indica butirato propionato

* Médico Dermatóloga Clínica Klein Santiago-Chile

Figura Nº 1. Eritema perioral y pápulas eritematosas.

Figura Nº 2. Persiste eritema leve descamación fina.

de hidrocortisona 0.1% crema una vez al día por 5 días, posterior a lo cual indica prednisona 10mg/día vía oral por 7 días. Al no notar mejorías, realiza nuevamente un cambio en el tratamiento a pimecrolimus 1% en ungüento, fluticasona propionato 0.05% 2 veces al día por 1 semana, baños de cloro, syndet en baño diario y vaselina solida en todo el cuerpo después de cada baño. Cuando en el mes de agosto, las lesiones persisten, y se extienden además a la zona peri orbitaria y con mayor intensidad (Figura Nº 2 y 3), los padres deciden acudir en búsqueda de una segunda opinión, iniciando butirato propionato de hidrocortisona 0.1% una vez al día por 4 días y después paralelamente clotrimazol 1% 2 veces al día y pimecrolimus 1% una vez al día por 10 días, donde no hubo una buena respuesta, tras lo cual acuden a nuestro centro médico.

Paciente presenta eritema en zona perioral y periorbitaria además de pápulas blanquecinas y descamación fina en entrecejo y mentón (Figura Nº 4). Padres adicionan a antecedentes que existe mayor irritación en las mañanas debido a que el menor tiende a rascar sus lesiones durante el sueño.

Se decide suspender todo tratamiento anterior e iniciar Hidroxicina 10mg/5ml 1,25 ml en la noche, lavado de rostro con syndet, cicalfate de Avéne 3 veces al día, sobre

Figura Nº 1. Inicio de eritema periocular.

Figura Nº 4. Eritema perioral y periocular, pápulas confluyentes manifestación diurna.

este tacrolimus 0.03% una vez al día, y Claritromicina 250mg/5ml 2ml cada 12 horas por 14 días. A los 7 días de iniciado este tratamiento, se ven leves mejorías, y se decide incorporar metronidazol 0.75% justificado en la alteración de su microbiota de la piel (clínicamente impresionaba su exceso de demódex folliculorum), tras lo cual hay un retroceso debido a la baja tolerancia al metronidazol, por lo cual se suspende. Así, se decide un nuevo enfoque, con Desloratadina 2.5mg/5ml: 2.5ml en la mañana, ivermectina 1% ungüento en zonas no eritematosas, pulsos de Azitromicina por 7 días intercalados semanalmente por 2 meses e Hidroxicina en la noche. Posterior a la tercera semana de este nuevo tratamiento, cede el eritema y bajan las pápulas, y ya a 2 meses de tratamiento el menor ya no presenta lesiones, tratándose actualmente solo con humectación 2 veces al día, syndet y desloratadina.

DISCUSIÓN

La dermatitis periorificial es una erupción acneiforme para cuyo origen se han propuesto una variedad de factores extrínsecos e intrínsecos, como factores etiopatogénicos, aunque ninguno de ellos explicaría completamente la patogénesis compleja de la enfermedad. Existe así, más evidencia que apoya las creencias de que la disfunción de la barrera epidérmica, sería un factor patógeno principal subyacente que contribuiría a la inflamación cutánea persistente en localizaciones faciales típicas.

Los pacientes con dermatitis periorificial se consideran hiperreactores que tienen una función esencial alterada de la barrera cutánea, especialmente la barrera cutánea de la región perioral, caracterizada por un estrato córneo delgado y permeable y un desequilibrio de los lípidos intercelulares, lo que los hace más susceptibles a diversos trastornos internos y externos e irritantes que contribuyen al desarrollo de la enfermedad[2].

La dermatitis periorificial ocurre en todo el mundo, especialmente en la población de piel clara; viéndose afectadas predominantemente mujeres de entre 15 y 45 años. La incidencia máxima se da en la segunda y tercera década de la vida. La dermatitis perioral también se observa en niños, donde, a diferencia de la forma adulta, los hombres se ven afectados predominantemente[3]. Puede ser inducida por la aplicación tópica o la inhalación de corticosteroides, respuesta alérgica a la amalgama y mercurio en los empastes dentales[4], pasta de dientes que contiene fluoruros[5], cosméticos, bacterias fusiformes[6], Cándida albicans[7], y Demódex folliculorum[8]. Sin embargo, también cabe señalar que existe otro grupo de factores asociados con la dermatitis perioral como las hormonas (brote premenstrual, píldoras anticonceptivas y embarazo[9]), disfunción de la barrera cutánea (dermatitis atópica)[10,11], corticosteroides sistémicos en el trasplante renal[12], enfermedad de crohn[13,14] y miastenia gravis[15]. Por tanto, es razonable suponer que la dermatitis perioral es una combinación de los genes, el entorno y respuesta a múltiples estímulos diferentes.

Suele presentarse como pápulas, papulovesículas y papulopústulas foliculares rojizas agrupadas sobre una base eritematosa con posible confluencia de lesiones, predominantemente en distribución perioral con clásica preservación del borde del bermellón de los labios.

La histopatología comúnmente muestra resultados inespecíficos. Inflamación con cantidades variadas de infiltración perifolicular o infiltración perivascular con predominio linfohistiocítica.

El diagnóstico diferencial de la dermatitis perioral son las dermatosis faciales, que se pueden dividir en varias otras formas como acné, dermatitis de contacto, dermatitis seborreica, rosácea, sarcoidosis, siringoma eruptivo y lupus miliaris diseminatus faciei[15,16,17].

Hay muchas opciones de tratamiento disponibles para la dermatitis perioral basada en las etiologías de la enfermedad. Sin embargo, la mayoría de los tratamientos han sido desarrollados mediante prueba y error. Los corticosteroides tópicos se utilizan a menudo como primera línea, la única excepción está en pacientes cuya

dermatitis perioral se desarrolló durante el uso de este en forma tópica o inhalatoria. Cabe señalar que, tras la interrupción del corticosteroide tópico, los síntomas reaparecerán en las primeras semanas debido al efecto rebote. Por lo tanto, es importante reducir lentamente el uso del corticosteroide tópico durante un lapso de varias semanas para evitar que se produzca este. La tetraciclina oral es uno de los tratamientos de elección para dermatitis perioral. Se utiliza en niños mayores de 8 años porque puede manchar severamente los dientes en desarrollo. El mecanismo de acción exacto se desconoce. El rendimiento y la eficacia de la tetraciclina oral han sido bien documentados. Cuando se comparó la tetraciclina oral con el metronidazol tópico en un ensayo prospectivo, doble ciego, aleatorizado y multicéntrico, se demostró que la tetraciclina fue significativamente más eficaz que el metronidazol tópico[18]. La dosis de tetraciclina varió de 250 mg dos veces al día a cuatro veces al día y 500 mg dos veces al día en casos graves[19,20]. La duración del tratamiento varió de acuerdo con la respuesta, generalmente era alrededor 4-8 semanas. La doxiciclina y la minociclina son tetraciclinas de segunda generación. Estos medicamentos exhiben una mayor biodisponibilidad y absorción y una actividad antibacteriana más amplia que la tetraciclina. Algunos casos han informado el uso de minociclina o doxiciclina para el tratamiento de la dermatitis perioral. Las mujeres embarazadas y los pacientes pediátricos no pueden tomar tetraciclina oral. En estos casos, una alternativa es la eritromicina oral. Se ha utilizado eritromicina 500 mg / día siendo eficaz[21]. El metronidazol tópico para el tratamiento de la dermatitis perioral se utiliza por su capacidad para suprimir la actividad de la flora bacteriana de la piel, y contrarrestar las actividades de Demodex spp e inflamación. El metronidazol tópico es eficaz con o sin medicación oral. La crema de metronidazol al 1% utilizada durante 8 semanas vs metronidazol 0,75%, gel utilizado por 14 semanas ambos son eficaces[22]. El pimecrolimus tópico tiene la capacidad de bloquear la inducción de citocinas proinflamatorias por el factor nuclear de las células T activadas (NFAT). Este bloqueo suprime las respuestas de las células T a proteínas y patógenos inflamatorios[22,23]. Este efecto antiinflamatorio, y debido a que es una crema no a base de esteroides, el pimecrolimus es adecuado como tratamiento opcional para la dermatitis perioral inducida por corticosteroides[24]. Pimecrolimus no tiene efecto sobre Demodex spp., tampoco tiene propiedades vasoactivas[25,26]. Por lo general, el pimecrolimus se tolera bien. Un pequeño número de los pacientes se han quejado de ardor o escozor en la aplicación[24].

CONCLUSIÓN

Hay muchos artículos para el tratamiento de dermatitis periorificial y granulomatosa, pero ninguno de los medicamentos parece ser mejor que otro para curar completamente la enfermedad. Por tanto, debe establecerse un enfoque personalizado según edad y factores agravantes involucrados que pueden ser extraídos de la historia del paciente.

En este caso en particular, nuestro paciente claramente tenía uso prolongado de corticoides inhalados, produciendo esto una alteración de la microbiota de la piel, siendo uno de los gatillantes de la enfermedad, además de la suspensión repentina de este. Podemos observar que al inicio, el uso de pimecrolimus 1% ungüento es una buena elección, pero en este caso nuestro paciente tenía ya muy alterada la barrera epidérmica causándole más irritación y escozor.

El hecho que no tolerara el metronidazol 0.75% fue intrínseco de nuestro paciente ya que generalmente tiene muy buena tolerancia, siendo este usado en muchas ocasiones en dermatitis periorificial como tratamiento único.

La buena comunicación con sus padres nos permitió acceder a una mejor información de los tratamientos antes utilizados y reacciones a éstos, logrando así llegar al esquema adecuado.

Se decidió utilizar desloratadina 2,5mg/ml en la mañana ya que es en sí mismo es un antagonista periférico del receptor de histamina H1 no sedante activo por vía oral y muy seguro. Tiene un rápido inicio de efecto, eficacia a lo largo de un intervalo de dosificación de 24 horas y eficacia sostenida en estas condiciones alérgicas. Sin embargo, las principales ventajas clínicas potenciales de la desloratadina sobre los antihistamínicos H1 de última generación es la actividad descongestionante del fármaco, que ha sido corroborada en varios estudios de pacientes con rinitis alérgica, y sus efectos antiinflamatorios, lo que nos llevó a su utilización, para así descongestionar la piel sin el uso de corticoides. Este efecto, lo potenciamos con el uso de macrólidos ya que poseen efectos antiinflamatorios e inmunomoduladores. De esta familia optamos por Azitromicina ya que es mejor tolerado vs la eritromicina que puede producir malestar gastro intestinal y mejor adherencia al ser solo una dosis diaria.

Por último, ya que clínicamente nos parecía que presentaba un sobrecimiento de demódex spp, este hallazgo se confirma con un examen de raspado. Los ácaros Demodex activan una respuesta inmune de la vía TLR-2. Esto resulta en la liberación de mediadores proinflamatorios que conducen

a cambios inflamatorios en la piel. Por ello, se decide utilizar ivermectina 1% una vez al día. La crema tópica de ivermectina al 1% es una nueva opción que tiene actividad antiinflamatoria y acaricida contra Demodex spp. Se ha visto que la ivermectina disminuye el recuento de lesiones inflamatorias en un grado significativamente mayor que el metronidazol a las 16 semanas de tratamiento.

Mencionando todo esto se debe tener el cuidado apropiado de acuerdo con la gravedad, la edad, el sexo y las preocupaciones individuales del paciente y padres. Es nuestro deber escuchar y tranquilizar a los padres en cada visita, recalcando que nos encontramos frente a una condición que no es infecciosa ni mortal.

REFERENCIAS BIBLIOGRÁFICAS

1. Kihiczak GG, Cruz MA, Schwartz RA. Periorificial dermatitis in childre: An update and description of a child with striking features. Int J Dermatol. 2009;48:304-6. (PubMed: 19261023)
2. Anamaria Balić, Domagoj Vlašić, Mislav Mokos, Branka Marinović. The role of the skin barrier in periorificial dermatitis. Acta Dermatovenerol Croat 2019 Sep;27(3):169-179.
3. Wells K, Brodell RT. Topical corticosteroid 'addiction': A cause of peri oral dermatitis. Postgrad Med. 1993;93:225–30. [PubMed] [Google Scholar]
4. Brehler R, Panzer B, Forck G, Bertram HP. Mercury sensitization in amalgam fillings. Assessment from a dermatologic viewpoint. Dtsch Med Wochenschr. 1993;118:451–6. [PubMed] [Google Scholar]
5. Mellette JR, Aeling JL, Nuss DD. Fluoride tooth paste: A cause of peri oral dermatitis. Arch Dermatol. 1976;112:730–1. [PubMed] [Google Scholar]
6. Berardi P, Benvenuti S, Genga A, Cecchini F. Demonstration of fusobacteria in eruptions of peri oral dermatitis using the tape stripping toluidine blue (TSTB) method. J Eur Acad Dermatol Venereol. 1994;3:495–9. [Google Scholar]
7. Bradford LG, Montes LF. Perioral dermatitis and Candida albicans. Arch Dermatol. 1972;105:892–95. [PubMed] [Google Scholar]
8. Rufli T, Mumcuoglu Y, Cajacob A, Büchner S. Demódex folliculorum: Zur Ätiopathogenese und Therapie der Rosazea und perioralen Dermatitis. Dermatologica. 1981;162:12–26. [PubMed] [Google Scholar]
9. Hafeez ZH. Perioral dermatitis: an update. Int J Dermatol. 2003;42(7):514–7
10. Jansen T. Perioral dermatitis successfully treated with topical adapalene. J Eur Acad Dermatol Venereol. 2002;16(2):175–7.
11. Dirschka T, Szliska C, Jackowski J, Tronnier H. Impaired skin barrier and atopic diathesis in peri oral dermatitis. J Dtsch Dermatol Ges. 2003;1(3):199–203.
12. Adams SJ, Davison AM, Cunliffe WJ, Giles GR. Perioral dermatitis in renal transplant recipients maintained on corticosteroids and immunosuppressive therapy. Br J Dermatol.1982;106(5):589–92
13. Hogan DJ. Perioral dermatitis. Curr Probl Dermatol. 1995;22:98–104 Rodriguez-Martin M, Saez-Rodriguez M, Carnerero-Rodriguez A, Rodriguez-Garcia F, Cabrera de Paz R, Sidro-Sarto M, et al. Treatment of peri oral dermatitis with topical pimecrolimus. J Am Acad Dermatol. 2007;56(3):529–30
14. Goss JM, Nord KM, Olarte MR, Grossman ME. Perioral dermatitis in a patient with myasthenia gravis following systemic corticosteroid treatment. Br J Dermatol. 2007;156(3):582.
15. Misago N, Nakafusa J, Narisawa Y. Childhood granulomatous periorificial dermatitis: lupus miliaris disseminatus faciei in children? J Eur Acad Dermatol Venereol. 2005;19(4):470–3
16. Van de Scheur MR, van der Waal RI, Starink TM. Lupus miliaris disseminatus faciei: a distinctive rosacea-like syndrome and not agranulomatous form of rosacea. Dermatology. 2003;206(2):120–3
17. Moloney FJ, Egan CA. Case 3. Acne agminata (lupus miliaris disseminatus faciei). Clin Exp Dermatol. 2003;28(6):685–6.
18. Veien NK, Munkvad JM, Nielsen AO, Niordson AM, Stahl D, Thormann J. Topical metronidazole in the treatment of perioral dermatitis. J Am Acad Dermatol. 1991;24(2 Pt 1):258–60.
19. Tarm K, Creel NB, Krivda SJ, Turiansky GW. Granulomatous periorificial dermatitis. Cutis. 2004;73(6):399–402.
20. Zalaudek I, Di Stefani A, Ferrara G, Argenziano G. Childhood granulomatous periorificial dermatitis: a controversial disease. J Dtsch Dermatol Ges. 2005;3(4):252–5
21. Choi YL, Lee KJ, Cho HJ, Kim WS, Lee JH, Yang JM, et al.Case of childhood granulomatous periorificial dermatitis in a Korean boy treated by oral erythromycin. J Dermatol.2006;33(11):806–8.
22. Miller SR, Shalita AR. Topical metronidazole gel (0.75%) for the treatment of perioral dermatitis in children. J Am Acad Dermatol.1994;31(5 Pt 2):847–8
23. Bornhovd EC, Burgdorf WH, Wollenberg A. Immunomodulatory macrolactams for topical treatment of inflammatory skin diseases. Curr Opin Investig Drugs. 2002;3(5):708–12
24. Schwarz T, Kreiselmaier I, Bieber T, Thaci D, Simon JC, Meurer M, et al. A randomized, double-blind, vehicle-controlled study of 1% pimecrolimus cream in adult patients with perioral dermatitis. J Am Acad Dermatol. 2008;59(1):34–40.
25. Schuller E, Oppel T, Bornhovd E, Wetzel S, Wollenberg A. Tacrolimus ointment causes inflammatory dendritic epidermal cell depletion but no Langerhans cell apoptosis in patients with atopic dermatitis. J Allergy Clin Immunol. 2004;114(1):137–43.
26. Hoetzenecker W, Ecker R, Kopp T, Stuetz A, Stingl G, ElbeBurger A. Pimecrolimus leads to an apoptosis-induced depletion of T cells but not Langerhans cells in patients with atopic dermatitis. J Allergy Clin Immunol. 2005;115(6):1276–83.

SPD
SOCIEDAD PERUANA
DE DERMATOLOGÍA

COMUNICACIONES BREVES

Placas verrugosas en miembros inferiores: un caso exuberante que responde a la terapia tópica

Verrucous plaques on lower limbs: an exubertant case responsive with topic therapy

Thayane Batista-Lemos[1], Fernanda Vasconcellos-Del Rio[1], Felipe Tavares-Rodrigues[1], Ana Luisa Bittencourt Sampaio-Jeunon Vargas[1]

RESUMEN

Presentamos un caso exuberante de la variante hipertrófica de liquen plano con buena respuesta al clobetasol tópico. El liquen plano es una enfermedad cutánea inflamatoria crónica que puede afectar las mucosas y las uñas, con una peculiar histopatología caracterizada principalmente por su infiltrado liquenoide compuesto por linfocitos TCD4 +.

Palabras clave: *Líquen plano, Erupción liquenoide, Clobetasol.*

Dermatol Peru 2021; 31 (4): 309-311

ABSTRACT

We report an exuberant case of the hypertrophic variant of lichen planus with good response to topical clobetasol. Lichen planus is a chronic inflammatory skin disease that can affect the mucous membranes and nails, with a peculiar histopathology characterized mainly by its lichenoid infiltrate composed of TCD4+ lymphocytes.

Key words: *Lichen planus; Lichenoid eruption, Clobetasol.*

1. Dermatology, Universidade Estadual do Rio de Janeiro, UERJ, Rio de Janeiro - RJ, Brazil.

Paciente mujer de 65 años, sin comorbilidades previas, refiere que desde hace un año desarrollo de un pequeño nódulo oscuro sobre región maleolar de pierna derecha. A los tres meses el nódulo evolucionó afectando por completo tanto a las piernas como al pie derecho, y empezó a darle picazón. A la exploración se observa placas hipercrómicas, pruriginosas, verrugosas en miembros inferiores, y las uñas presentan cromoniquia y onicorrexis. Las lesiones estaban ausentes en la cavidad oral y las membranas mucosas (Figuras Nº 1 y 2).

Se realizó una biopsia de piel (Figura Nº 3). Los emolientes tópicos y el clobetazol utilizados como vendaje oclusivo durante seis semanas mejoraron significativamente la condición (Figura Nº 4).

El liquen plano es una enfermedad inflamatoria crónica inmunomediada de etiología incierta y puede afectar varias áreas del cuerpo, como la piel, el cabello, las membranas mucosas y las uñas. Se presenta en el 1% de los casos en la población general. Los casos clásicos suelen presentarse con placas o pápulas planas, pruriginosas y purpúricas en la cara flexora de las extremidades.

El liquen plano hipertrófico es una variante rara, que generalmente se caracteriza por placas o pápulas hiperqueratósicas, verrugosas, pruriginosas y simétricas

Figura N° 1 y 2. Placas de aspecto verrugosos, hiperpigmentadas en ambas piernas.

que suelen afectar a los miembros inferiores, aunque también pueden afectar a los miembros superiores o al tronco. Incluso puede demostrar una participación generalizada. El liquen plano hipertrófico es la variante más pruriginosa y también la más resistente al tratamiento. Se cree que la insuficiencia venosa es un fenómeno que Koebner puede estar involucrado en la fisiopatología de la enfermedad[1,2].

Los diagnósticos diferenciales para esta afección incluyen lupus verrugoso, carcinoma de células escamosas, prurito nodular, amiloidosis, liquen simple crónico, hiperplasia pseudoepiteliomatosa y epidermólisis ampollosa distrófica. Las lesiones en liquen plano muestran histopatológicamente ortoqueratosis, acantosis, hipergranulosis, hiperqueratosis, alteraciones vacuolares de la capa basal e infiltrados liquenoides en la dermis papilar.

El tratamiento del liquen plano involucra corticosteroides tópicos, inyectables y orales. En los casos más graves y diseminados se pueden utilizar acitretina, metotrexato, micofenolato mofetil e hidroxicloroquina, entre otros agentes y las terapias biológicas se pueden utilizar como alternativas.

Figura N° 3. Afectación de la cara posterior del tobillo y talón.

Se ha establecido la asociación entre el liquen plano hipertrófico y los carcinomas de células escamosas. Se cree que el recambio celular acelerado ligado a líquenes asociado con procesos inflamatorios crónicos puede predisponer al desarrollo de lesiones neoplásicas. En general, se trata de tumores bien diferenciados, como el

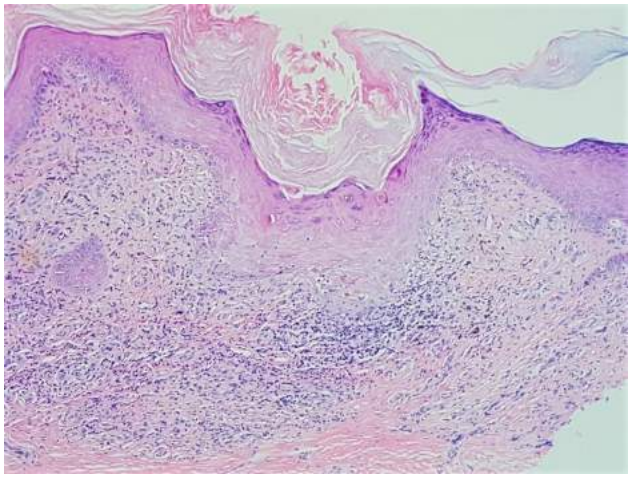

Figura N° 4. La imagen histológica muestra un infiltrado inflamatorio liquenoide en la dermis superior.

carcinoma de células escamosas y el queratoacantoma. Este es un caso exuberante de liquen plano hipertrófico en el que los cambios ungueales ayudaron en el diagnóstico clínico.

REFERENCIAS BIBLIOGRÁFICAS

1. Riahi RR, Cohen PR (November 06, 2018) Hypertrophic Lichen Planus Mimicking Verrucous Lupus Erythematosus. Cureus 10(11): e3555. DOI 10.7759/cureus.3555.
2. Nakhwa Yuti C, Verrucous lichen planus: a rare presentation of a common condition. Dermatol Reports 2014. 13;6(1):5113. doi: 10.4081/dr.2014.5113.
3. Guillen-Climent S, Porcar Saura S, Monteagudo C, Ramón Quiles MD. Liquen plano hipertrófico: importancia del seguimiento y de la correlación clinicopatológica. Actas Dermosifiliogr. 2021;112:184-5
4. Knackstedt J. Thomas, Squamous Cell Carcinoma Arising in Hypertrophic Lichen Planus: A Review and Analysis of 38 cases, Dermatologic Surgery, 2015;41(12): 1411-8.

Congresos que marcaron historia

Congresses that marked history

Leonardo Sánchez-Saldaña*

50 AÑOS DEL PRIMER CONGRESO PERUANO DE DERMATOLOGÍA

La Historia de los Congresos Peruanos de Dermatología se inicia en el año de 1971, con la organización del "I Congreso Peruano de Dermatología", realizado en Lima del 1° al 7 de diciembre, en el Auditorio del Hospital Central del Empleado del Instituto Peruano de Seguridad Social, hoy Hospital "Edgardo Rebagliati Martins", quien en esa época era el mejor hospital del Perú.

El Directorio de la Sociedad Peruana de Dermatología y Venereología presidido por el Dr. Luis Flores Cevallos designó el Comité Organizador del I Congreso Peruano de Dermatología el cuál, estuvo integrado por los siguientes miembros: *Presidente:* Dr. Luis Flores Cevallos; *Vice-presidente:* Dr. Raúl Gallarday Vásquez, *Secretario General:* Dr. Wenceslao Catillo Rivadeneyra; *Comisión Económica* presidido por el Dr. Luis Rioja Ugaz; *Comisión Científica* integrado el Dr. Luis Romero Almeida, Dr. Alejando Morales Ruesta y Dr. Víctor Meth; *Comisión de casos clínicos:* Dr. Aizic Cotlear Dolberg; *Comisión de Exposición e Iconografía:* Dr. Manjuel Hubi C. (Presidente), Dr. Juan Manrique Ávila, Dr. Guillermo Arana Zapatero y Dr. Antonio Caldas Domínguez; *Comisión de Programa, Inscripciones y Credenciales:* Dr. Luís Rioja Ugaz, Dra. María Elena Ruíz y Dr. Oswaldo Paredes Reynoso; *Comisión de Relaciones Sociales:* Dr. Raúl Gallarday Vásquez (presidente), Dr. Alfredo Yong Laos, Dra. Elda Canadel y Dra. María Elena Ruíz; *Comisión de Prensa y Propaganda:* Dr. Julio Rojas Chávez; *Coordinador Bolivariano:* Dr. Juan Manrique Ávila; *Coordinador Nor Oriente:* Ángel Morgan Zavaleta; *Coordinador del Centro:* Dr. José Gastulo; *Coordinador Sur chico:* Dr. Homero Flores Fajardo; *Coordinador del Sur:* Dr. Marcial Ríos Flores.

Los conferencistas invitados al I Congreso Peruano de Dermatología y Curso de Posgrado fueron:

Conferencistas Invitados al curso

- Dr. Jorge Abulafia (Argentina)
- Dr. Bernard Duperrat (Francia)
- Dra. Ana Kaminsky (Argentina)
- Dr. Sergio Stringa (Argentina)

Conferencistas Invitados al congreso

- Dr. Raúl Balsa (Aregentina)
- Dra. Meny Bergel (Argentina)
- Dr. Julio M. Borda (Argentgina)
- Dr. David Grinspan (Argentina)
- Dr. Carlos A. Kaminsky (Argentina)
- Dr. Pablo Negroni (Argentina)
- Dr. Luís Alfredo Rueda (Colombia)
- Dr. Wenceslao Ollague (Ecuador)
- Dr. José Mercada Peyry (España)
- Dr. Kasuke Ito (Japón)
- Dr. Francisco Da Cruz Sabral (Lisboa - Portugal)

Conferencista Nacionales

- Dr. José Neyra Ramírez
- Dr. Oscar Romero Rivas
- Dr. Oscar Urteaga Ballón
- Dr. Pedro Weiss

* Médico dermatólogo de clínica privada, Past Presidente de la Sociedad Peruana de Dermatología. Ex jefe del Departamento de Dermatología del Hospital Militar Central - Lima.

- Dr. Wenceslao Castillo Rivadeneyra
- Dr. Pedro Larrea
- Dr. Uriel García
- Dr. César Montoya

El Primer curso internacional de Post-Grado de Dermatología se realizó durante cinco días. Se presentaron 21 conferencias, 6 sesiones de iconografías y una sesión de casos clínicos. Durante el congreso se presentaron 46 temas libres y contó con 107 miembros inscritos al congreso.

Las conclusiones a que se llegaron en el Primer Congreso Peruano de Dermatología fueron:

1. Enseñanza Dermatológica.
   a. Dar mayor importancia a la enseñanza de la Dermatología en el campo de la Medicina Nacional.
   b. Conceder el tiempo necesario en los programas de la enseñanza médica a la especialidad.
   c. Establecer el Residentado de Dermatología en los Hospitales que cuentan con servicios de especialidad, apropiados para ello.
2. Los cuidados de la piel, anexos y la cosmetología.
   a. Que la cosmetología es una ciencia y arte, por lo tanto, requiere de la atención del dermatólogo y del cosmetólogo.
   b. Que los Institutos de Cosmetología deben de contar con el asesoramiento del Dermatólogo.
   c. Que los cosméticos a fin de cumplir con sus indicaciones deben tener garantía en su preparación
   d. Que siendo la piel un órgano delicado exige que los cosméticos no sean dañinos a sus funciones vitales.
   e. Para ello debe existir un órgano encargado de su supervisión periódica, de los principios activos, vehículos, propiedades e indicaciones cosméticas.
3. La lepra
   a. Que es necesario capacitar los médicos del país para el diagnóstico de esta enfermedad mediante cursillos, simposios, cursos de post-grado. Lo que en realidad serían cursos de refresco, teniendo en cuenta los factores epidemiológicos actuales de la enfermedad, debido a que la facultad de Medicina de San Fernando la ha tenido siempre muy en cuenta en su programa de enseñanza.
   b. Formación de personal médico y auxiliar especializado en la conducción de leprosos.
   c. Creación de un programa Nacional de Lucha contra la Lepra, que tendría un Consejo Directivo integrado por funcionarios del Ministerio de Salud Pública, delegados de las universidades y de la Sociedad Peruana de Dermatología, cuyo fin sería señalar normas y velar por su ejecución para el correcto enfoque del problema. Estas medidas serían revisadas constantemente para adecuarlas a la realidad del país.

Este Primer Congreso Peruano de Dermatología, por su importancia científica, marcó un hito importante en el camino Societario.

PROGRAMA

I CONGRESO PERUANO DE DERMATOLOGIA
CURSO INTERNACIONAL DE POST-GRADO DE DERMATOLOGIA

ORGANIZADO POR LA SOCIEDAD PERUANA DE DERMATOLOGIA
BAJO LOS AUSPICIOS DEL SUPREMO GOBIERNO

I CURSO INTERNACIONAL DE POST-GRADO DE DERMATOLOGIA
I CONGRESO PERUANO DE DERMATOLOGIA
DICIEMBRE-1971-LIMA

DEL 1º AL 7 DE DICIEMBRE DE 1971
Sede: HOSPITAL CENTRAL DEL EMPLEADO
LIMA—PERU

CONFERENCISTAS INVITADOS AL CURSO
Dr. Jorge Abulafia (Argentina)
Dr. Bernard Duperrat (Francia)
Dra. Ana Kaminsky (Argentina)
Dr. Sergio Stringa (Argentina)

CONFERENCISTAS INVITADOS:
Dr. Raúl Balsa (Argentina)
Dr. Meny Bergel (Argentina)
Dr. Julio M. Borda (Argentina)
Dr. David Grinspan (Argentina)
Dr. Carlos A Kaminsky (Argentina)
Dr. Pablo Negroni (Argentina)
Dr. Luís Alfredo Rueda (Colombia)
Dr. Wenceslao Ollague (Ecuador)
Dr. José Mercadal Peyry (España)
Dr. Kasuke Ito (Japón).
Dr. Francisco Da Cruz Sobral (Lisboa - Portugal)

CONFERENCISTAS NACIONALES
Dr. José Neyra Ramírez
Dr. Oscar Romero Rivas
Dr. Oscar Urteaga Ballón
Dr. Pedro Weiss
Dr. Wenceslao Castillo Rivadeneyra
Dr. Pedro Larrea
Dr. Uriel García
Dr. César Montoya.

Carátula del programa y profesores invitados al I Congreso Peruano de Dermatología.

Ceremonia de Inauguración del I Congreso Peruano de Dermatología en el Hospital Central del empleado.

Profesores invitados y asistentes al I Congreso Nacional de Dermatología.

Congresos que marcaron historia

VI Congreso Peruano de Dermatología

Congresses that marked history
VI Peruvian Congress of Dermatology

Leonardo Sánchez-Saldaña*

INTRODUCCIÓN

La historia de los Congresos Peruanos de Dermatología se inicia en el año de 1971, con la organización del *Primer Congreso Peruano de Dermatología*. De esa fecha hasta el año 2018 se han realizado 17 Congresos Nacionales de Dermatología. Algunos de los congresos nacionales marcaron un hito en la historia de la realización de los congresos nacionales. Entre los Congresos Peruanos que marcaron historia en la Dermatología Peruana fueron: *VI Congreso Peruano de Dermatología*, que se realizó del 7 al 10 de noviembre de 1996 en el Círculo Militar del Perú presidido por el Dr. Luís Valdivia Blondet, *VIII Congreso Peruano de Dermatología*, realizado del 30 de agosto al 3 de setiembre del 2000, en la ciudad de Arequipa, bajo la presidencia del Dr. Leonardo Sánchez Saldaña. Por primera vez un evento de tanta importancia se realiza fuera de la ciudad de Lima, habiendo sido una verdadera fiesta por el éxito alcanzado, tanto en lo organizativo, científico, social y la presencia de 26 conferencistas internacionales, y una numerosa asistencia de inscritos nacionales y extranjeros (Ecuador, Chile, Panamá, Brasil, Colombia y Venezuela); el *IX Congreso Peruano de Dermatología*, presidido por el Dr. Gadwyn Sánchez Félix, el que se realizó conjuntamente con el *XVII Congreso Bolivariano de Dermatologia*, presidido por el Dr. Luis Valdivia Blondet y el *I Congreso Latinoamericano de Fotobiología* presidido por el Dr. Robert Knobler. El *XII Congreso Peruano de Dermatología* que se realizó en Arequipa, del 28 al 31 de agosto del 2008, en el "Hotel Libertador Ciudad Blanca", presidido por el Dr. Lisandro Obregón Sevillano y Coordinador General el Dr. Leonardo Sánchez Saldaña. Fue otro de los de los congresos que marco historia en la realización de eventos fuera de Lima, con la participación de 26 profesores extranjeros invitados y un programa científico y social de primer nivel. El *XIV Congreso Peruano de Dermatología*, se realizó del 29 de agosto al 1° de setiembre del 2012, en el "Centro de Convenciones Cusco", presidido por la Dra. Lucia Canales Quispe de Delgado, otro congreso nacional que marco historia y el *XV Congreso Peruano de Dermatologia, Congreso por las "Bodas De Oro" de la Sociedad Peruana de Dermatologia*, que se realizó del 28 al 31 de agosto del 2014, en el "Country Club" de San Isidro, siendo presidente del Comité Organizador del Dr. Leonardo Sánchez Saldaña. En este artículo recordaremos la historia de los congresos que marcaron historia en la Dermatología Peruana.

VI CONGRESO PERUANO DE DERMATOLOGÍA

El *VI Congreso Peruano de Dermatología*, da inicio a la realización de Congresos Nacionales de primer nivel académico y científico, que van marcando un hito importante en la Dermatología Peruana y latinoamericana. El Congreso Nacional de Dermatología se realizó del 7 al 10 de noviembre de 1996 en el Círculo Militar del Perú del distrito de Jesús María, y se planificó con un concepto moderno de este tipo de eventos; con dos Cursos Internacionales Precongreso, el *III Curso Internacional de Inmunología Cutánea* y el *II Curso Internacional de Dermatología Pediátrica*.

* Médico dermatólogo de clínica privada, Past Presidente de la Sociedad Peruana de Dermatología. Ex jefe del Departamento de Dermatología del Hospital Militar Central - Lima.

El Comité Ejecutivo estuvo integrado por el Dr. Luis Valdivia Blondet (Presidente del Congreso); Dr. Humberto Gonzales Garay (Vicepresidente); Dr. Héctor Cáceres Ríos (Secretario Genera)l; Dr. Herbert Tirado Vilela (Secretario de Economía); Dr. Leonardo Sánchez Saldaña (Secretario de Acción Científica) y el Dr. Arturo Saettone León (Secretario de Prensa); quienes formaron y dirigieron sus propios comités; y Presidentes Honorarios: Dr. Francisco Sánchez Moreno (Decano del Colegio Médico del Perú) y Dr. David Carrizales Ulloa (Past Presidente de la Sociedad Peruana de Dermatología), y como miembros de honor a los doctores Raúl Gallarday Vásquez, Juan Manrique Ávila, Manuel Paredes Manrique, Carlos Vidal Layseca, Max Cárdenas Díaz, Oscar Miranda Valencia y Elmer Escobar. El Comité de Damas lo conformaron las señoras María J. Álvarez de Valdivia, Morayma Madrid de Gonzales, Doris Dávila de Carrizales, Clemencia del Piélago de Saldaña, Natalia Delgado de Palomino, Maggy Segovia de Cáceres, Rosa La Torre de Sánchez, Ana María Orschowski de Saettone, Deny Gómez de Galarza, Cecilia Sedano de Tirado y Graciela Celi de Salazar, quienes, junto al Comité de Actividades Sociales integrado por los Dras. Katiuska Saldaña del Piélago, Betty Sandoval Angelino, María del Carmen Sialer Vildózola y Eva Tejada Espinoza, coordinaron el cumplimiento de las actividades sociales y de la atención de los profesores extranjeros y nacionales invitados y acompañantes.

Como invitados extranjeros estuvieron 16 profesores: Dr. Alejandro Cordero (Argentina), Dra. Margarita Larralde (Argentina), Dr. Luis A. Díaz USA), Dr. Richard Edelson USA), Dr. Thomas Dawley (USA), Dr. Neil Prose (USA), Dra. Susana Giraldi (Brasil), Dr. Evandro Rivitti (Brasil), Dr. Robert Knobler (Austria), Dra. Bernice Krafchik (Canadá), Dr. Antonio Rondón Lugo (Venezuela), Dr. Luis A. Gonzales (Venezuela), Dr. John Harper (Inglaterra), Dra. Evelyn Halpert (Colombia), Dr. Ramón Ruiz-Maldonado (México) y Dra. María Ysabel Herane (Chile), y 31 profesores nacionales, que aportaron con su presencia y conocimientos al éxito de un congreso que a la fecha es aún recordado por su brillantez.

Contó con el auspicio académico del Supremo Gobierno del Perú (RS. Nº 364-96-RE), del Ministerio de Salud Pública (RMN463-96SA),delaOMS(PER/UAH/010/85/03/235/96) y OPS (PER/UAH/010/85/03/2357/96), Colegio Médico del Perú (R. 9.087-D-96), universidades nacionales (U.N.M.S.M., U.P.C.H., U.N.F.V., U.N.S.A. de Arequipa, U. Católica de Arequipa), Liga Internacional de Sociedades de Dermatología, Federación Bolivariana de Dermatología y otras sociedades científicas nacionales e internacionales.

El Programa científico incluyó el *III curso internacional de inmunología cutánea*, *II curso internacional de dermatología pediátrica*, cuatro Conferencias Magistrales, once simposios en los que se dio espacio a las Filiales Sur y Norte de la Sociedad Peruana de Dermatología con temas propios de su región. Por primera vez de dio oportunidad a los residentes de Dermatología para su participación en el Foro de Residentes. Se presentaron 36 Comunicaciones Libres, 52 Trabajos en Cartel y dos sesiones de "Haga su Diagnóstico". Las actividades del congreso se desarrollaron en tres salas simultáneas.

Los trabajos científicos presentados en el *VI Congreso Peruano de Dermatología* fueron premiados. En Comunicaciones Libres los ganadores fueron: primer puesto "Interferón alfa-2b para hemangiomas gigantes en niños" presentado por Ortiz DM, Tamayo N y Ruiz R. de México; segundo puesto: "Enfermedad de Kawasaki, los primeros casos en el norte peruano" Tincopa O, Alburqueque T y Mora J de Trujillo Perú; y tercer puesto: "Síndrome de hiper Ig E con dermatitis tipo atópica" de Molina MJ, Ballona R y Cáceres H. En Trabajos en Cartel: primer puesto "Tratamiento de la rosácea con oxígeno a presión positiva en cámara hipobárica" , Valdivia L. y Delgado C. (Lima); segundo puesto correspondió al trabajo "Evaluación del itraconazol en la terapéutica de la cromoblastomicosis" de Quiroz F, Malta KS, Santos LR, Kezam MG y Azeka T (Paraná-Brasil); tercer puesto para "La paniculitis vasculítica edematosa cicatricial es un linfoma"; Cáceres H, Muñoz G, Silva J, Pereira S, Bravo F. y Arias Stella J. (Lima). En el Foro de Residentes se premió a los siguientes estudios: primer puesto "Estudio comparativo de la eficacia de terbinafina vs. griseofulvina en tiña capitis" Rueda M, Ballona R, Cáceres H, Mostajo F, Jesús M, Bustamante B, (Lima). El segundo puesto "Donovanosis en el Hospital Nacional Dos de Mayo, 1991-

1996" de Santos R, Mallqui M, Romero O, Rueda M, Galarza C (Lima); tercer puesto se dio al "Estudio comparativo de la permetrina al 1% vs. lindano al 1% en Pedículos capitis" de Muñoz J, Kanagawa H, Rodríguez J, Kikushima I, Castro R, Ballona R. y Cáceres H (Lima).

Patrocinaron el evento 17 laboratorios farmacéuticos que contribuyeron al éxito del congreso. Deutsche Pharma S.A (contribución de Platino), Galderma Perú (contribución de oro), Deter -Perú (contribución de plata), Schering – Plough (Contribución de bronce). También contribuyeron con su aporte Bayer Perú S.A, Bristol Myers Squibb Perú S.A, Eli Lilly Interamericana Inc, Glaxo del Perú SA, Janssen-Cilag, Hoescht Marion Roussel S.A, Neutrógena, Pfizer S.A, Pharmacia & Upjohn, Productos Roche Q.F.S.A,

Sandoz Perú S.A, SmithKline Beecham Farmacéutica y Stiefel Perú S.A.

A este completo programa científico, se sumó una actividad social que no se ha descuidado ningún detalle, a fin de atender de la mejor manera a todos nuestros invitados y sus acompañantes. La ceremonia de inauguración se realizó en el amplio Salón Bolognesi del Círculo Militar del Perú con numerosa asistencia, finalizando con una agrupación folklórica. El segundo y tercer día cena show, y finalizó en congreso con un almuerzo campestre.

El arte Mochica fue escogido como símbolo del congreso, el Tumi, instrumento quirúrgico del antiguo Perú. Figura Nº 1.

Fue un congreso que marcó el nivel de los futuros congresos dermatológicos nacionales y que hasta hoy mantiene en los que disfrutaron de él, un grato recuerdo.

Figura Nº 1. El arte Mochica fue escogido como símbolo del Congreso. El Tumi, instrumento quirúrgico del antiguo protomédico peruano.

IMÁGENES DEL VI CONGRESO PERUANO DE DERMATOLOGÍA

PROFESORES INVITADOS

Dra. Margarita Larralde y Dra. Bernice Krafchik.

Dr. Neil Prose (USA) y Dr. Luis Valdivia Blondet.

Dr. Ramón Ruíz Maldonado (México).

Dr. Luís Valdivia Blondet y Dra. María Isabel Herane (Chile).



Dr. Luís A. Gonzales Aveledo (Venezuela).

Dr. Luís Valdivia Blondet y Dra. Susana Giraldi (Brasil).

Dr. Robert Knobler (Austria) y Dr. Luis Valdivia B.

Dr. Antonio Rondón Lugo (Venezuela) y Dr. Luis Valdivia.

Dr. Jonh Harpes (Inglatera), durante la cena de Gala del VI Congreso Peruano de Dermatología.

Dr. Luís A. Diaz, recibe reconocimiento del presidente de la SPD. Dr. Luís Valdivia Blondet.



Dra. Evelyne Halpert (Colombia) en compañía del Dr. Luis Valdivia Y Héctor Cáceres.

Cena de Gala: Drs: Leonardo Sánchez Saldaña, Juan Rodríguez Tafur, Dra. María Isabel Herane y esposo (Chile).

Cena de Gala: Luis A. Gonzales y Dr. Jonh Harpes (Inglaterra).



Dr. Robert Knobler (Austria) y Luis Valdivia Blondet. Cena de Gala.

Durante el Congreso Nacional se realizó la Cena de Gala. En la foto el Dr. Wilson Correa en compañía de Dermatólogos de Ecuador y Venezuela.

Dr. Luis Valdivia Blondet hace uso de la palabra durante un alto en la Cena de Gala.

Drs. Florencio Cortez Franco, Arturo Saettone León y Leonardo Sánchez-Saldaña participando en de las actividades científicas.

Presencia de numerosa concurrencia en uno de los auditorios del Círculo Militar del Perú.

Asistentes a la Sala de conferencia del VI Congreso Peruano de Dermatología.

Dra. Susana Giraldi (Brasil), durante su exposición en el Curso de dermatología Pediátrica.

Dr. Neil Prose, Dra. Margarita Larralde y Dra. Bernice Kralchick posando con dermatólogos peruanos asistentes al curso precongreso de dermatología pediátrica.

Grupo de Dermatología pediátrica posando durante el almuerzo en el VI Congreso nacional.

Grupo de Dermatología pediátrica durante el almuerzo de clausura.

Grupo de Dermatología pediátrica. Se observa al Dr. Neil Prose (USA).

Dr. Neil Prose y Dra. Margarita Larralde durante el almuerzo de clausura.

Comité ejecutivo del congreso: Leonardo Sánchez Saldaña, David Carrizales Ulloa, Héctor Cáceres, Luis Valdivia Blondet en la ceremonia de clausura del VI congreso Peruano de Dermatología.

Dr. Luis Valdivia Blondet y Dra. Rasana Mendoza.

Almuerzo de Clausura del VI Congreso Nacional en el Círculo Militar del Perú.

Asistentes al almuerzo campestre en el circulo Militar del Perú en el distrito de Jesús María. Presentación de José Luís Jasso.

Fiesta de Clausura del congreso nacional. Posando para el recuerdo.

Al compás de "La Macarena" Profesores invitados y participantes del Congreso.

No falto el trencito: Dra Margarita Larralde, Dr. Neil Prose y Dr. Robert Knobler.

Dra. Dany Suquilanda (Ecuador) y Dr. Antonio Rondón Lugo (Venezuela).

REFERENCIAS BIBLIOGRAFICAS

1. Hechos Societarios. El VI Congreso Peruano de Dermatología. Dermatología Peruana 2000;10(2):
2. Programa Final del VI Congreso Peruano de Dermatología. 1996.

My summer ISDIN

castillos, olas y sonrisas

ISDIN
LOVE YOUR SKIN

Gel Cream NSOC17142-14PE / **Fusion Water** NSOC45456-20PE / **Transparent Spray** NSOC45426-20PE / **Transparent Spray** NSOC45426-20PE / **Lotion Spray** NSOC46900-20PE / **Mineral Baby** NSOC45815-20PE

Patología del pelo en el arte: alopecia androgenética en la mujer

Pathology of hair in art: androgenetic alopecia in women

Leonardo Sánchez-Saldaña[1]

A lo largo de la Historia del Arte los pintores han intentado reflejar en sus lienzos la belleza como las imperfecciones de la figura humana. Son muchas las enfermedades cutáneas que se encuentran retratadas en las obras de arte[1]. A menudo sus contenidos son el reflejo de la vida del hombre y la sociedad en la que se integra[2].

En las obras de arte pictórico se encuentra representaciones de alopecia de la mujer de patrón femenino (androgénica femenina), alopecia frontal fibrosante y alopecia areata, que simbolizan mitos, inconformismo, rebeldía, o alteraciones psicológicas[2].

En la pintura no es difícil encontrar ejemplos de alopecia en la mujer, y encontramos como ejemplos, en el "Retrato de Mary Ruthven" firmado por el pintor Antón Van Dyck (Amberes 1599 – Londres 1641), que se encuentra en el Museo del Prado de Madrid, o el "Retrato femenino" de Ludolf de Jongh (Rotterdam 1616-1679) expuesto en el Museo San Lázaro Galdiano también en Madrid[2]. Ambas pinturas muestran una alopecia de patrón femenino o alopecia androgénica femenina.

La *alopecia androgénica* es la forma de calvicie más frecuente, en la que se observa pérdida progresiva de pelos terminales, los cuales son reemplazados por pelos o vellos finos casi invisibles en respuesta a la circulación de andrógenos. Afecta particularmente a hombres, aunque también se observa en mujeres genéticamente predispuestas. En las mujeres el adelgazamiento puede ser difuso, pero es generalmente mayor en la región fronto-parietal con la línea de implantación frontal característicamente conservada[3].

En las mujeres la alopecia androgenética se inicia al final de los 20 años de edad con un pico a los 50 años. El proceso se inicia en la mujer como una pérdida difusa en la corona, que resulta en una forma oval, rodeada de una banda de pelo normalmente densa de extensión variable. Frontalmente la franja es estrecha de 1-3 cm, lateralmente en la región temporo-parietal de 4-5 cm de ancho. En la parte posterior, el occipucio es separado del área de pérdida por una línea semicircular que se extiende del vértex a la protuberancia occipital. A diferencia del varón, en la mujer la línea frontal siempre está preservada[3]. En casos excepcionales la alopecia androgenética femenina sigue un curso similar a la observada en los hombres; y cuando se presenta puede ser un marcador de un síndrome de virilización[3].

"RETRATO DE MARY RUTHVEN" DEL PINTOR ANTÓN VAN DYCK

Antón Van Dyck (Amberes 1599 - Londres 11619). Fue el pintor y grabador flamenco más importante de la primera mitad del siglo XVII, y para el siglo XVIII ya se le consideraba igual de Rubens, del cual fue su asistente en su estudio. Se dedicó particularmente a la elaboración de retratos. Primer pintor de la corte de Inglaterra, universalmente conocido por sus retratos de la nobleza genovesa y de Carlos I, rey de Inglaterra y Escocia[4-6].

Mary Rutheven, perteneciente a la aristocracia escocesa (Escocia 1622). Era hija de Lord Ruthven y viuda del conde de Gowmin. Se casó con Antón Van Dyck a principios de 1640[5], cuando él ya había sido nombrado caballero y al

1. Médico dermatólogo de clínica privada, Past Presidente de la Sociedad Peruana de Dermatología. Ex jefe del Departamento de Dermatología del Hospital Militar Central - Lima.

parecer, algo presionado por el rey, que quería ennoblecerlo para integrarlo totalmente a la corte. Por eso se conoce a este cuadro como "Mary, retrato de Lady Van Dyck" o retrato de Mary Ruthven"[4,6].

En el "*Retrato de Mary Ruthven*", firmado por *Anton Van Dyck*, que se puede admirar en el Museo del Prado de Madrid, llama la atención la evidente falta de pelo en la zona fronto-parietal que casi llega al vértex, lo que permite catalogarla como una alopecía androgenética, de patrón masculino, probablemente producida por alguna disfunción endocrina[2,4]. Figura N° 1.

En el cuadro la esposa del pintor viste un traje luminoso de color azul, con amplio escote y un collar de perlas, en su antebrazo un rosario a modo de pulsera, con el que juguetea relajadamente ante el espectador. Lleva el cabello recogido en un tocado de hojas de roble en probable alusión al apellido del artista (Dyck significa roble o encina en neerlandés)[4].

EL RETRATO DE MARY RUTHVEN

Pintor Anton Van Dyck (1592-1641)

Figura N° 1. Obra: Retrato de Mary Ruthven (Datación hacia 1639 Circa),
Autor: Antón Van Dyck. Escuela Flamenca. Movimiento Barroco
Tamaño: Óleo sobre lienzo de 104 x 81 cm
Localización; Museo del Prado- Madrid
Fuente: http://xsierrav.blogspot.com/2015/12/la-alopecia-androgenetica-de-la-mujer.html

EL RETRATO FEMENINO DE LUDOLF DE JONGH

Ludolf de Jongh, también llamado Leuff o Leuven, fue un pintor barroco neerlandés de retratos, escenas de género y paisajes urbanos[7]. Sus pinturas de género evidencian la influencia de los caravaggistas de Utrecht, aunque Jongh evolucionará hacia la creación de espacios más claramente definidos e iluminados[7].

En el *retrato femenino o retrato de la dama de Ludolf de Jongh*, la sobriedad del retrato holandés que caracterizó a las clases altas y a la burguesía acomodada de la primera mitad del siglo XVII está presente en la obra de Ludolf de Jongh. La dama viste elegantemente con múltiples adornos que indican su alto poder adquisitivo como las perlas, los lazos o el abanico[8].

En el "Retrato Femenino" de Ludolf de Jongh se advierte la imagen de una alopecía androgenética de patrón femenino leve[8], con pérdida de cabello de forma difusa, más acentuada en la parte frontal (tipo Hamilton), que se disimula con delicadeza y tocados de lazos y encaje[2]. Figura N° 2.

REFERENCIAS BIBLIOGRÁFICAS

1. Serrano-Falcón G y Serrano-Ortega S. ¿Tenía la Duquesa de Urbano una alopecia frontal fibrosante?. Rincón del Arte. Actas Dermatosifilogr 2008;99:737-8.
2. Guerra A. La alopecia de la mujer en las artes plásticas. Rev. Farmacéuticos 2013;113:19. En: http://www.auroraguerra.com/ficheros/alopecia_mujer_artes_plasticas.pdf
3. Alcalá D., Siordia S,P., Alopcia androgenética en mujeres. Rev Cent Dermatol Pascua 2007;18(3):143-147.
4. Sierra Valenti X. Alopecia androgenética de la mujer de Van Dyck. En: Un dermatólogo en el museo. http://xsierrav.blogspot.com [Consulta: fecha de consulta]
5. Antón Van Dyck. En: https://es.wikipedia.org/wiki/Anton_van_Dyck
6. Mary, Lady Van Dyck. En https://www.museodelprado.es/coleccion/obra-de-arte/mary-lady-van-dyck/186651c1b-c00e-4059-b2bb-9d47928e2fdf
7. Ludolf de Jongh. En: https: //es.wikipedia.org/wiki/Ludolf_de_Jongh.
8. Retrato de mujer. En: https://artsandculture.google.com/asset/portrait-of-a-woman-ludolf-de-jong/AgHu3i7JuffzjA?hl=es

Correspondencia: Dr. Leonardo A. Sánchez-Saldaña
Email: dr_leonardosanchez@yahoo.es

Recibido: 12-06-2021
Aceptado: 15-07-2021

RETRATO FEMENINO

Ludolf Leendertsz De Jongh (1616-1679)

Figura N° 2. Obra: Retrato Femenino
Autor: Ludolf Leendertsz de Jongh
Fecha de creación: 1655 -1660
Dimensiones: Óleo sobre lienzo de 70 x 61 cm
Localización; Museo San Lázaro Galdeano - Madrid
Fuente: https://wikioo.org/es/paintings.php?refarticle=A2A996&titlepainting=Portrait%20of%20a%20Lady&artistname=Ludolf%20Leendertsz%20De%20Jongh

Las primeras epidemias de la historia. Parte I

The first epidemics in history. Part I

Leonardo Sánchez-Saldaña[1]

RESUMEN

La historia de la humanidad se ha visto jalonada por el sufrimiento generado por la presencia de enfermedades; muchas de éstas se convirtieron en auténticas plagas y castigos diezmando la población de ciudades y pueblos. Frente a estas epidemias, que eran recibidas con auténtico pavor; un buen número de pintores, al margen de lenguajes o periodos artísticos, mostraban en tablas y lienzos no solo la muerte y el dolor sino también el temor, la inseguridad y las huellas emocionales[1]. En ellas aparecen representaciones artísticas de la peste, la cólera, la gripe, la viruela y otros males que ha servido a la humanidad para entenderse a sí misma a través de distintas percepciones históricas de la realidad. Las obras que vamos a ver en este articulo podemos descubrir las creencias y costumbres de las civilizaciones. El sentimiento mágico ha movido por siglos la necesidad de la expresión artística en la búsqueda de respuestas a lo que sucede. Antiguamente, era común sostener que las enfermedades y plagas que se presentaron en el mundo tenían un carácter divino; el origen de las pandemias era el pecado.

Palabras clave: *Epidemia, peste, pintura, arte.*

Dermatol Peru 2021; 31 (4): 336-340

ABSTRCT

The history of humanity has been marked by the suffering generated by the presence of diseases; many of these became real plagues and punishments decimating the population of cities and towns. In the face of these epidemics, which were received with real dread; a good number of painters, regardless of languages or artistic periods, showed in tables and canvases not only death and pain but also fear, insecurity and emotional traces. In them appear artistic representations of the plague, cholera, influenza, smallpox and other evils that have served humanity to understand itself through different historical perceptions of reality. The works that we are going to see in this article we can discover the beliefs and customs of civilizations. The magical feeling has moved for centuries the need for artistic expression in the search for answers to what happens. Formerly, it was common to hold that the diseases and plagues that occurred in the world had a divine character; the origin of pandemics was sin.

Key words: *Epidemic, pests, painting, art.*

INTRODUCCIÓN

Desde su origen la historia la humanidad se vio azotada por el sufrimiento generado por la presencia de enfermedades que al propagarse se han convertido en pandemias produciendo gran mortalidad. Muchas de éstas se convirtieron en auténticas plagas y castigos diezmando a la población de ciudades y pueblos. Estas epidemias recibieron el nombre genérico de pestes[1,2].

Muchas epidemias han tenido efectos devastadores en las comunidades, debido al gran número de infectados y fallecidos y a los efectos en la vida cotidiana y la economía. La historia y el sufrimiento individual y colectivo causado por estas plagas se relata en muchas obras literarias y plásticas.

1. Médico dermatólogo de clínica privada, Past Presidente de la Sociedad Peruana de Dermatología. Ex jefe del Departamento de Dermatología del Hospital Militar Central - Lima.

Frente a estas epidemias, que eran recibidas con auténtico pavor; un buen número de pintores, al margen de lenguajes o periodos artísticos, mostraban en tablas y lienzos no solo la muerte y el dolor sino también el temor, la inseguridad y las huellas emocionales[1]. En ellas aparecen representaciones artísticas de la peste, la cólera, la gripe, la viruela y otros males que ha servido a la humanidad para entenderse a sí misma a través de distintas percepciones históricas de la realidad.

El mundo antiguo se vio azotada por enfermedades que se extendieron velozmente con carácter epidémico o pandémico produciendo gran mortalidad. En la Biblia se encuentra las primeras menciones de la peste[2]. En el Antiguo Testamento hay claras alusiones a ella, En el Éxodo (9,5) puede leerse "Jehová dijo a Moisés y Aaron: Coged puñados de ceniza de horno y espárzala Moisés hacia el cielo a vista de Faraón y convertirá en polvo menudo en toda la tierra del Faraón de lo que resultarán tumores apostemados así en los hombres como en las bestias"[2].

LA PLAGA DE LOS ASIÁTICOS

La *plaga de los asiáticos* es quizás, la primera epidemia conocida de la historia de la humanidad y afectó a Egipto faraónico hace unos 3500 años[3]. Su manifestación clínica consistía básicamente en postración general muy severa y coloración oscura de la piel sobre la que aparecían lesiones puntiformes negras. La tasa de contagio era muy alta y la tasa de mortalidad muy grande. Algunos autores han especulado que pudiera tratarse de viruela[3].

LA PESTE DE LOS AQUEOS

Es la primera epidemia mencionada en la literatura clásica europea, por Homero en el 1° canto de la épica "la Iliada", refrendando la importancia de la misma, el famoso poema comienza con ella, demostrando que estos episodios siempre han constituido una fuente constante de preocupación[3].

Esta plaga tuvo lugar durante la guerra de Troya entre la alianza *aquea*, conformada por los distintos pueblos griegos, que estaba comandada por *Agamenón*, rey de Micenas, y las ciudades de Troya en los siglos XIII o XII a.C., por el rapto de *Elena* (esposa de Menelao), rey de Esparta y hermano de Agamenón por parte de *Paris* (príncipe de aquella ciudad)[3].

Hacia el final de asedio la plaga afligió a los ejércitos de Grecia que achacarin el mal a un castigo de Apolo por las transgresiones morales de su caudillo debido al rapto de Criseida, hija del sacerdote Crises, y su negativa a devolverlo a sus padres. Según la narración de Homero, el mal solo cesó cuando Agamenón cedió a las presiones del mítico Aquiles y la entregó a sus padres. Al parecer no afectó a los habitantes de Troya por encontrarse aislados en el interior de sus murallas[3].

No se conoce completamente el cuadro clínico de la enfermedad, ya que Homero no lo menciona en su poema. Lo que se sabe es que produjo importante mortandad entre los soldados griegos que los cadáveres eran abandonados sin ser incinerados ni recibir las honras fúnebres habituales en el mundo helénico[3].

LA PESTE O PLAGA DE JERGES

Gracias a *Herodoto*, en su obra Historias, libro VIII, conocemos algunos datos sobre la epidemia que se originó en Tesalia en el año 480 a. C. durante la invasión de Grecia por parte del imperio persa, en el transcurso de la Segunda Guerra Médica, reinando Jerjes el Grande del Imperio Aqueménida. La pandemia afectó a las tropas persas, que también padecía hambre, camino a Helesponto. Los enfermos eran abandonados y los que sobrevivían eran cuidados por los habitantes de las ciudades que habían sido tomadas, mientras que los cadáveres llenaban los caminos siendo devorados por animales carroñeros. Se calcula que fallecieron por la enfermedad entre cinco y quince mil. La epidemia diezmó al ejercito persa que llegó al Helesponto 45 días después de comenzado el brote reducido a la nada, en palabras del historiador Heridoto, facilitando la victoria helena[3].

La epidemia consistía en disentería muy severa, a la que Celso denominó "disentería griega", que se acompañaba por fuertes dolores abdominales, fiebre y, finalmente la muerte[3]. El origen del mal probablemente estuvo ligado al consumo de agua contaminada[3].

Las primeras plagas de la historia en el mundo antiguo asolaron al mundo griego. La plaga más devastadora fue la peste de Atenas (año 428 a.C), documentada con detalle por Tucidides en la "Historia de la Guerra del Peloponesco" que se propagó de Grecia a Egipto, Etiopia y Libia. Otras peste como la peste de Agrigento (año 406 a. C), la peste de Siracusa (año 396 a. C), la peste Antonina (entre 164 y 169 a. C) que se extendió por todo el imperio romano y fue diseminada por el propio ejército imperial hasta Asia Menor, la peste de Julia (año 180 a. C) la peste Egina (518-661), la peste del siglo III, la peste Justiniana (542 d. C). la pestilencia amarilla (año 550 d. C), y la peste negra, la gran pandemia (desde 1347 a 1350)[2-6].

LA PESTE DE ATENAS

La Peste de Atenas fue la plaga más devastadora de la antigüedad que asoló el mundo griego, el año 428 a. C.

narrada por Tucidides en "La guerra del Peloponeso"[4,5]. La guerra del Peloponeso comenzó en el 431 y duró hasta el 404 a. C. En el año 430 Atenas fue sitiada y la población entera del Ática quedó confinada dentro del recinto de la ciudad amurallada. Pocos días después, estalló la peste la cual atacó primero la ciudad de Lemus y otros lugares[2,5]. El historiador afirma que la peste procedía de Etiopia y que se producía en las grandes aglomeraciones de las ciudades, los grandes calores y las guerras[2,5]. El relato que nos dejó sobre la plaga en muy rico en informaciones y detalles que merece ser conocido en el texto original, el cual se detalla en estas líneas "en el principio del verano los peloponesios y sus aliados invadieron el territorio de Ática. Pocos días después, sobrevino a los atenienses una terrible epidemia, la cuál atacó primero la ciudad de Lemos y otros lugares. Jamás se vio en parte algún azote semejante y victimas tan numerosas; los médicos nada podían hacer, pues al principio desconocían la naturaleza de la enfermedad, siendo los primeros en tener contacto con los pacientes y morir por salvarlos. La ciencia se mostró incapaz; se elevaban oraciones en los templos. El enfermo se veía súbitamente preso de los siguientes síntomas: sentía en primer lugar violento dolor de cabeza, los ojos se volvían rojos e inflamados; la lengua y la faringe asumían aspecto sanguinolento; la respiración se tornaba irregular y el aliento fétido; seguía falta de respiración y ronquidos. Poco después el dolor se localizaba en el pecho, acompañada de tos violenta; cuando atacaba al estómago, provocaba náuseas y vómitos con regurgitación de bilis… La mayor parte moría al cabo de 7 a 9 días consumidos por el fuego interior… Los pájaros y los animales carnívoros no tocaban los cadáveres a pesar de la infinidad que permanecían insepultos. Si alguna los tocaba caía muerto[2,5].

Cuenta el historiador Tucidides que de los 29,000 hoplitas (soldados de infantería pesada) murieron 4,400 y de 12,000 soldados de caballería, murieron 3.000. No se sabe con certeza qué peste fue, si fue pete bubónica, tifus, tifoidea, escarlatina o dos infecciones juntas[5]. Las consecuencias de la peste fueron desastrosas para Atenas. Una de las víctimas fue el gran estadista Pericles.

El Pintor flamenco *Michael Sweerts* realizó un óleo sobre lienzo donde relata la epidemia que sufrió la ciudad de Atenas en el año 430 a.C. Figura Nº 1.

Figura Nº 1. Pintura: La plaga de Atenas (1652-1654)
Características: Óleo sobre lienzo. Dimensiones 67.2 x 170.8 cm
Pintor: Michael Sweerts
Lugar: Museo de Arte de la ciudad de los Ángeles.
Fuente: La plaga de Atenas en: https://es.wikipedia.org/wiki/Plaga_de_Atenas.

La obra muestra la vida cotidiana de la ciudad con realismo, pero también con cierto tenebrismo que ilustra con luces y sombras. Se aprecia a una multitud dispersa en una explanada en la que se puede observar algunos edificios públicos; una Atenas sumida en el caos, la población desorientada, enferma, aturdida y lamentándose. Podemos hacernos la idea de la confusión y el desorden que vivió la ciudad, Es notable la expresión desesperada plasmada en algunos rostros y la artística belleza con la que se retratan a los muertos. En la parte inferior izquierda podemos ver a un niño que trata de alimentarse de la madre muerta, dotando a la escena de un gran dramatismo que se resalta con el contraste entre luces y sombras tan características del barroco[8,9].

La plaga y la guerra han ido siempre de la mano. Destrucción, muerte y conflagración bélica nos traen a la mente numerosos casos de la antigüedad. La guerra y la pandemia se dan también la mano en el mundo griego durante la denominada plaga de Atenas, a comienzos de la Guerra del Peloponeso. La guerra acabaría con la derrota del poderío ateniense. En los primeros dos años de guerra dos sucesos de enorme relieve ocupan la narración de Tucídides, el gran historiador ateniense de dicho periodo (460 - 396 a. C.) y contemporáneo a los sucesos que narra. Se trata de la oración fúnebre pronunciada por Pericles al final del primer año de la guerra (II.35-46) y la llamada plaga de Atenas que llegó a la ciudad en el segundo año (II.47-55). En el año 431 a. C. Pericles pronuncia un discurso fúnebre en el cementerio del Cerámico, en Atenas (Figura Nº 2). Es el final del primer año de la guerra. Se va a enterrar a los muertos de este primer año, y en un contexto forma y de duelo Pericles pronuncia esta oración fúnebre como elogio y despedida a los fallecidos por la patria. La oratio funevris alcanza además relevancia narrativa al ir inmediatamente seguida en la Historia de la Guerra del Peloponeso por la descripción de la llamada Plaga de Atenas del año 430 a. C. (la plaga volvería a causas estragos un segundo brote en el 429 a.C. y un tercero en invierno del año 426 a.C. Pericles moriría como consecuencia de la misma plaga de la misma en el segundo brote (Figura 3). Esta pandemia (fiebre tifoidea) se originó, según el historiador (que también resultaría contagiado en la misma), llegó de Etiopia y llegó a Atenas por el Pireo tras recorrer Egipto y Libia. Se calcula que pudo matar a unas cien mil personas, que se encontraban en gran parte recluidas dentro de la ciudad provenientes de extramuros por iniciativa de Pericles[10].

Figura Nº 2. Discurso fúnebre de Pericles (1852)
Autor: Philipp Von Foltz (1805-1877)
Fuente: Colección privada. https://www.rijksmuseum.nl/en/collection/RP-F-2001-7-864-5

Figura N° 3. La muerte de Pericles.

Fuente: file:///C:/Users/HP/Downloads/370219-Texto%20del%20art%C3%ADculo-533515-1-10-20200617.pdf

Pericles mismo moriría como consecuencia de la misma en el segundo brote. Esta epidemia (fiebre tifoidea) se originó, al decir del historiador (que también resultaría contagiado en la misma), en Etiopía y llegó a Atenas por El Pireo tras recorrer Egipto y Libria. Se calcula que pudo matar a unas cien mil personas, que se encontraban en gran parte recluidas dentro de la ciudad provenientes de extramuros por iniciativa de Pericles.

REFERENCIAS BIBLIOGRÁFICAS

1. Lizasoain J, Lizasoain I. Los ángeles de la muerte: un recorrido artístico por las grandes pandemias. Rev. Med. Cine.2020;16€:485-502.
2. Las primeras epidemias de la historia. https://www.docsity.com/es/las-primeras-epidemias-de-la-historia/4687555/
3. Rodriguez-Maffiotte C. Artículo de divulgación: Las epidemias más enigmáticas de la Historia. En: https://www.museosdetenerife.org/muna-museo-de-naturaleza-y-arqueologia/articulo-de-divulgacion-las-epidemias-mas-enigmaticas-de-la-historia-por-conrado-rodriguez-maffiotte/
4. Las pandemias a lo largo de la historia (1° parte). En: https://salamancartvaldia.es/noticia/2020-03-23-las-pandemias-a-lo-largo-de-la-historia-ia-parte-34232
5. Galeana P. Las epidemias a lo largo de la historia. Antropología Americana 2020;5(10):13-45.
6. Plaga deAtenas.https://es.wikipedia.org/wiki/Plaga_de_Atenas#:~:text=La%20plaga%20de%20Atenas%20o,fuente%20de%20comida%20y%20suministros.
7. Hernández-Mesa N, Hernández Llanes J, Llanes Betancourt C. Las grandes epidemias de la Historia. De la peste de Arenas a la COVID-19. Rev haban cienc méd [Internet]. 2020 [citado]; 19(5):e3687. Disponible en: http://www.revhabanera.sld.cu/index.php/rhab/article/view/3687
8. Vergara-Hernandez A, Pacheco-Medina ME, Lorenzo-Monterrubio CL. Las pandemias en la historia y en el arte. MAGOTZI Boletín Científico de Arte del IA 2021;9(17):1-8
9. Muñoz A, Santos Y, Seoane R. INFECT-ARTE. Aprende las enfermedades infecciosas a través del Arte. Edita Servicio de Publicación de la Universsidad de Santiago de Compostela Campus Vida. 2016. DOI: http://dx.doi.org/10.15304/978841653325.
10. Cortuo A. Guerra y enfermedad. Entre el Discurso fúnebre de Pericles y la plaga de Atenas. En file:///C:/Users/HP/Downloads/370219-Texto%20del%20art%C3%ADculo-533515-1-10-20200617.pdf.

Correspondencia: Dr. Leonardo A. Sánchez-Saldaña
Email: dr_leonardosanchez@yahoo.es

Recibido: 25-11-2021
Aceptado: 10-12-2021

Test de autoevaluación de dermatología 2021-IV

Las respuestas del test de autoevaluación 2021-IV saldrá en Dermatol peru 2022;32(1).

Leonardo A. Sánchez-Saldaña[1]

1. La aftosis simple se caracteriza por:
a. Cuadros leves
b. De corta duración
c. De resolución espontánea
d. Sin repercusión sistémica
e. Todas son correctas

2. Paciente de sexo femenino de 35 años de edad, quien desde el nacimiento presenta múltiples hoyuelos hiperqueratósicos en las palmas de la mano y plante de los pies, asintomáticos y han permanecido estables en el tiempo. Niega patologías de base. En la biopsia de piel de una lesión de la palma de la mano derecha, el estudio histopatológico revela una columna de células paraqueratósicas sobre la desembocadura de un conducto de la glándula ecrina, pérdida de la capa granulosa. ¿Cuál de las siguientes entidades es el diagnóstico probable?
a. Nevo comedónico
b. Poroqueratosis punctata
c. Nevo poroqueratósico del ostium y el ducto dérmico ecrino
d. Nevo epidérmico verrugoso lineal
e. Queratolisis punctata

3. En relación con las queratodermias palmoplatares, ¿Cuál enunciado es incorrecto?
a. Las queratodermias palmoplantares constituyen un grupo heterogéneo de enfermedades caracterizadas por lesiones hiperqueratósicas en las palmas y las plantas
b. De acuerdo con la edad de aparición se clasifican en hereditarias y adquiridas
c. Varían en su patrón de herencia, edad de inicio, morfología, distribución y severidad de la hiperqueratosis
d. Las formas hereditarias tienen buen pronóstico, y no presentan otras manifestaciones cutáneas o extra cutáneas asociadas
e. La genodermatosis resultante de la mutación del gen del desmosoma, quizá sea un hallazgo predominante de las queratodermias.

4. Paciente masculino de 25 años de edad, inició su padecimiento a los cuatro años de edad, con la aparición de granos en los codos, rodillas y las manos, asintomáticas. Al examen físico se observa una dermatosis diseminada, simétrica, bilateral, con predominio de las palmas y áreas extensoras de dorso de los dedos, codos y rodillas. A nivel de las palmas presenta queratodermia difusa en panal de abeja. En codos, rodillas, dorso de manos y pies se observan lesiones redondeadas, queratósicas, color de piel. En la planta de los pies presenta queratodermia, con apariencia de hoyuelos de milímetros de tamaño. A nivel del quinto dedo a nivel de la articulación interfalángica distal la presencia de una banda fibrosa constrictiva, y aumento de volumen en el pulpejo de dicho dedo. La histopatología mostró hiperqueratosis laminar compacta, acantosis con hipergranulosis. ¿Cuál de las siguientes entidades es el diagnóstico más probable?
a. Queratodermia palmoplantar hereditaria tipo Wachters
b. Síndrome de Vohwinkel
c. Paquioniquia congénita
d. Síndrome de Olmsted
e. Mal de Meleda
5. La aftosis compleja se caracteriza por:
a. Infrecuente
b. Localización oral y/o genital
c. Trastorna la calidad de vida
d. Idiopática o secundaria a patología sistémica
e. Todas son correctas.

6. Niña de 6 años de edad, sin antecedentes familiares, la madre refiere que la niña presenta desde el nacimiento engrosamiento exagerado de las uñas de las manos y los pies y una coloración amarillo oscura, que le dificulta usar adecuadamente sus manos y calzar bien los zapatos causándole dolor al caminar. Al examen físico se aprecia marcado engrosamiento de las láminas ungueales de las manos y los pies a predominio distales; hiperqueratosis de las manos y los pies, con hiperqueratosis a predominio de plantas, talones y los bordes externos. ¿Cuál de las siguientes entidades es el diagnóstico probable?
a. Paquioniquia congénita
b. Onicogrifosis congénita
c. Onicomicosis
d. Síndrome de Clouston
e. Epidermólisis bullosa simple

7. Paciente varón de 31 años, desde hace varios años en el verano presenta brotes de pequeñas ampollas en la palma de las manos y con menor intensidad en la planta de los pies con intenso prurito. Pasados algunos días, tras la aplicación de un corticoide tópico las lesiones mejoran produciendo una descamación. ¿Cuál de las siguientes entidades es el diagnóstico probable?.
a. Psoriasis
b. Dishidrosis
c. Pénfigo
d. Penfigoide ampollar
e. Eritema multiforme

8. Paciente mujer de 26 años, desde hace 6 meses presenta lesiones nodulares inflamatorias en las axilas dolorosas y profundas. Al examen clínico de aprecia nódulos dolorosos, de superficie eritematosa en la axila izquierda y otra de menor tamaño en la axila izquierda. ¿Cuál es el diagnóstico más probable?
a. Forunculosis
b. Escrofulodermia
c. Hidradenitis supurativa
d. Antrax
e. Acné nódulo-quístico

9. Paciente mujer de 18 años, presenta lesiones eritematosas, edema y vesículas en la cara, escote, dorso de las manos y antebrazos. Las lesiones tienen 12 horas de evolución y han aparecido tras una excursión al campo. Como antecedente personal destaca que tiene acné y está en tratamiento con doxiciclina oral y retinoides tópicos. El diagnóstico más probable es:
a. Erupción polimorfa lumínica
b. Urticaria solar
c. Prurigo actínico
d. Dermatitis actínica crónica
e. Reacción fototóxica

10. Paciente lactante de 6 meses de edad presenta una dermatitis del pañal. Al examen físico se observa una placa eritematosa de aspecto brillante, de borde irregular y festoneado, con escaso exudado blanquecino en la superficie, que se extiende por toda el área del pañal. Fuera de la placa se observa lesiones satélites pápulopustulosas, que se rompen con facilidad dejando una mácula eritematosa con un collarete de descamación. ¿Qué exploración complementaria realizaría en este caso?
a. Examen directo con KOH y cultivo en medio Sabouraud
b. Cultivo bacteriano
c. Examen con luz de Wood
d. Biopsia
e. Analítica de sangre.

11. En el intertrigo candidiásico del lactante de 6 meses de edad que presenta dermatitis del pañal ¿Qué estrategia terapéutica adoptaría?
a. Nistatina vía oral
b. Antiséptico tópico
c. Crema de hidrocortisona 1 %
d. Crema de imidazoles tópico asociado a hidrocortisona al 1 %
e. Terbinafina vía oral

1. Médico dermatólogo de clínica privada, Past Presidente de la Sociedad Peruana de Dermatología. Ex jefe del Departamento de Dermatología del Hospital Militar Central - Lima.

12. Paciente varón de 28 años de edad, consulta por presentar sequedad cutánea generalizada, con antecedentes de asma bronquial y rinitis. Refiere que desde siempre ha tenido la piel muy seca, con escamas, y nunca llegaba a tener una piel normal. Su padre refería que siempre tenia la piel igual que el resto de su familia. Al examen físico presentaba una descamación generalizada que afectaba a todo el tegumento cutáneo, respetando las fosas antecubitales y los huecos poplíteos. Toda la superficie cutánea estaba cubierta de escamas de pequeño tamaño y en la superficie de extensión de los brazos presentaba tapones córneos en los conductos foliculares, lo que le confería un tacto áspero. También se observaba un aumento de los pliegues palmares. ¿Cuál es el diagnostico más probable?

a. Dermatitis atópica
b. Eczema asteatósico
c. Ictiosis laminar
d. Ictiosis recesiva ligada al cromosoma X
e. Ictiosis vulgar

13. ¿Cuál de las siguientes medidas terapéuticas NO sería adecuado en el lupus eritematoso cutáneo crónico?

a. Corticoides tópicos
b. Corticoides orales
c. Evitar la exposición al sol
d. Fotoprotectores
e. Fosfato de cloroquina 250 mg/día.

14. Paciente varón de 5 años de edad, que desde hace 6 semanas presenta áreas alopécicas en el cuero cabelludo de crecimiento progresivo, con presencia de pilotracción positiva en el borde de la placa, superficie lisa y ausencia de descamación .El diagnóstico inicial seria:

a. Tiña capitis
b. Tricotilomanía
c. Alopecia por tracción
d. Alopecia androgenética
e. Alopecia areata

15. Paciente mujer de 21 años, diagnosticado de dermatitis seborreica hace 5 meses por presentar una placa eritematosa en la mejilla izquierda de crecimiento progresivo. Ha sido tratado con cremas de corticoides con mejoría parcial para empeorar al suspender el tratamiento. ¿cuál es el diagnóstico más probable?

a. Dermatitis seborreica
b. Dermatitis por contacto alérgica
c. Lupus eritematoso discoide
d. Tiña facial incógnita
e. Psoriasis en placa

16. En relación con el eritema en "ala de mariposa" o exantema malar, es cierto que además de constituir una de las lesiones cutáneas específicas del lupus eritematoso:

a. Con frecuencia se observa en el contexto de un lupus eritematoso sistémico
b. Es la lesión cutánea que define al lupus eritematoso cutáneo subagudo
c. Es de carácter persistente y cura después de meses dejando una cicatriz atrófica
d. Se observa además en la dermatomiositis
e. Se presenta en pacientes que no presentan alteraciones inmunológicas en sangre periférica y son ANAs negativo.

17. Lactante de 3 meses de edad, es llevada por su madre a la consulta por padecer una erupción generalizada de un mes de evolución, caracterizada por pápulas, vesículas y pústulas en las manos, pies muñecas, caras anteriores y posteriores de axilas, en abdomen y tórax, con áreas de aspecto eccematoso, además de irritabilidad. Como antecedentes los padres presentan una dermatosis pruriginosa. En la analítica destaca únicamente una eosinofilia en sangre periférica .¿Cuál es el diagnóstico probable?

a. Dermatitis atópica
b. Psoriasis
c. Liquen plano
d. Dermatitis herpetiforme
e. Escabiosis

18. En relación con la infección cutáneas por el VHS, ¿cuál enunciado es incorrecto?

a. La infección cutánea por el VHS es una de las enfermedades víricas más frecuentes, afectando a todas las razas.
b. La especie humana es el único reservorio conocido para el VHS
c. La primoinfección por el VHS tipo 2 ocurre en la infancia
d. El contagio se produce por contacto íntimo, ya que el virus se aísla en la saliva y otras secreciones, así como en el contenido de la vesícula.
e. La primoinfección por el VHS tipo I suele ocurrir entre 1 a 4 años de edad.

19. En relación con las manifestaciones clínicas del herpes neonatal, ¿cuál enunciado es incorrecto?

a. Afectación severa del estado general en un neonato aparentemente sano
b. .Lesiones cutáneas en más del 50 % de casos: vesículas ,ampollas, pústulas, eritema generalizado, cicatrices, erosiones y anoniquia.
c. Lesiones cutáneas, coriorretinitis, afectación del SNC y sistémica y visceral
d. Curso benigno y baja mortalidad y morbilidad.
e. Requiere tratamiento precoz y cesárea.

20. .Niña de 9 años de edad, consulta por presentar desde los 2 años de edad brotes de lesiones eritematosas y vesiculosas intensamente pruriginosas, con tendencia a la liquenificación, localizadas en las caras laterales del cuello y flexuras antecubital y poplítea; además presenta piel seca. Como antecedentes presenta un hermano que padece de asma bronquial. ¿Cuál es el diagnóstico más probable?

a. Dermatitis herpetiforme
b. Eczema de contacto
c. Psoriasis invertida
d. Dermatitis atópica
e. Liquen plano

21. Paciente de 25 años que consulta por la presencia de abscesos quísticos, inflamación folicular y perifoliculitis confluente y lesiones que coalescen formando tractos sinuosos corresponde a:

a. Acné nodular severo
b. Pioderma facial
c. Acné fulminans
d. Acné conglobata
e. Acné vulgar

22. ¿Cuál de los siguientes medicamentos actúa afectando todos los factores patogénicos del acné?

a. Isotretinoina
b. Dapsona
c. Tetraciclinas
d. Minociclina
e. Espironolactona

23. Paciente de 6 años de edad es traído por su madre a consulta por presentar dermatosis eccematosas crónicas en las flexuras de los brazos y las piernas que le producen intenso prurito, asociadas a una queilitis descamativa de los labios. ¿Cuál de los siguientes diagnósticos es el más probable?

a. Dermatitis seborreica
b. Dermatitis atópica
c. Prurigo nodular
d. Escabiosis
e. Eczema microbiano

24. Un paciente de 18 años consulta por la presencia de hoyuelos ungueales afectando a varias uñas de las manos y placas eritematosas descamativas en el cuero cabelludo. ¿Cuál es el origen más probable de los hoyuelos ungueales?

a. Liquen plano
b. Onicomicosis
c. Psoriasis ungueal
d. Dermatomiositis
e. Alopecia areata

25. Paciente varón de 35 años, presenta "bultitos" con contenido liquido muy pruriginosos que aparecen en forma cíclica en primavera en la palma de las manos y planta de los pies, que después de unos días aparece descamación; mejoran con el uso de corticoides tópicos, motivo por el que consulta en el servicio de dermatología. ¿cuál es la lesión elemental que inicia el proceso?

a. Vesícula
b. Ampolla
c. Pápula
d. Escama
e. Eritema

26. Niña de 6 años de edad, consulta por un cuadro clínico de lesiones impetiginizadas en el cuero cabelludo y adenopatías occipitales y retroauriculares. ¿Qué debería descartarse en este paciente?

a. Escabiosis
b. Pediculosis capitis
c. Piodermitis vegetante
d. Liquen plano
e. Tiña capitis

27. Niño de 4 años de edad consulta por un brote de alopecia en el cual se observan pelos en diferentes alturas en los márgenes de la alopecía, ¿Qué diagnóstico le sugiere?

a. Tiña capítis
b. Alopecia areata
c. Tricotilomania
d. Alopecia androgenética
e. Ninguna de las anteriores

28. El eczema dishidrótico se caracteriza por:
a. Placas eccematosas exudativas en los pliegues antecubital y poplíteo
b. Placas eritematosas escamosas en codos y rodillas
c. Nódulos dolorosos en las piernas
d. Lesiones vesiculosas recurrentes en las caras laterales de los dedos que a menudo causan picor intenso
e. Lesiones pruriginosas en el cuero cabelludo

29. ¿Cuál es el probable agente etiológico de una dermatosis localizada en el cuero cabelludo, caracterizada por múltiples placas de seudoalopecia en un niño de 5 años de edad?
a. Tricophyton tonsurans
b. Cándida albicans
c. Virus de herpes simple tipo 2
d. Estreptococo beta hemolítico
e. Estafilococo aureus.

30. ¿Es característico de las lesiones del seudoxantoma elástico?
a. Prurito intenso
b. Pápulas color amarillento
c. Aparición a partir de la quinta década
d. Localización en los párpados
e. Desaparición después de la pubertad.

31. Ante un paciente de 2 años, con antecedente de dermatitis atópica, consulta por presentar eccema herpeticum como complicación de la infección por VHS. ¿Qué conducta terapéutica seguiría en este caso?
a. Antibiótico sistémico
b. Antibiótico tópico
c. Tratamiento con aciclovir endovenoso
d. Las opciones a y c son correctas
e. Las opciones b y c son correctas.

32. Paciente de 6 años de edad, es traída a consulta por presentar fiebre elevada (>40°C) de instauración brusca, odinofagia, cefalea, escalofríos, vómitos y dolor abdominal, con enantema que afecta faringe, amígdalas, lengua (lengua en frambuesa) y paladar; luego de 20 horas de iniciado el cuadro, la fiebre desaparece y el enfermo comienza a presentar un exantema de inicio en cara y cuello, que se generaliza posteriormente, sin afectar palmas y plantas, dicho exantema presenta una base eritematosa, con algunas ,máculas, que le da el aspecto de papel de lija típico. ¿Cuál de las siguientes entidades es el diagnóstico probable?
a. Sarampión
b. Varicela
c. Escarlatina
d. Eritema infeccioso
e. Rubeola

33. ¿Cuál enunciado no es cierto en relación al sarampión?
a. Enfermedad aguda que cursa con fiebre elevada, tos, coriza, conjuntivitis y exantema maculo papuloso confluente.
b. Se inicia en la región retroauricular y progresa de forma centrífuga hacia el resto del cuerpo
c. Su periodo de incubación oscila de 7 a 14 días
d. Las manchas de Koplik es un enantema patognomónico de la infección sarampionosa
e. El virus del sarampión es un virus ARN de la familia de los Togavirus

34. Paciente varón de 40 años de edad, sin antecedentes patológicos de interés, consulta por un cuadro clínico de astenia y lesiones cutáneas de 6 meses de evolución, que había empeorado durante los meses de verano que había pasado en la playa. En la exploración clínica se observa numerosas placas eritematosas descamativas, algunas con escamas gruesas y deprimidas en la parte central que afectaban el tronco, las extremidades y la frente, y alguna cicatriz atrófica localizada en la cara, correspondiente a la involución de lesiones anteriores. No refería sintomatología general ni localizada. Los exámenes hematológicos y bioquímicos básicos, estuvo dentro de los parámetros normales. ¿Cuál es el diagnóstico más probable?
a. Erupción polimorfa lumínica
b. Lupus eritematoso cutáneo crónico
c. Psoriasis en placa
d. Dermatitis seborreica
e. Lupus vulgar

35. ¿Cuál de las siguientes características corresponde al hespes zoster en la infancia, excepto:?
a. Suele presentarse en niños que presentaron varicela en los primeros años de vida
b. Su curso es benigno y sin complicaciones
c. Es poco doloroso, sin pródromos, no suele complicarse
d. Suele complicarse con frecuencia con neuralgia postherpética
e. El tratamiento oral con antivirales sólo está indicado en casos seleccionados, pero debe ser lo más precoz posible.

36. .¿Cuál afirmación no es característica de la esclerodermia sistémica limitada?
a. La presencia de dilatación de los capilares en la capilaroscopia
b. La esclerosis acral
c. La afectación visceral tardía
d. La ausencia de afectación visceral
e. La presencia de anticuerpos anti-Scl-70 (topoisomerasa I)

37. Ante una paciente de 82 años, con demencia senil, que vive sola y que presenta placas hiperqueratósicas y descamativas de color eritematoso grisáceo localizado en las zonas expuestas de las piernas, antebrazos y el escote, y que además presenta diarrea. ¿Cuál es la primera sospecha diagnóstica?.
a. Pelagra
b. Acrodermatitis enteropática
c. Porfiria cutánea tarda
d. Amiloidosis cutánea
e. Hipocinquemia.

38. Paciente adulto de 45 años de edad, acude a consulta por la aparición de pequeñas lesiones ampollosas en dorso de la mano ante traumatismos mínimos. Al examen clínico se observa también una hiperpigmentación difusa y una hipertricosis facial. El diagnóstico más probable es:
a. Penfigoide ampollar
b. Pénfigo vulgar
c. Porfiria cutánea tarda
d. Dermatitis herpetiforme
e. Epidermolisis ampollosa simple

39. ¿Cuál de las siguientes relaciones es FALSA?
a. Mixedema pretibial – enfermedad de Graves
b. Hiperpigmentacion generalizada – insuficiencia suprarrenal secundaria
c. Necrobiosis lipoidica – diabetes mellitus
d. Signo de Gottron - dermatomiositis
e. Petequias y púrpura – déficit de vitamina K

40. ¿Cuál de las siguientes lesiones NO es un signo de la neurofobromatosis tipo I?
a. Angiofibromas
b. Manchas cafés con leche
c. Efélides axilares
d. Nódulos de Lisch
e. Signo de Crowe

41. En relación a la fototerapia, es FALSO que:
a. La terapia PUVA es una buena alternativa en el tratamiento de la psoriasis moderada-grave
b. La terapia ultravioleta B de banda estrecha puede ser útil en algunos casos de vitíligo
c. La terapia ultravioleta B de banda estrecha se caracteriza porque requiere la administración previa de un foto sensibilizante (8-metoxipsoraleno) al paciente
d. La terapia fotodinámica está indicada en el tratamiento en el tratamiento de las queratosis actínicas y el carcinoma basocelular superficial.
e. El haz de luz en el láser es monocroma coherente y colimada

42. El síndrome de Sturge-Weber asocia una angiomatosis leptomeningea y:
a. Un hemangioma mixto en el territorio inervado por la primera rama del trigémino
b. Un nevus flamaeus en el territorio inervado por la primera rama del trigémino
c. Una mancha en vino de oporto localizada en una zona de las extremidades superiores
d. Un hemangioma profundo en la región sacra
e. Un hemangioma profundo que sigue una distribución metamérica.

43. Paciente de 55 años consulta por la aparición de múltiples pápulas rojo-violáceas de superficie discretamente hiperqueratósica en el escroto. ¿Cuál es el diagnóstico más probable?
a. Angioma serpiginoso
b. Nevus aracneus
c. Enfermedad de Rendu-Osler
d. Angioqueratoma de Fordyce
e. Sarcoma de Kaposi

44. Paciente de 76 años consulta por una pápula de aspecto brillante perlado, asintomática, localizada en la punta de la nariz. ¿En qué diagnóstico debemos pensar?
a. Queratosis actínica
b. Leucoplasia
c. Queratoacantoma
d. Carcinoma epidermoide
e. Carcinoma basocelular

45. El tratamiento de la acrodermatitis enteropática es:
a. Dieta libre de gluten
b. Vitaminas del complejo B
c. Niacinamida
d. Sulfato de zinc
e. Ácido ascórbico

46. ¿Cuál de las siguientes afirmaciones en relación con el lupus eritematoso cutáneo agudo es cierta?

a. Su morfología es anular
b. Es característico que curse con anticuerpos anti-Ro y Anti-Scl-70 positivo
c. Cursa con exantema malar o eritema "en alas de mariposa"
d. Cursa con atrofia importante de la piel
e. Tiene tendencia a afectar los nudillos de los dedos

47. Paciente que consulta por pápulas poligonales, pruriginosas y violáceas, afectando a las muñecas con fenómeno de Koebner es característico de:

a. Psoriasis
b. Liquen plano
c. Lupus eritematoso
d. Sífilis secundaria
e. Dermatitis atópica

48. La infección materna primaria por el virus del hespes simple antes de las 20 semanas de gestación puede causar:

a. Aborto
b. Muerte fetal
c. Hidrocefalia
d. Coriorretinitis
e. Todas las anteriores

49. Paciente femenino de 2 años de edad, es traída por la madre por presentar cuadro clínico agudo caracterizado por fiebre y compromiso del estado general y aparición de lesiones erosivas y vesiculosas en la mucosa oral que ocasiona odinofagia y halitosis, dificultando la alimentación. Además, presenta adenopatías submandibulares. ¿cual es el diagnóstico más probable?

a. Herpangina
b. Aftosis oral
c. Eritema multiforme
d. Gingivoestomatitis herpética
e. Liquen plano oral

50. ¿Dónde se localiza el despegamiento en la dishidrosis?

a. En la epidermis
b. En la unión dermoepidérmica
c. En la dermis papilar
d. En la dermis reticular
e. En el tejido celular subcutáneo.

VISITA NUESTRA REVISTA

DERMATOLOGÍA PERUANA

REVISTA OFICIAL DE LA SOCIEDAD PERUANA DE DERMATOLOGÍA

INGRESA A: www.dermatologiaperuana.org

NÚMERO ACTUAL | NÚMEROS ANTERIORES | INFORMACIÓN PARA LOS AUTORES | ENVÍO DE MANUSCRITOS | ENLACES DE INTERÉS | EDUCACIÓN MÉDICA CONTÍNUA

Respuestas del test de autoevaluación de dermatología 2020-III

Dermatol peru 2021;31(3): 257-259

Leonardo A. Sánchez-Saldaña

Pregunta 1.- Respuesta correcta A

- *Furúnculo* es una infección bacteriana causada por estafilococo aureus, se presenta como un nódulo inflamatorio centrado por una pústula o una zona necrótica, a través de la cual se elimina pus. La localización predomina en la espalda, tórax, glúteos, brazos, piernas, muslos, cara y cuello. Son más frecuentes en las personas obesas, con sudoración profusa, expuestas a ambientes de gran humedad, alteraciones inmunitarias, entre otras.

Pregunta 2.- Respuesta correcta C

- La *pelagra* es una enfermedad ocasionada por el déficit de la vitamina "*niacina*"; que tiene la función de ser componente de las coenzimas de NAD implicadas en la glucólisis. Su déficit ocasiona la enfermedad pelagra caracterizada por la triada: diarrea, dermatitis y demencia (enfermedad de las tres D). Las lesiones cutáneas son fotoinducidas y caracterizadas por pápulas eritematosas y descamativas en zonas fotoexpuestas y remiten dejando hiperpigmentación marrón; en el cuello; el límite entre la piel afectada y la piel sana, se denominada clásicamente como collar de Casal".

Pregunta 3.- Respuesta correcta D

- El *envejecimiento intrínseco* o cronológico es un proceso crónico, progresivo e irreversible del deterioro continuo para responder a los requerimientos del medio, donde se afectan todos los órganos, pero lo más visible es el envejecimiento de la piel y está determinado por la edad y la genética. En las últimas décadas, un gran número de teorías se han postulado para explicar el envejecimiento primario o intrínseco: Teoría del estrés oxidativo, teoría de la senescencia celular, teoría genética, teoría de la apoptosis.

Pregunta 4.- Respuesta correcta B

- El *envejecimiento intrínseco* se caracteriza por piel seca, laxitud, atrofia y arrugas finas.

Pregunta 5.- Respuesta correcta C

- El diagnóstico es *escarlatina*. Es una enfermedad exantemática de la infancia producida por estreptococo pyogenes, capaz de producir toxinas eritrógenas que serán responsables del cuadro clínico. Se presenta en edad escolar de 5 a 15 años, con cuadro clínico brusco con fiebre alta, cefalea, vómitos, odinofagia. En la exploración orofaríngea se observa una lengua intensamente roja o lengua en fresa roja o aframbuesada. Así mismo aparece un exantema finamente papular, intensamente rojos, blanquean a la vitropresión y predominan fundamentalmente en los pliegues. Tratamiento de elección penicilina vía oral por 10 días.

Pregunta 6.- Respuesta correcta A

- El *envejecimiento extrínseco* se caracteriza por piel seca y áspera, arrugas gruesas, laxitud, manchas café y telangiectasias.

Pregunta 7.- Respuesta correcta D

- La *capa de ozono*, localizada en la estratósfera, realiza un filtrado de la RUV con una longitud de onda < 285 nm, siendo por tanto eficaz en la absorción de la RUVB y RUVC, y poco en el espectro de la RUVA y luz visible.

Pregunta 8.- Respuesta correcta B

- El *láser de colorante pulsado* actualmente es el tratamiento de elección en las malformaciones capilares (mancha en vino de oporto).
- El láser de colorante pulsado (LCP) fue el primer láser diseñado para el tratamiento de las lesiones vasculares siguiendo los principios de la fototermólisis selectiva. En este tipo de láser el medio generador es un colorante fluorescente,

rodamina, disuelto en un solvente líquido, contenido en una cámara transparente rodeada de una lámpara de destellos, que al actuar sobre el colorante hace que libere pulsos de luz amarilla. Con longitudes de onda de 585 profundiza hasta 1,2 mm, con una duración de pulso de 450 µs más corta que el tiempo de relajación térmica de vasos dérmicos pequeños-medianos (1 milisegundo). Este láser ha revolucionado el tratamiento de las malformaciones capilares (manchas en vino de oporto), permitiendo ofrecer resultados resultados inalcanzables por otros procedimientos. Son necesarias de 4 a 10 sesiones. Entre el 70-85% de los pacientes obtiene mejorías del 50-75%, y un 30% mejorías de menos del 50% a pesar de repetidas sesiones.

Pregunta 9.- Respuesta correcta A

- La *fotoquimioterapia o PUVAterapia*, combina radiación ultravioleta A (UVA) (radiación no ionizante del espectro electromagnético de 320-400 nm correspondiente a las longitudes de onda más largas de la radiación ultravioleta) y la administración de un fotosensibilizante, el psoraleno. Desde sus inicios hace más de 30 años, la indicación más importante ha sido la psoriasis. También se ha mostrado eficaz en la dermatitis atópica, vitíligo, linfomas cutáneos de células T en sus estadios iniciales no tumorales y en el tratamiento de la erupción polimorfa limínica.|

Pregunta 10.- Respuesta correcta E

- El *escorbuto* es un trastorno nutricional secundario al déficit de *vitamina C o ácido ascórbico* en la alimentación. La vitamina C actúa como cofactor de la propil-lisil hidroxilasa, enzima de vital importancia para la biosíntesis del colágeno en distintos tejidos del organismo como: piel, mucosas, anexos, vasos sanguíneos, huesos, dientes y en muchos otros procesos biológicos. Las manifestaciones clínicas se reflejan en piel, mucosas y anexos. Las manifestaciones clínicas iniciales son astenia, adinamia, apatía, depresión y fatiga en las piernas. Posteriormente aparecen las manifestaciones clínicas: xeroderma, hiperqueratosis folicular y hemorragias perifoliculares en miembros inferiores; púrpura palpable, hemorragias cutáneas o equimosis en la porción más distal de miembros inferiores. Los pelos "en tirabuzón" y "cuello de cisne". Es frecuente la mala cicatrización de heridas con la consiguiente cornificación de úlceras.

Pregunta 11.- Respuesta correcta E

- El envejecimiento extrínseco es consecuencia de los factores ambientales como el tabaco y los rayos ultravioleta A y B.

Pregunta 12.- Respuesta correcta E

- El proceso de la *fototermolisis selectiva* consiste en la destrucción específica de una estructura celular (cromóforo) debido al aumento térmico inducido por un láser. La fototermolisis selectiva se consigue ajustando de modo óptimo la longitud de onda, la duración del pulso y la frecuencia. La fototermolisis selectiva postula que, para limitar el daño a la diana, el tiempo de duración del pulso debe ser menor que el tiempo de relajación térmico de la diana, siendo éste el tiempo que tarda la diana en perder la mitad del pico de temperatura que alcanza inmediatamente después de la irradiación con láser. Este es el concepto clave para confinar el daño térmico en el objetivo. El tiempo de relajación térmica está directamente relacionado con el tamaño de la diana, como consecuencia la duración del pulso serán diferentes según el grado de confinamiento espacial que deba tener la energía. La termólisis selectiva de estructuras subcelulares, organelas, será de nanosegundos, microsegundos para las células, y milisegundos para los vasos capilares.

Pregunta 13.- Respuesta correcta E

- La *radioterapia*, desde finales del siglo XIX, se ha utilizado en el tratamiento de las enfermedades de la piel. Las patologías donde hoy la radioterapia constituye el tratamiento de elección no son muchos, pero son importantes. La micosis fungoide, algunos linfomas cutáneos de células B y el sarcoma de Kaposi se encuentran entre ellas. Como tratamiento complementario a la cirugía se ha consolidado en numerosos protocolos el uso de la radioterapia coadyuvante en el tratamiento del carcinoma de Merkel. En otro grupo se encuentra no como tratamiento de primera línea, pero si es útil en casos seleccionados, pues se trata de tumores muy radiosensibles, como ciertas formas de carcinoma basocelulares y de espinocelulares.

Pregunta 14.- Respuesta correcta A

- El único uso actual de la radioterapia en enfermedades dermatológicas no tumorales es en *queloides*, donde en combinación tras la cirugía ofrece tasas de curación superior a otros procedimientos.

Pregunta 15.- Respuesta correcta B

- La *elastosis solar* es una condición en la cual la piel sufre daño crónico como resultado de la radiación ultravioleta UVA y UVB.

Pregunta 16.- Respuesta correcta E

- La *estomatitis* aftosa simple presenta entre una a tres úlceras orales que recidivan una a tres veces por año, son cuadros leves, de corta duración, de resolución espontánea.

Pregunta 17.- Respuesta correcta E

- Las *aftas menores* son las más frecuentes, representa el 75% a 85% de los casos de RAS. Afectan a la mucosa oral móvil y no queratinizada de mejillas, labios, piso de la boca y superficie ventral y lateral de la lengua, de tamaño que oscila entre 5 y 10 mm de diámetro, son redondeadas, planas, superficiales, con base grisácea y halo eritematoso, duran entre 10 a 14 días y no dejan cicatriz. La sintomatología suele ser mínima, curando espontáneamente. La recurrencia es poco frecuente, con intervalos de 1 a 4 meses. Se observa con mas frecuencia en niños y adolescentes.

Pregunta 18.- Respuesta correcta B

- La *urticaria inmunológica* se distingue por hipersensibilidad mediada por IgE, que se debe a la liberación de mediadores inflamatorios, como histamina, leucotrienos, prostaglandina, factor activador de plaquetas, factor quimiotáctico de eosinófilos de anafilaxia y factor liberador de histamina por los mastocitos y basófilos.

Pregunta 19.- Respuesta correcta B

- El *síndrome de piel escaldada por estafilococo* es una afección epidermolítica mediada por toxinas exfoliativas que son producidas por ciertos tipos de Staphylococcus aereus. Las cepas del fagp II de estafilococo subtipos 55 y 71 producen toxinas exfoliativas ET-A, ET-B y ET-D, que afectan a la desmogleína-1, que se encuentra en el estrato granuloso de la epidermis, esta resulta en la reducción en la adhesión y, por lo tanto, en la exfoliación microscópica de la piel.
- El *síndrome de piel escaldada por estafilococo*, afecta principalmente a menores de cinco años. La incidencia en los niños es igual en ambos sexos, a diferencia de los adultos en los que la incidencia es mayor en mujeres en la relación 2:1. Rara vez es fatal en niños (1-5%) y en adultos la mortalidad es mayor de 40%. La principal causa de mortalidad es la sepsis.

Pregunta 20.- Respuesta correcta C

- Las indicaciones de la *cirugía de Mohs* en los carcinomas basocelulares son principalmente las localizaciones alrededor de los párpados, orejas, nariz, labios, pliegue nasolabial, frente, cuero cabelludo y zonas de fusión de pliegues embrionario.

Pregunta 21.- Respuesta correcta D

- La *urticaria* es un síndrome reaccional de la piel y las mucosas ante diferentes estímulos etiológicos, que se distinguen por pápulas edematosas dérmicas llamadas ronchas o habores que se manifiestan por placas eritematosas, edematosas, transitorias, de diferente tamaño, asociadas a prurito. Son ocasionadas por el aumento transitorio de la permeabilidad en los vasos sanguíneos de la dermis. La incidencia exacta se desconoce, pero se sabe que afecta principalmente a mujeres de 20 a 40 años de edad, aunque también afecta a hombres. Se estima que 15 a 2 % de la población general tiene a menos un episodio de urticaria a lo largo de su vida. Constituye 1 a 2% de las consultas dermatológicas.

Pregunta 22.- Respuesta correcta A

- En la *urticaria aguda* desde el punto de vista clínico se observa una dermatosis de aspecto policíclico o geográfico, eritematosa, pruriginosa, que tiende a evanescer a la digitopresión, mide desde milímetros a centímetros y desaparece en menos de 24 horas. Si los habones duran más de 24 horas hay que pensar en urticaria-vasculitis. En la *urticaria crónica* las lesiones aparecen intermitentemente durante más de seis semanas.

Pregunta 23.- Respuesta correcta A

- La *porfiria cutánea tarda* es el tipo más frecuente de porfiria, conjunto de enfermedades metabólicas sistémicas, caracterizadas por una alteración en la síntesis del grupo HEMO. Se considera una fotodermatosis. Se manifiesta clínicamente como fragilidad cutánea con formación de vesículas en áreas fotoexpuestas, principalmente dorso de las manos y cara, asociado a prurito ocasional en las zonas afectadas. Se confirma el diagnóstico con la cuantificación de porfirinas en la orina. No presenta síntomas sistémicos.

Pregunta 24.- Respuesta correcta C

- La *reacción fototóxica*, es una reacción de fotosensibilidad no inmunológica causada por fármacos y otros compuestos químicos. Este tipo de reacción constituye el 95 % de las reacciones de fotosensibilidad por fármacos. La minociclina está entre las causas de fototoxicidad. Es una reacción de la piel producida por la interacción de la piel y la exposición entre una sustancia química fotosensibilizante y la exposición a la radiación electromagnética de espectro entre luz visible y radiación ultravioleta. Las lesiones se presentan en zonas expuestas a la luz y se caracteriza por eritema, edema, vesículas, ampollas y prurito.

Pregunta 25.- Respuesta correcta E

- Las cicatrices del acné son difíciles de eliminar, y ningún tratamiento es el mejor de todos. La combinación de estos puede mejorar la apariencia de la piel, según el tipo de cicatriz y la gravedad de las cicatrices. Se pueden realizar:
- Dermoabrasión: Procedimiento reservado para cicatrices más graves. Consiste en retirar la capa superior de la piel con un cepillo que gira rápidamente u otro dispositivo. Las cicatrices superficiales pueden eliminarse por completo, y las cicatrices más profundas del acné pueden notarse menos.
- Exfoliación química: El médico aplica una solución química al tejido con cicatrices para quitar la capa superior de la piel y minimizar la apariencia de las cicatrices del acné. Pueden hacerse exfoliaciones superficiales, medias y profundas. radiofrecuencia
- Láser: Esta técnica es cada vez más utilizada y a menudo se usa en cicatrices que antes se trataron con dermoabrasión. Las fuentes de luz pulsada y los dispositivos de radiofrecuencia ayudan a que las cicatrices sean menos visibles sin dañar la capa externa de la piel. Los resultados son sutiles., y es probable que se deba repetir los tratamientos.
- Rellenos de tejido blando: Las inyecciones de colágeno, grasa u otras sustancias debajo de la piel puede rellenar la piel de la hendidura de la cicatriz

Pregunta 26.- Respuesta correcta D

- *La púrpura senil*, también conocida como púrpura de Bateman, es una condición de la piel que suele afectar a personas mayores cuya piel ha sufrido el deterioro por el paso del tiempo. Se debe a aumento de la fragilidad vascular por daño del tejido conectivo de la dermis causado por la exposición crónica al sol y el envejecimiento. Se caracteriza clínicamente por manchas violáceas o lesiones equimóticas en la piel del área foto expuesta. Suele aparecer en manos y brazos.

Pregunta 27.- Respuesta correcta B

- La *variante hipertrófica del liquen plano*, es una forma clínica crónica y muy pruriginosa, localizadas principalmente en las extremidades inferiores, zonas pretibial de las piernas y en los tobillos y dorso de las manos.

Pregunta 28.- Respuesta correcta C

- La e*nfermedad de mano, pie, boca* es una enfermedad exantemática viral, causada principalmente por Coxsackie A16, con una sintomatología típica consistente en fiebre, exantema pápulo-vesicular en manos, pies y boca. Ocurre principalmente en niños menores de 10 años de edad. El periodo de incubación oscila entre 3 y 7 días. Las manifestaciones clínicas van precedidas por un periodo prodrómico de 12 a 24 horas con ligera fiebre, malestar general y ligera sintomatología respiratoria o dolor abdominal de 1 a 2 días. Posteriormente aparecen vesículas en la cavidad oral que rápidamente se ulceran, y después aparecen las vesículas en manos y pies. El diagnóstico es clínico. Las lesiones desaparecen espontáneamente en 7 a 10 días.

Pregunta 29.- Respuesta correcta A

- La *alopecia cicatrizal* es una dermatosis de etiología múltiple, en la cual el grupo de las enfermedades colágeno vasculares, principalmente el *lupus eritematoso cutáneo*, ocupa uno de los primeros lugares. El lupus eritematoso cutáneo induce el desarrollo de un importante componente inflamatorio que conlleva a la destrucción del folículo piloso y el desarrollo de alopecia permanente.

Pregunta 30.- Respuesta correcta B

- La *cirugía de Mohs* se utiliza para el tratamiento del cáncer de piel no melanoma. Si bien la técnica se utilizó en un principio para el tratamiento del epitelioma basocelular y espinocelular, el número de indicaciones crece día a día. Las indicaciones de la cirugía de Mohs en los epiteliomas basocelulares, es para las localizaciones en o alrededor de los párpados, orejas, nariz, labios, pliegue naso labial, frente, cuero cabelludo y zonas de fusión de pliegues embrionarios.

Pregunta 31.- Respuesta correcta D

- *Alopecia areata* constituye una causa muy común de alopecia no cicatricial. Es una enfermedad autoinmunitaria específica de órgano.

Pregunta 32.- Respuesta correcta C

- *Los fomentos* son soluciones acuosas que se aplican como paños húmedos en los estados agudos de la piel. Actúan por evaporación, disminuyen la inflamación, la exudación y la irritación. Se emplea en casos de dermatitis aguda, intertrigo por cándida, infecciones herpéticas. Se aplican por lo general 30 minutos 3 a 4 veces al día.

Pregunta 33.- Respuesta correcta C

- El *nevo sebáceo de Jadassohn* actúa como un factor predisponente para el desarrollo en especial del carcinoma basocelular. Entre el 30-50% de los casos de nevus sebáceo va a desarrollar un tumor anexial o un carcinoma basocelular en la edad adulta. En un estudio se encontró un 5,6 % de desarrollo de carcinoma basocelular en un grupo de 77 pacientes con nevo sebáceo de Jadassohn.
- La *queratosis actínica* es el principal precursor del carcinoma escamoso o epidermoide cutáneo. Existen en la actualidad debates para considerar la queratosis actínica como un carcinoma epidermoide intraepidérmico. El 60% de los carcinomas epidermoides invasivos cutáneos se desarrollan sobre queratosis actínicas clínicamente evidentes.
- La complicación más importante del *liquen plano oral* es el desarrollo de un carcinoma oral de células escamosas.
- Los *nevus melanocíticos* no se asocian a carcinomas basocelulares. Las queratosis seborreicas raramente se asocian a otras neoplasias cutáneas como carcinomas basocelulares, espinocelulares, enfermedad de Bowen, queratoacantomas y melanomas, y en estos casos lo más frecuente es que la lesión se encuentre adyacente o contigua a ella.

Pregunta 34.- Respuesta correcta E

- Ulcera, es una pérdida de sustancia que afecta la epidermis, dermis y, en ocasiones a planos más profundos, con extensión, forma y profundidad variables.

Pregunta 35.- Respuesta correcta C

- La técnica de *dermoabrasión* con dermoabradores no se debe realizar en pacientes con infección por VIH por el riesgo de adquirir la enfermedad por las partículas de sangre y tejido que salen volando en cada operación. La llegada de los equipos láser, ofrecen los mismos beneficios que la dermoabrasión, pero sin los riesgos inherentes a la diseminación de material probablemente infectante.

Pregunta 36.- Respuesta correcta A

- El *eczema dishidrótico* es una dermatosis inflamatoria crónica con múltiples causas. Su patogenia no se encuentra completamente dilucidada. Sobre la base de los hallazgos cutáneos se sugiere que sería un proceso mediado por el perfil de acción Th2. El eczema dishidrótico representa el 5-20% de los eczemas de las manos y solo un 10% de las ocasiones hay afectación simultánea de manos y pies. Suele afectar a personas entre los 15 y 30 años; pero puede afectar a cualquier edad. El cuadro clínico se caracteriza por la aparición de pequeñas vesículas de 0,5 a 2 mm de diámetro, intensamente pruriginosa, distribuidas simétricamente, que suele iniciarse en las caras laterales y pulpejos de los dedos sobre piel no eritematosa, y que se extiende frecuentemente a las palmas y las plantas. Ocasionalmente las vesículas pueden coalescer formando ampollas, que cuando se secan da lugar a descamación. Algunos pacientes presentan brotes anuales que duran de 3 a 4 semanas, a principios de verano, seguidos de largos periodos libres de enfermedad. Responden bien al tratamiento de corticoides tópicos.

Pregunta 37.- Respuesta correcta A

- En el *eczema* las vesículas son siempre intraepidérmicas.

Pregunta 38.- Respuesta correcta B

- La respuesta es *intertrigo candidiásico. Las dermatitis del pañal* en los lactantes tienen varias causas, pero la cándida es más prevalente en esta área, sobre todo si la piel esta afectada por esta dermatitis. La manifestación clínica es característica de infección por Cándida albicans, con la piel eritematosa, brillante, con fisuras en el fondo de los pliegues y lesiones satélites pustulosas

en la periferia, que se rompen dejando un collarete descamativo. En la dermatitis irritativa del pañal no se encuentran lesiones satélites. La *dermatitis seborreica* presenta eritema con descamación superficial, de bordes mejor delimitados, sin fisura en los pliegues ni lesiones satélites. En la psoriasis se observa placas eritematoescamosas bien delimitadas, con descamación nacarada, y otras localizaciones. El impétigo presenta costas melicéricas.

Pregunta 39.- Respuesta correcta D

- Pacientes afectados con dermatitis atópica, con daño en la barrera cutánea pueden tener complicaciones de la infección por virus del herpes simple, denominado *eczema herpeticum*. La clave para el diagnóstico es la morfología de las lesiones (vesículas que progresan a vesículo-pústulas umbilicadas y que pueden coalescer formando placas costrosas) y la alteración del estado general.

Pregunta 40.- Respuesta correcta C

- La infección por el virus del Molluscum contagiosum está universalmente distribuida. La clínica es muy característica que rara vez se usan otras técnicas diagnósticas.

Pregunta 41.- Respuesta correcta B

- El diagnóstico es *eritrasma*, una infección superficial causada por el bacilo Gram positivo Corynebacterium minutissimun, Afecta áreas intertriginosas como las ingles, axilas y pliegues submamarios, siendo la causa más frecuente de infecciones bacterianas interdigitales. Se caracteriza por placas marrón anaranjadas, asintomáticas o ligeramente pruriginosas. Hay que diferenciarlo de la psoriasis, candidiasis, dermatofitosis e intertrigos. El examen con la lámpara de Wood nos ayuda a confirmar esta patología..

Pregunta 42.- Respuesta correcta A

- El *eritema migratorio crónico* es la lesión característica del estadio precoz de la enfermedad de Lyme. Aparece a los 3-32 días de la transmisión de la *Borrelia burgdorferi*, que se produce a las 48-72 horas del anclaje de la garrapata, por lo que conviene una extracción temprana de la misma. Se inicia con una mácula o pápula que crece centrífugamente aclarándose en nel centro. La presencia de un área rojiza central con una costra puntiforme en el centro de la lesión sugiere una picadura de insecto.
- El *granuloma anular* es una afección crónica de la piel que produce una erupción cutánea con relieve con forma de anillo; en general afecta las manos y los pies de los adultos jóvenes. El *eritema anular centrífugo* es una reacción inflamatoria de origen desconocido que se presenta como múltiples máculas o pápulas eritematosas asintomáticas, con crecimiento centrífugo y aclaramiento central que da un patrón anular, de expansión rápida, de entre 2 y 3 mm por día, pudiendo alcanzar gran tamaño, alcanzando en ocasiones hasta 10 cm de diámetro, con predilección por el tronco, glúteos y los muslos. El eritema pigmentado fijos es una forma de toxicodermia, que se caracteriza por la aparición súbita de máculas eritematovioláceas, circulares u ovales, únicas o múltiples, que suceden en una localización específica de forma recurrente. Es ocasionada por fármacos en un 85-100%.

Pregunta 43.- Respuesta correcta C

- La *tricomicosis axilar*, también denominada tricobacteriosis o tricomicosis palmelina, es una infección superficial cutánea frecuente causada por bacterias del genero Corynebacteriums spp., sobre todo por C. flavescens. Suele afectar al pelo de las axilas, aunque también del pubis y de la región perianal y, de forma excepcional el cuero cabelludo. Se caracteriza por la formación de nódulos pilosos. El diagnóstico se realiza por microscopía y dermatoscopia de masas bacterianas y confirmado por cultivo. Clínicamente se confunde como piedra blanca y pediculosis.
- La *tricorrexis nodosa* o *triconodosis* es una displasia pilosa asociada a fragilidad capilar. Se considera resultado de una respuesta anómala del tallo piloso frente a las agresiones externas y clínicamente se caracteriza por la presencia de cabellos de diferente longitud, secos, de aspecto deslustrado, quebradizo y con pequeños nódulos blanquecino-grisáceos o amarillentos distribuidos en número variable y de forma irregular a lo largo del tallo. Estas formaciones nodulares corresponden a zonas de fracturas transversales y a través de ellas el puede romperse por completo, observándose áreas de alopecia en el cuero cabelludo. El *moniletrix* es una displasia poco frecuente, en la que se producen sucesivos adelgazamientos del tallo piloso, que da lugar a un pelo frágil, corto y de aspecto seco y deslustrado. *Pediculosis* en una infestación por piojos. Se observa en el sitio de la picadura máculas o pápulas de 2 a 3 mm entre horas y días después

de la picadura e incluso una reacción urticariforme, siendo el prurito muy frecuente. La *piedra blanca* y *piedra negra*, puede afectar cualquier sitio del cuerpo, pero se localizan con más frecuencia en cuero cabelludo, cejas, pestaña, barba, axilas y pubis. La piedra blanca es una infección superficial, asintomática y crónica, producida por el hongo del género Trichosporum, que afecta los tallos pilosos externamente sin invadirlos. Se presenta como concreciones pequeñas que inicialmente pueden ser no visibles, únicamente palpable, que después forman nódolos bien definidos de 1 mm de diámetro, de color blanquecino o café claro, de consistencia blanda y que rodean los tallos pilosos sin invadirlos. Es asintomática. La *piedra negra* se denomina también tinea nudosa o tricomicosis nodular, se asemeja mucho a la piedra blanca, es causada por un hongo dematiáceo Piedraia hortae. En las fases iniciales puede reconocerse por producir un sonido metálico al peinar el pelo. Es típica la afectación del cabello, donde produce concreciones o nódulos pigmentados color café o negro, duros, firmemente adheridos y que raramente fracturan el pelo. Son muy raros en el vello axilar y púbico.

Pregunta 44.- Respuesta correcta B

- La inflamación del tejido celular subcutáneo, clínicamente se manifiesta como nódulo. El nódulo es una lesión elemental circunscrita, mayor de 1 cm de diámetro, de contenido sólido. Suele ser de tipo inflamatorio o tumoral.

Pregunta 45.- Respuesta correcta A

- Los *fomentos* son una forma de aplicación de una solución. Los *fomentos* son soluciones acuosas que se aplican como paños húmedos. Se utilizan principalmente para el tratamiento de afecciones dermatológicas agudas.

Pregunta 46.- Respuesta correcta E

- Las *aftas menores* son las más frecuentes, representa el 75% a 85% de los casos de RAS. Afectan a la mucosa oral móvil y no queratinizada de mejillas, labios, piso de la boca y superficie ventral y lateral de la lengua, de tamaño que oscila entre 5 y 10 mm de diámetro, son redondeadas, planas, superficiales, con base grisácea y halo eritematoso, duran entre 10 a 14 días y no dejan cicatriz 3. La sintomatología suele ser mínima, curando espontáneamente. La recurrencia es poco frecuente, con intervalos de 1 a 4 meses.

Pregunta 47.- Respuesta correcta C

- Las *aftas mayores* (periadenitis mucosa necrótica recurrente o enfermedad de Sutton), representan entre el 10% y 15% de las RAS. Son lesiones de tamaño mayor de 10 mm de diámetro, duran más de 14 días, afectan a mucosas queratinizadas y no queratinizadas, son lesiones más profundas, curan dejando cicatriz. Pueden durar semanas o meses y se pueden presentar con mucho dolor, fiebre, disfagia y compromiso del estado general. Se localizan de preferencia en la parte posterior de la cavidad oral, en particular en el paladar blando, pared faríngea y tonsilas. Las recurrencias son frecuentes e imprevisibles. Se asocia a la infección por VIH.

Pregunta 48.- Respuesta correcta A

- Las *aftas herpetiformes* representan entre el 5% a 10% del total de las aftas, son las más pequeñas, con tamaño menor de 5 mm de diámetro, duran entre 10 y 14 días; afectan a mucosas no queratinizadas, no dejan cicatriz. Se caracterizan por episodios múltiples recurrentes en que aparecen al mismo tiempo entre 10 y 100 úlceras pequeñas, de 2 a 3 mm de diámetro, que tienden a coalescer, de manera similar a lo que se observa en las infecciones virales.

Pregunta 49.- Respuesta correcta D

- La *estomatitis aftosa recurrente* es una de las patologías más frecuentes de la mucosa oral, que afecta del 5% a 20% de la población. Se caracteriza por la presencia de erosiones o ulceraciones dolorosas y recurrentes que afectan la mucosa oral no queratinizada, a intervalos que varían de días a meses. Aún, cuando se conocen múltiples factores predisponente de su desarrollo y su asociación con algunas enfermedades sistémicas, la verdadera causa de las lesiones se desconoce.
- En la actualidad se clasifica en *aftosis simple* caracterizada por cuadros leves, de corta duración, de resolución espontánea y sin repercusión sistémica; y aftosis compleja, que se diferencia por su severidad y asociación con patologías sistémicas.

Pregunta 50.- Respuesta correcta C

- En la *aftosis complejas* existen ataques frecuentes e intensos con la presencia casi continua (más de 10 recurrencias al año) de múltiples aftas orales (más de 3) o aftas orales y genitales recurrentes con brotes más prolongados, con exclusión de enfermedad de Behcet.

Un adiós a Zuño

Francisco Bravo-Puccio

Me permito escribir estas líneas para recordar al Profesor Doctor Zuño Burstein Alva, nuestro querido Zuño, quien partió de este mundo el 17 de noviembre de este año, dejando una senda imborrable en la dermatología y en la medicina peruana.

Zuño nació el 18 de octubre de 1930, en la ciudad norteña de Chiclayo. Su madre pertenecía a la familia Alva, de ascendencia cajamarquina, mientras que su padre era de origen judío rumano, que llegó a estas tierras y se enamoró de su madre e inició la familia. Zuño tenía dos hermanas, una arquitecta y otra, la Doctora Sonia Burstein, que también estudió medicina, dedicándose a la microbiología en la Facultad de Medicina de San Fernando y en la práctica privada.

Zuño relata con mucho cariño la influencia de su madre en sus intereses futuros. Ella le regaló el libro Cazadores de Microbios, de Paul de Kruff. Según sus propias palabras, su lectura lo llevó a despertar una gran curiosidad por las ciencias naturales, imaginándose en el futuro como botánico, biólogo y despertando su vocación por la medicina. Zuño refería que esa curiosidad por la naturaleza explicaba su afición por los peces y la pecera que adornaba su consulta privada.

Zuño inició su escolaridad primaria en el Colegio San José de Chiclayo, donde el director era de origen alemán y propulsor de una férrea disciplina que, creo, influyó mucho en el carácter futuro de nuestro recordado maestro. Posteriormente la familia se mudó a Lima y Zuño terminó su secundaria, a mucha honra según sus propias palabras, en el famoso y respetado Colegio Guadalupe de la Avenida Alfonso Ugarte, cuna de grandes e ilustres peruanos.

Cuando decide estudiar medicina, postula e ingresa a San Fernando. Desde muy temprano en su carrera médica, visitaba hospitales, incluyendo el consultorio de dermatología del Hospital 2 de mayo. Así, se hizo asistente libre de esa consulta y empezó a demostrar su inclinación por los asuntos gremiales. Zuño, en una entrevista al Boletín

de los Institutos Nacionales de Salud, nos revela que él llegó a ser presidente de la Asociación de Asistentes Libres del referido Hospital así también como el primer secretario de la Federación Médica Peruana.

El Dr. Burstein obtiene su Bachillerato en Medicina y su título de la Universidad de San Marcos en el año de 1957. Entre los años 1958 y 1960 sigue estudios de especialización en dermatología en el Instituto de Medicina Tropical de Hamburgo, Alemania, y en la Clínica dermatológica Universitaria de la misma ciudad. El Doctor Burstein continua estudios posteriores de la especialidad en la Facultad de Medicina de la Universidad Hebrea de Jerusalén. Esto último gracias a una beca otorgada por el gobierno alemán en mérito a un convenio entre el gobierno peruano y el gobierno alemán con el propósito de iniciar el desarrollo de un Instituto de Medicina Tropical en Lima.

Cuando ocurre el cisma de la Facultad de Medicina San Fernando, el que dio origen a la formación de una nueva escuela de Medicina, la que es hoy Universidad Peruana Cayetano Heredia, el Dr. Burstein, a su regreso en 1962, opta por permanecer en San Marcos, y recibe el encargo de mantener la cátedra de Dermatología. Es así que es nombrado Jefe Instructor en la Cátedra de Enfermedades

Infecciosas Tropicales y Parasitarias, además de ostentar el cargo de profesor auxiliar en la Cátedra de Dermatología y Sifilografía, recibiendo además el encargo de la organización y la coordinación de la Cátedra de Dermatología que se mudaba a una nueva sede en el Hospital 2 de Mayo. Posteriormente es nombrado Profesor Principal de Medicina Tropical, así como Profesor Principal de Dermatología, y pasa a ocupar el cargo de Jefe de Consultorios Externos y Unidades Periféricas, así como el de los programas especiales del ya constituido Instituto de Medicina Tropical Daniel A. Carrión de la Universidad Nacional Mayor de San Marcos, donde llegó a ser Director Interino y más adelante jefe del Servicio de Lepra y Dermatología Sanitaria en convenio con el Ministerio de Salud.

Luego de varios años en el Instituto de Medicina Tropical, pasa a condición de Profesor Emérito, pero prolonga su carrera académica en los Institutos Nacionales de Salud, donde desempeña la Jefatura de Servicio de Lepra y luego del servicio de Dermatología Sanitaria. Es en esos años donde es invitado a ser director de la Revista Médica Experimental y Salud Pública, publicación periódica de mucho prestigio, cargo que mantuvo hasta su partida.

El Profesor Doctor Zuño Burstein Alva recibió muchos reconocimientos durante su carrera profesional, incluyendo su nombramiento como Maestro de la Dermatología Ibero Latinoamericana , por el Colegio Ibero Latinoamericano de Dermatología (CILAD) en el año 2005; su condecoración de la orden Cayetano Heredia del Ministerio de Salud en el grado de gran magister, en base a su destacada trayectoria profesional y abnegada labor docente en el ámbito de la investigación y educación médica en el Perú, en el año 2011; las Palmas Magisteriales, en el grado de Amauta, que recibió de manos del Ministro de Educación en el 2016; y la Medalla al Mérito en Salud, de la Academia Peruana de Salud en el año 2014.

Zuño siempre estuvo presente en las importantes sociedades latinoamericanas, como lo son el Colegio Ibero Latino Americano de Dermatología (CILAD); así también, desempeñó un papel importante como miembro fundador de la sociedad denominada Reunión Anual de Dermatólogos Latinoamericanos (RADLA), en 1972. De su periodo de delegatura por el Perú ante el CILAD, nace la iniciativa para establecer el capitulo peruano correspondiente del CILAD, llamado CILAD-Perú, que con el devenir del tiempo se acabó transformando en lo que hoy es el Círculo Dermatológico del Perú.

En una nota más personal, conocí a Zuño alrededor de 1992, cuando regresé a trabajar al Perú luego de algunos años en el extranjero. Desde el primer momento me impresionó como un hombre dinámico, activo, increíblemente responsable en cuanto a cualquier misión que se le asignaba. El me hizo una invitación personal para participar activamente en lo que fue inicialmente denominado el Capítulo Peruano del Colegio Ibero Latino Americano de Dermatología, que luego pasó a ser el Circulo Dermatológico del Perú, siendo él su primer presidente y yo el segundo. Su energía, su fuerza y su empeño fueron determinantes para sacar adelante ese proyecto, lo que sin ninguna duda alguna resultó en una reactivación de la Dermatología Peruana, expresada a partir de ese momento, como una competencia sana y respetuosa entre el Círculo Dermatológico del Perú y la Sociedad Peruana de Dermatología. Si no fuera por Zuño, esa competencia entre ambas instituciones no se habría dado y la dermatología peruana no sería lo que es hoy. Hoy ambas sociedades son reconocidas como sociedades médico-científicas igualmente representativas de la dermatología peruana ante el Colegio Médico del Perú, y también son ambas reconocidas como tal por la Liga Internacional de Sociedades Dermatológicas. No es casualidad que el Dr. Burstein haya tenido un rol importantísimo en la creación de ambas entidades. Producto de su prestigio internacional y su empuje se han logrado hacer dos muy éxitos congresos RADLA en el Perú, en los años 2004 y 2015, y se tiene un tercero programado para el 2024. Zuño también siempre participó activamente en las discusiones clínicas de nuestro querido Qara Raymi, una presentación de casos clínico-patológicos de calidad excepcional, que ha evolucionado hasta convertirse en un clásico de la dermatología peruana y latinoamericana. El Dr. Burstein siempre ha estado presente en los Congresos Peruanos de Dermatología organizados por la Sociedad Peruana de Dermatología y fue invitado especial en la conmemoración por los 50 años de su fundación.

Zuño nunca podía dejar de interesarse por la Salud Pública, y luego de retirarse de la universidad, pasó a ocupar un rol activo en la Academia Peruana de Medicina, a donde también me invitó a participar. Zuño era incansable, y yo quedaba francamente rezagado comparando mi actuación con la suya, donde no había ni domingos ni feriados si de por medio se le había asignado una tarea a cumplir.

Su producción académica estuvo mayormente dedicada a la Lepra y a otras enfermedades infecciosas de gran importancia social, como la leishmaniasis, las micosis subcutáneas o la enfermedad de Carrión, que eran prevalentes pero que recibían poca atención en las esferas oficiales. Zuño, sin lugar a duda, fue un pionero en la importancia de la dermatología en la salud pública, un concepto que ahora

es muy actual y que se refleja hoy en día en la relevancia que tienen hoy las enfermedades desatendidas en el mundo, como se le conocen en inglés con el término "Neglected Diseases".

Zuño es para mí, la imagen mas viva que puedo tener del Señor Profesor Doctor de la Escuela Europea, con un conocimiento no sólo científico, sino humanístico que también abarcaba la repercusión social de muchas enfermedades dermatológicas e infecciosas.

Queda en la memoria de la mayoría de nosotros que tuvimos el privilegio de conocerlo, la imagen de un maestro, de un médico ejemplar, de un académico, de un hombre con gran sensibilidad social.

De él he aprendido mucho, y el mejor recuerdo es de su formación humanista, donde se combinaba ciencia, pedagogía, responsabilidad social y disciplina.

Querido Profesor Doctor Zuño Burstein Alva, mi sincero adiós y mi reconocimiento a un gran hombre que ha dejado su huella imborrable en la Medicina y en la Dermatología Peruana.

Diciembre del 2021

Información para los autores

Dermatología Peruana se reserva el derecho de publicar solo los trabajos aprobados por el Comité Editorial y hacer modificaciones, en la forma, para preservar el estilo de la revista. Se respetará el orden de recepción.

Los editores no se responsabilizan por las expresiones y conceptos vertidos en los trabajos donde se precisa el autor

El autor principal remitirá el trabajo en el que deberá expresar claramente la autoría, transferencia de derechos de edición y su dirección postal. El Comité Editorial comunicará la aceptación. El autor(es) conservará(n) una copia en razón de que los trabajos presentados no serán devueltos.

El trabajo será remitido al Comité Editorial en original y, en formato A4, con márgenes mínimos de 2,5 cm en una sola cara, a doble espacio, sin enmendaduras, numeradas en forma consecutiva. No excederá el número de páginas establecido para cada tipo de sección; las tablas e ilustraciones, serán adjuntadas en hoja aparte al final del manuscrito.

Solo se usará abreviaturas estándar, deben ser evitadas en el título y en el resumen. Utilizar la palabra completa seguida de la abreviatura entre paréntesis en la primera mención de esta.

DERECHOS DE REPRODUCCIÓN (©)

Sociedad Peruana de Dermatología

CONSIDERACIONES ÉTICAS EN LA CONDUCTA Y REPORTE DE LA INVESTIGACIÓN

Autoría y contribución

Autoría

Un autor es considerado como alguien que ha realizado una contribución intelectual substancial para la realización del estudio.

El Comité Internacional de Editores de Revistas Médicas recomienda los siguientes criterios para determinar autoría de un trabajo:

- Contribuciones substanciales en el concepto y diseño, o recolección de datos, o análisis e interpretación de datos.
- Diseño del artículo o revisión crítica importante para el contenido temático.
- Aprobación final de la versión para ser publicada

Los autores deben cubrir los tres criterios para ser considerados como tales. El financiamiento, recolección de datos o supervisión general por sí solas no justifican la autoría de un estudio. Cuando se realiza un estudio multicéntrico se debe identificar a las personas que toman completa responsabilidad por el manuscrito. Al enviar un estudio de autoría grupal se debe especificar el nombre del grupo así como el listado de los miembros del mismo que se consideren autores y el autor correspondiente deberá estar preparado para explicar el por qué de la selección y orden de los mismos. Otros miembros del grupo o colaboradores serán listados en los Agradecimientos. Todos los autores deben haber participado de manera suficiente para aceptar responsabilidad pública por el estudio.

No es rol de los editores hacer decisiones sobre autoría/contribución o ser juez en los conflictos de intereses relacionados a autoría.

Contribuidores listados en Agradecimientos

Todas las personas que hayan contribuido al estudio pero no completen los criterios de autoría deberán ser listadas en la sección de Agradecimientos. Por ejemplo personas que contribuyeron con apoyo técnico, ayuda de redacción, o un departamento que otorgó apoyo general, o financió el estudio.

Personas que contribuyeron de manera significante pero que no cubren los criterios de autoría deben ser listadas bajo títulos de "Investigador Clínico" o Investigador Participante" y sus funciones o contribuciones ser descritas, como por ejemplo "ayudó como consejero científico", "revisión crítica del diseño del estudio", "recolección de datos" o "atención de pacientes del estudio".

Conflictos de intereses

Los conflictos de intereses existen cuando un autor o la institución en la que trabaja, el revisor o el editor tienen una relación financiera o personal que puede influenciar inapropiadamente sus acciones.

Para evitar estos conflictos se requiere del autor el envío de los nombres de aquellas personas que hayan colaborado en la investigación bien sea de manera sustancial o solo como asesores, así como las instituciones a las que pertenecen los investigadores y/o de donde hayan obtenido financiamiento. En el caso que alguna institución subvencionadora del estudio obtenga beneficio alguno con los resultados de tal se exigirá del autor una declaración jurada donde afirme: "su acceso a todos los datos y la plena responsabilidad por la integridad de los mismos y la legitimidad del análisis". Si el autor considera que pueda haber algún tipo de conflicto de intereses debe hacerlo saber al editor junto al envío del manuscrito.

Privacidad y confidencialidad

Los pacientes tienen derecho a su privacidad, la cual no debe ser infringida sin su consentimiento previo, es por ello que se recomienda a los autores no develar información que pudiera identificar al paciente, bien con el nombre o las iniciales de este o el número de Historia Clínica o código de exámenes auxiliares, entre otros. En caso que se considere trascendental el material que pueda identificar al paciente (ej. fotografías) se deberá tener el consentimiento del paciente o tutor para su publicación. Se debe buscar mantener en el anonimato la identidad de los pacientes, enmascarar los ojos con una barra negra no se considera protección de dicho anonimato.

Protección de los derechos de los sujetos de estudio

En el caso de que los sujetos de estudio sean personas, los autores deben especificar que los procedimientos realizados fueron previamente aprobados por un comité de ética y según los estándares de la Declaración de Helsinki. En caso de dudas los autores deben explicar el porqué de sus procedimientos y demostrar que un comité de la institución revisó y aprobó la realización del estudio.

Publicación redundante

Dermatología Peruana, con la intención de respetar las bases de las leyes internacionales de copyright, conducta ética y costo beneficio del empleo de recursos, no publica artículos previamente reportados en otras revistas. Esto no incluye artículos rechazados por otras revistas o un reporte completo que siga a una investigación preliminar.

EXTENSIÓN Y PRESENTACIÓN DEL MANUSCRITO

Los manuscritos presentados deben ser enviados con la siguiente información:

- Título y autor. En esta parte señale el título en forma concisa pero explicita, si es necesario, agregar un subtítulos, ambos en castellano e inglés. Además, debe consignarse claramente el nombre completo del autor(es), su grado académico más importante, afiliación institucional y dirección para correspondencia, debe incluir Nombre completo, mayor grado alcanzado, dirección, teléfono, fax, correo electrónico.
- Resumen y palabras claves en castellano e inglés. Es imprescindible exponer el texto en forma concisa, los objetivos, los procedimientos básicos, hallazgos, principales conclusiones, con énfasis en los aspectos nuevos e importantes del estudio. No debe excederlas 250 palabras. Consignar de 3 a 10 palabras claves, las cuales son frases cortas en inglés y castellano con el fin de facilitar la indexación del trabajo. Se recomienda utilizar

las descripciones en ciencias de la salud de DeCD del Bireme, basada en la Medical Subjects Headings (MeSH)® Index Medicus; si los términos no se ubican en estas listas, usar las expresiones corrientes.

– Ilustraciones, envíe las diapositivas o fotografías originales, a color o en blanco y negro; solo se publicará el material de buena calidad fotográfica. Debe indicarse claramente el lado superior e inferior, así como la leyenda de cada ilustración.

– Referencias bibliográficas. Las Referencias deben ser numeradas consecutivamente en el orden en que son mencionadas en el texto, tablas y leyendas, en números arábigos, entre comas o entre paréntesis. En el caso de las referencias de tablas y figuras se seguirá la secuencia según la primera identificación de la tabla o figura en el texto. La lista de referencias bibliográficas se acompañará en hojas aparte, al final del artículo, y se enumerarán consecutivamente según el orden de su aparición en el texto, ajustándose la forma de presentación a las normas dadas por el Comité Internacional de Editores de Revistas Médicas (http://www.icmje.org/index.html).

Los títulos de revistas deben ser abreviados de acuerdo al estilo usado en Index Medicus. También se puede consultar la lista de Revistas indexadas en Medline, se puede acceder a ella a través de la página web de la Librería Nacional de Medicina (*Library's web site*).

Se invita a los autores a consultar la página de la National Library of Medicine's Citing Medicine donde se recomienda más detalladamente los formatos de citación de diversos tipos de referencias.

A continuación se presenta algunos ejemplos.

- Libros: Benett EG ed. Fundamentals of Cutaneous Surgery. Washington DC: Mosby Company, 1998; 532-5.
- Capítulos de libros: Ramos W, De Amat F, Galarza C, Ortega-Loayza AG. Cutaneous Arsenicism in Latin America: A Public Health Problem. En: Gosselin JD, Fancher IM. Environmental Health Risks: Lead Poisoning and Arsenic exposure. New York: Nova Publishers; 2009.
- Articulos de revistas: Galarza C, Gutiérrez EL, Ramos W, Tello M, Ronceros G, Alvizuri S, et al. Endemic pemphigus foliaceus in a pregnant woman. Report of one case. Rev Med Chil. 2009; 137:1205-8.
- Pagina web: Gobierno de Australia. Cancer in Australia 2001 [Documento en Internet]. Sydney: Australian Institute of Health and Welfare; 2004 [Fecha de acceso: Abril 2009] disponible en: http://www.aihw.gov.au/publications/index.cfm/title/10083
- Tesis: Murry BP. The role of heparanase in malignant melanoma and the Development of a brain slice model to study mechanisms of brain metastatic melanoma in vivo [Tesis para optar el título de Master en Ciencias]. Louisiana: Louisiana State University; 2005.

– Fuente de financiamiento: deben incluirse siempre, en caso que no se haya recibido financiamiento, se tendrá que indicar 'autofinanciado'.

– Agradecimientos: Siempre que sea necesario.

SECCIONES DE LA REVISTA

Las secciones de la revista comprenden Trabajos de Investigación, Investigaciones cortas, Artículos de Revisión, Comunicaciones Breves, Reseña de Libros, Revista de Revistas y Cartas al Editor.

La extensión máxima es de 2500 palabras para Artículos de Investigación, 1500 para investigaciones cortas y comunicaciones breves, 3000 palabras para Artículos de revisión y 1000 para Reseña de Libros, Revista de Revistas y Cartas al Editor, contados desde el título.

En lo posible se debería enviar un máximo de 4 fotos y 5 tablas y/o gráficos por artículo.

Trabajos de investigación

En esta sección se incluye trabajos de investigación sobre aspectos clínicos, terapéuticos y/o de laboratorio, debe incluir:

– Introducción, señala la sustentación, los objetivos y el propósito justificación del estudio.

– Material y Métodos, describe en forma concisa el objeto del estudio, se señala los métodos y procedimientos para la replicación y reproducción de los resultados; debe detallar el método estadístico empleado; si menciona medicamentos, instrumentos equipos médicos con nombres comerciales, deben ser señalados con ® seguido del nombre genérico respectivo.

– Resultados, presentarlos en secuencias lógicas, no repetir los datos de los cuadros, ilustraciones o ambos. Destaque los más importantes. No más de 6 tablas y/o figuras en hojas separadas con la numeración y el título en la parte superior y la leyenda o explicación en la parte inferior. Los dibujos a mano, alzada son inaceptables.

– Discusión, aborda solo los aspectos nuevos más importantes relacionados con otros trabajos, incluye las conclusiones concordantes con los objetivos del trabajo. Si se justifica, proponer nuevas hipótesis e incluir recomendaciones.

– Referencias bibliográficas en máximo de 25.

Investigaciones cortas

Estos artículos son resultados de investigación, pueden incluirse avances preliminares de investigaciones que por su importancia requieren una rápida publicación, estos deberán estar redactados hasta en diez páginas (sin contar tablas y figuras). El resumen en español e inglés es no estructurado y tiene un límite de 150 palabras con tres a cinco palabras clave. Contiene una introducción, materiales y métodos, resultados y una discusión de manera concisa. Puede incluirse hasta cuatro tablas o figuras y no más de 15 referencias bibliográficas.

Artículos de Revisión

Versan sobre temas importantes, pueden incluir con ilustración casuística propia y según su trascendencia ser de mayor extensión que los Artículos Originales.

Comunicaciones breves

Refieren hallazgos, novedades, hechos o casos médicos con relación a mecanismos de la enfermedad o experiencias clínicas que contribuyan al diagnóstico, tratamiento, etiología y epidemiología de las enfermedades. Se presentan en forma concisa.

Cartas al Editor

Los lectores podrán formular preguntas, observaciones o compartir experiencias breves relacionadas a los trabajos publicados.

RESUMEN DE DOCUMENTOS REQUERIDOS

– Artículo original

– Título y autor: Titulo del artículo. Nombre completo grado académico y afiliación institucional. Dirección postal, teléfono y dirección electrónica del autor.

– Resumen y palabras claves en castellano y en inglés.

– Referencias bibliográficas

– Tablas y figuras; apropiadamente marcadas.

– Leyendas.

Correspondencia

El autor correspondiente será el responsable primario de comunicarse con la revista y nexo con el resto de autores. Se recibirán cartas de los lectores sobre temas de actualidad o artículos previamente publicados, dando la oportunidad, en caso se trate de una investigación, al autor de responder los comentarios o preguntas planteadas. La revista se guarda el derecho a editar las correspondencias respecto a gramática y extensión a fin de ajustar su tamaño a los efectos de la publicación.

Suplementos

Los Suplementos son un grupo de artículos relacionados al mismo tema, que se publican de manera separa del número regular. Cuando se crea conveniente se decidirá publicar los artículos en un suplemento especial en lugar de en el número original, dependiendo del tema de este. Se informará previamente al autor.

NUEVO
CON COLOR

AGE REPAIR COLOR

Fusion Water

Fotoprotección ultraligera con color de uso diario con **triple acción antifotoenvejecimiento**

Cobertura natural. Disimula imperfecciones

PROTEGE
UV & POLLUTION

REPARA
DNA REPAIRSOMES®

REVIERTE
COLLAGEN BOOSTER PEPTIDE PepQ10

ISDIN
LOVE YOUR SKIN

FusionWater

Fotoprotector facial de uso diario
ultraligero **OIL CONTROL**

Efecto mate. Ideal para piel grasa. No irrita los ojos

ISDIN
LOVE YOUR SKIN