Dermatosis invisibles

Invisible dermatoses

Alex Ventura-León[1]

Una de las mejores maneras de aprender dermatopatología es observar la biopsia "a ciegas", es decir, sin ningún dato clínico y tratando de que a medida que vamos encontrando hallazgos microscópicos nos imaginemos la clínica y el tipo de lesiones del/a paciente. Seguidamente contrastamos la información clínica que nos brinda el dermatólogo y de esa manera tratamos de establecer un diagnostico lo más acertado posible. Sin embargo, en algunas ocasiones nos enfrentamos a biopsias en las que no hay ningún hallazgo microscópico significativo (por lo menos a menor aumento) y hasta parece que se tratara de una piel "normal". A este grupo de entidades las llamamos "dermatosis invisibles"

Y no es que sean "invisibles", por lo menos no para el dermatólogo, pues la gran mayoría de veces los hallazgos clínicos son bastante claros, pero todo lo contrario sucede al observar la histopatología en donde los hallazgos microscópicos son muy sutiles o no son fáciles de interpretar/encontrar para el patólogo que no está familiarizado con ellas.

En los textos de dermatopatologia este grupo de dermatosis invisibles es bastante amplio, pero nosotros vamos a tratar 4 entidades que son bastante frecuentes en la práctica diaria.

Figura Nº 1. Dermatosis invisible No.1: Pitiriasis versicolor.

Fuente: Publica

Es muy probable que viendo la imagen anterior la gran mayoría de dermatólogos (y residentes) puedan hacer el diagnostico de pitiriasis versicolor sin mayores problemas. Sin embargo, hay ocasiones en las que los pacientes vienen con estudios de KOH negativo, refiriendo haber visto a otros dermatólogos y con predominancia de lesiones hipopigmentadas. Es ahí en donde entran otros diagnósticos diferenciales dentro de los cuales (y no de manera infrecuente) se suele querer descartar micosis fungoide (hipopigmentada) por lo que se procede a tomar una biopsia.

1. Médico Patólogo. Hospital Cayetano Heredia. Instituto de Patología y Biología Molecular Arias Stella.

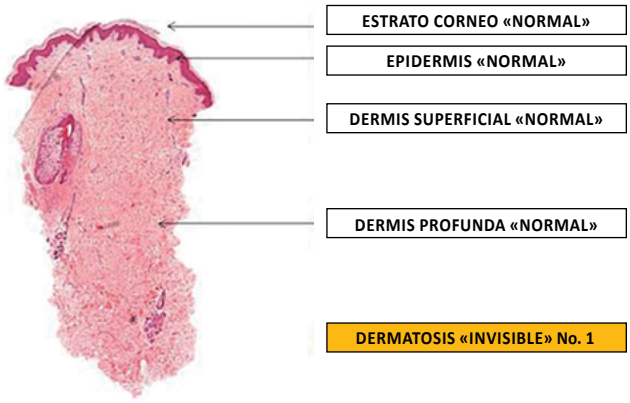

En un primer vistazo no parece haber nada significativo, y de hecho, si dentro de los diagnósticos diferenciales clínicos, no figura una dermatofitosis muy probablemente el patólogo no llegue al diagnóstico correcto.

Ahora veamos la misma imagen, pero explicada.

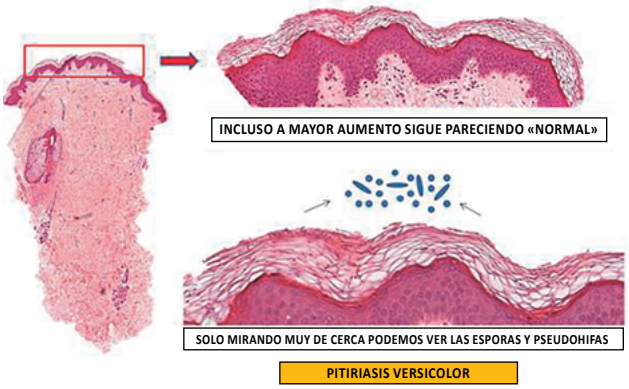

Es importante mencionar, además, que todos los dermatólogos deberían estar al tanto que los estudios de KOH son operador dependiente, es decir, una KOH negativo no necesariamente significa que en realidad no haya hongos. Por eso siempre incluyan en sus diagnósticos diferenciales a las dermatosis superficiales para que el patólogo pueda realizar tinciones especiales (P.A.S) en caso de que histológicamente sean difíciles de observar.

Cuadro resumen. Pitiriasis versicolor.

Clínica	histopatología
▲ Más común en adultos jóvenes. ▲ Localización: Espalda, tórax (anterior y posterior) brazos (zona proximal), cuello y cara. ▲ El color de las maculas y placas pueden variar dependiendo del grupo étnico.	▲ Ortoqueratosis con presencia de esporas (redondas, pequeñas y algo basófilas) y pseudohifas. ▲ Epidermis sin mayores alteraciones, aunque puede haber leve espongiosis. ▲ Dermis con leve infiltrado perivascular superficial de linfocitos, aunque puede haber algunos histiocitos.

Figura Nº 2. Dermatosis invisible No. 2: Amiloidosis macular.

Fuente: Publica

La imagen de arriba (Figura Nº 2) representa la localización y el aspecto clínico clásico de una amiloidosis cutánea. Sin embargo, los hallazgos histológicos pueden ser bastante sutiles o incluso imperceptibles en algunas ocasiones. Veamos la histopatología.

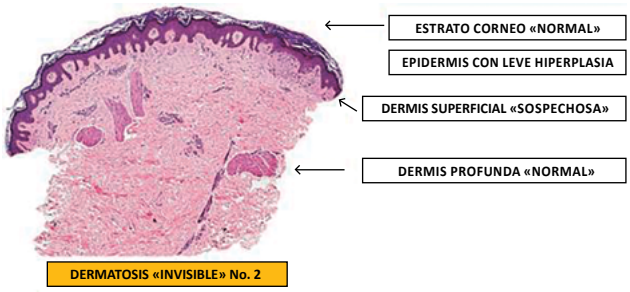

Como pueden observar histológicamente hasta parece ser una piel "normal" y, de hecho, la visualización del material amiloide no suele ser fácil en algunos casos y son necesarias coloraciones especiales para poder demostrarla.

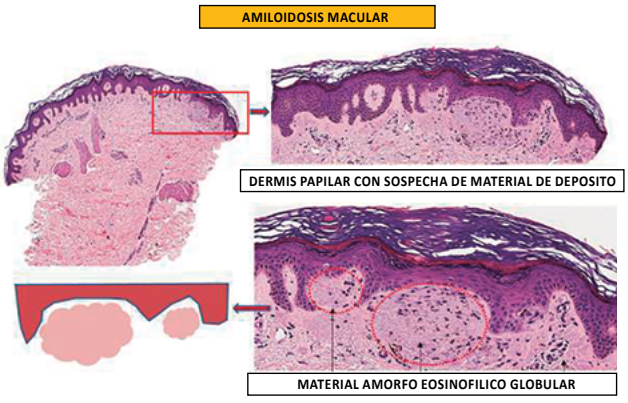

El material de depósito en la amiloidosis cutánea está conformado por queratina y es por esta razón que no siempre es necesario recurrir a una tinción de rojo de Congo para su comprobación (ya que requiere un microscopio especial o el uso de filtros para su lectura). Utilizando una coloración de cristal violeta o incluso una tinción de P.A.S es posible demostrar el depósito, de este material en la dermis papilar.

Hoy en día muchos dermatopatologos están usando ya inmunohistoquímica para comprobar con mucha mayor facilidad y exactitud la amiloidosis. Para este fin se utilizan las citoqueratinas de alto peso molecular (AE1/AE3, CK5/6, 34BE12) y suelen ser especialmente útiles en los casos en que el depósito es tan escaso que las coloraciones de histoquímica son difíciles de interpretar o incluso, a veces, no las pueden detectar.

Cuadro resumen. Amiloidosis macular.

Clínica	histopatología
▲ Maculas hiperpigmentadas que pueden varias de marrón a grisáceas. ▲ Localización: Espalda superior (usualmente área escapular o interescapular) o tercio proximal de brazos. ▲ Asintomáticas la mayoría de las veces, aunque puede haber cierto grado de prurito.	▲ Deposito amorfo, acelular y globular de material eosinofílico a nivel de la dermis papilar. ▲ Algunos melanofagos en la dermis. ▲ Puede haber leve acantosis o hiperqueratosis en la epidermis. ▲ Positivos para rojo de Congo, cristal violeta o P.A.S.

Figura Nº 3. Dermatosis invisible No.3: Vitiligo.

Fuente: Publica

Una de las entidades más difíciles de diagnosticar histológicamente es el vitíligo y esto se debe a que el diagnostico no debería ser histológico sino, fundamentalmente, clínico. Veamos una imagen histológica para poder desarrollar luego este último punto.

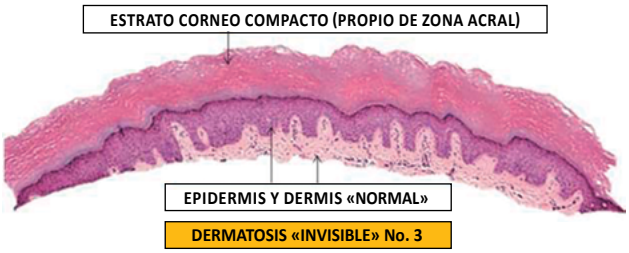

Una constante de las dermatosis invisibles es no observar nada significativo a menor aumento y esta no es la excepción.

Para poder realizar un diagnóstico histológico certero de vitíligo se necesita una marcada disminución (o idealmente ausencia) de melanocitos y pigmento melánico a nivel de la capa basal de la epidermis. Y para eso debemos de observar a mayor aumento la biopsia.

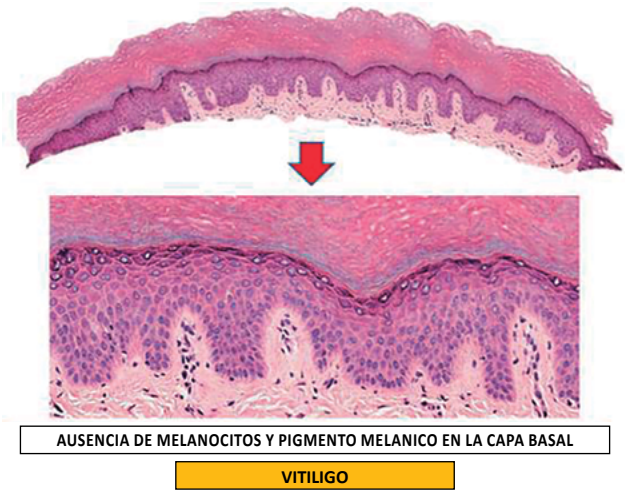

La imagen anterior corresponde a una lesión, establecida, de vitíligo (clínicamente) y cómo podemos observar (o mejor dicho no observar) hay ausencia total tanto de melanocitos como de pigmento melánico. En la práctica diaria esto no suele suceder ya que las lesiones clínicamente establecidas de vitíligo son raramente biopsiadas (y así debe ser).

El dermatólogo debe estar al tanto de la variabilidad histológica que pueden tener las lesiones de vitíligo pues en muchas ocasiones, esa disminución no es tan marcada y puede ir desde un rango leve a moderado. Es decir, no siempre se va a poder confirmar histológicamente un diagnóstico de vitíligo pues la evaluación histológica en los grados leve a moderado (de disminución) suele ser muy subjetiva y no suficientes para un diagnostico categórico.

La biopsia se debe realizar solo si hay sospecha clínica de algún imitador clínico de vitíligo como lo son la micosis fungoide hipopigmentada o el lupus vitiligoide. En esos casos la biopsia es altamente rentable y podrá establecer un diagnóstico adecuado.

Cuando la biopsia es hecha por otros motivos o por exigencia del mismo paciente uno debe de advertir que el resultado histológico no será necesariamente concluyente y debe interpretar que un resultado "inespecífico" no descarta la impresión clínica de vitíligo.

Cuadro resumen. Vitiligo.

Clínica	histopatología
▲ Parches despigmentados ("blancos"). ▲ Usualmente inicio en la niñez o adultez temprana. ▲ Sitios comunes: Cara, tórax superior, manos (zona dorsal) e ingle.	▲ Disminución severa (o idealmente ausencia) de melanocitos en la capa basal. ▲ Disminución severa (o idealmente ausencia) de pigmento melánico en la capa basal.

Figura Nº 4. Dermatosis invisible No. 4: Dermatitis cenicienta.

Fuente: Publica

El eritema discromico perstans, comúnmente conocido como dermatitis cenicienta, es una de las hiperpigmentaciones más comúnmente biopsiadas en busca de un diagnostico histológico. Sin embargo, en el estudio microscópico, la gran mayoría de veces, solo visualizamos incontinencia pigmentaria es decir presencia de pigmento melánico en la dermis.

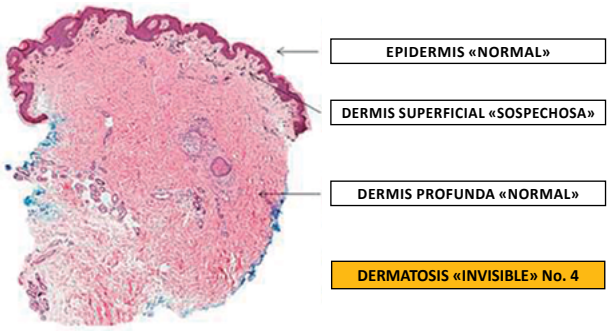

El evento histopatológico que desencadena esta hiperpigmentación es un daño de interfase (degeneración vacuolar de la capa basal) pero rara vez se suele observar estos cambios en la biopsia debido a que cuando el paciente busca atención medica ya han pasado varios meses o incluso años desde el evento inicial.

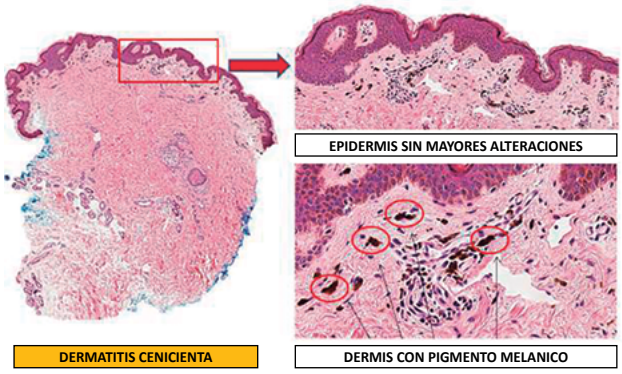

El reporte histológico, por lo tanto, será el de hiperpigmentación post inflamatoria pues es lo único que se observa microscópicamente como podemos constatar en la imagen superior.

El dermatólogo debe tener en cuenta que si las lesiones, y la distribución de las mismas, son compatibles con los de una dermatitis cenicienta el diagnóstico clínico no debe variar ante un resultado histológico de hiperpigmentación post inflamatoria.

Diferenciar una dermatitis cenicienta de un liquen plano pigmentoso no es posible la gran mayoría de veces (por lo menos no histológicamente). Y esto se debe a que ambas entidades son biopsiadas en estadios en donde lo único destacable es la incontinencia pigmentaria. Suele ser mucho mas rentable diferenciarlas por las características clínicas y las distribuciones de las lesiones.

Cuadro resumen. Dermatitis cenicienta.

Clínica	histopatología
▲ Maculas y parches hiperpigmentados en cara, cuello y tronco. ▲ Usualmente en distribución simétricas, aunque pueden ser también unilaterales.	▲ Ortoqueratosis sobre una epidermis normal. ▲ Degeneración vacuolar de la capa basal (No siempre observable). ▲ Pigmento melánico en la dermis.

Como se mencionó en un inicio existen muchas otras dermatosis "invisibles" en literatura dermatopatologica. Por ejemplo, las *dermatosis purpúricas pigmentadas* (en donde la extravasación de glóbulos rojos suele ser el único hallazgo relevante), las *queratosis pilaris* (donde si tenemos suerte veremos un infundíbulo folicular dilatado y con tapón de queratina), las alteraciones de las fibras elásticas (*anetoderma y atrofoderma*) en donde es muy difícil establecer un diagnostico especifico sin la ayuda de tinciones especiales y una alta sospecha clínica. Incluso estadios muy tempranos de algunas entidades "no invisibles" pueden pasar totalmente desapercibidas al examen microscópico inicial como suele suceder, por ejemplo, en las *vasculitis leucocitoclasticas* (la fibrina y el polvo nuclear no son fáciles de identificar en estadios tempranos), la *dermatomiositis* (los cambios de interfase pueden ser muy sutiles) o las *mastocitosis cutáneas* (la cantidad de mastocitos puede ser muy escasa).

No es posible abordar todas ellas en esta ocasión, pero es importante tenerlas en cuenta. Y entender como mensaje final que siempre debe haber una adecuada y fluida comunicación entre el dermatólogo y el patólogo para que ambos puedan llegar a un diagnóstico adecuado sin importar lo sutil de los hallazgos microscópicos o el estadio evolutivo de la enfermedad.

Correspondencia: Dr. Alex Ventura León
E-mail: drventuraleon@gmail.com

Recibido: 15-04-|9
Aceptado: 25-04-19